日消外会誌　38（6）：598～602，2005年

症例報告

Cisplatin，5-FU 併用化学療法後に SIADH をきたした食道癌の 1 例

防衛医科大学校第 1 外科

森田　大作　　市倉　　隆　　木村　幹彦　　帖地憲太郎
三枝　　晋　　矢口　義久　　坂本　直子　　望月　英隆

化学療法後に SIADH をきたした食道癌の 1 例を経験したので報告する．症例は 66 歳の男性で，嚥下困難を主訴に来院し，食道癌の診断により，入院した．入院後精査で，大動脈浸潤が疑われたため，低用量 cisplatin（CDDP）と 5-FU による化学放射線療法の施行を計画した．CDDP 3mg/body/day，5FU 500mg/body/day にて化学療法を開始した．化学療法開始後 3 日目に，血清 Na 濃度が 105mEq/*l*，血清 Cl 値は 75mEq/*l* と著明に低下し，見当識障害も出現した．他に 1 日尿量 3,500ml，尿中 Na：122mEq/*l*，尿浸透圧 364OSM であり，Syndrome of inappropriate antidiuretic hormone secretion（SIADH）の診断基準を満たしていた．化学療法は中止し，SIADH の加療のため，水制限と塩分補給したところ，化学療法中止後 3 日で意識障害，電解質異常ともに改善傾向を示した．

はじめに

抗利尿ホルモン分泌異常症候群（syndrome of inappropriate antidiuretic hormone secretion：以下，SIADH）は 1957 年 Schwartz ら[1]によって提唱された概念で，ADH の異常分泌のために体内に水分貯留が起こり，その結果低 Na 血症に至る症候群である．その原因となる疾患は多岐にわたるが，主として悪性腫瘍，肺疾患，中枢神経疾患，薬物によるものなどが挙げられている[2]．悪性腫瘍の中では，肺小細胞癌の経過中に腫瘍細胞からの ADH の過剰分泌やその治療中に用いられた vincristine（VCR），cyclophosphamide などの化学療法剤による SIADH の発症が多く報告されている．しかし，食道癌に合併した SIADH の報告は少ない．今回，我々は食道癌の化学療法中に SIADH を合併した 1 例を経験したので，若干の文献的考察とともに報告する．

症　　例

患者：66 歳，男性

主訴：嚥下困難

家族歴：父と弟が胃癌，姉が大腸癌

既往歴：20 歳時，内痔核手術．60 歳時，下行結腸癌イレウスにて，緊急手術で左半結腸切除術施行．術後腎不全になるも保存的加療にて軽快した．

喫煙歴：10 本/日，40 年．

アルコール歴：機会飲酒．

現病歴：平成 12 年 2 月上旬より嚥下困難および嘔吐が出現し，平成 12 年に近医を受診．上部消化管内視鏡検査にて，食道癌と診断され，平成 12 年 3 月上旬，当科紹介受診後，平成 12 年 3 月下旬精査加療目的にて入院となった．

入院時現症：眼瞼結膜に貧血を認めず，腹部は弾性軟で腫瘤を触知しなかった．表在リンパ節は触知せず，腹部正中に術創を認めた．

入院時検査所見：血液生化学所見では，Na/K/Cl 123mEq/*l*/ 5.3mEq/*l*/ 93mEq/*l* と 血 清 Na 値の低下と軽度の血清 K 値の上昇がみられ，BUN/Crea 17mg/dl/ 1.25mg/dl と正常値であったが，腎機能は GFR 35ml/min とやや低下していた．腫瘍マーカーは SCC 8.5ng/ml（正常 1.0 以下），CEA 4.7（正常 5.0 以下）と正常値であった．

上部食道造影検査：Mt-Lt 領域に全周性狭窄を来たす長径 10cm に渡る腫瘍病変（**Fig. 1**）．

＜2005 年 1 月 26 日受理＞別刷請求先：森田　大作
〒359-8513　所沢市並木3―2　防衛医科大学校第 2 病理

Fig. 1　Upper GI showed the whole-circumferential stenosis in the middle and lower intra-thoracic esophagus.

Fig. 2　Chest CT showed the highly suspicious invasion to the thoracic aorta.

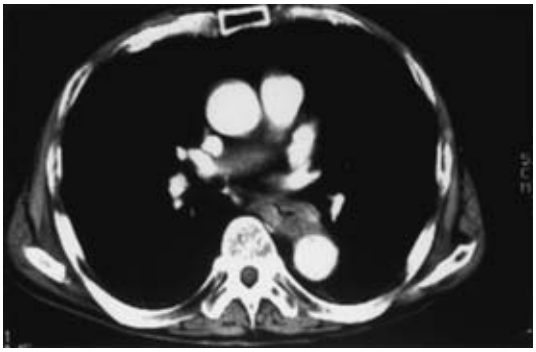

Table 1　Laboratory data at onset of SIADH

Serum chemistry		Osmolality	
BUN	13 mg/dl	serum	168 mOSM/kgH_2O (270–295)
Creatinin	1.08 mg/dl	urine	364 mOSM/kgH_2O (770–1,600)
Na	105 mEq/*l*		
K	4.9 mEq/*l*	Endocrine	
Cl	75 mEq/*l*	Cortisol	8.9 mg/dl (4.3–23.5)
		11-OHCS	12.0 mg/dl (8–30)
Urine		Adrenalin	56 pg/ml (< 100)
pH	5.5	Noradrenalin	1,215 pg/ml (100–450)
Na	122 mEq/*l*	Dopamin	30 pg/dl (< 20)
K	22.9 mEq/*l*	VMA	18.5 ng/ml (3–9)
Cl	100 mEq/*l*	ADH	1.3 pg/ml (0.3–3.5)
β2 microgloburin		DHEA-S	93 mg/dl (13–264)
	256 ng/ml	Renin activity	0.2 ng/ml/hr (0.3–2.9)
		HANP	22.9 pg/ml (< 43.0)

上部消化管内視鏡検査：上切歯列より 27～37 cm におよぶ全周性 2 型腫瘍を認め，生検により，moderately differentiated squamous cell carcinoma と病理診断された．

胸部 CT：胸部中部から下部にかけて，食道壁の肥厚を認め，胸部大動脈への浸潤が疑われた（**Fig. 2**）．

治療および経過：進行胸部食道癌の大動脈浸潤を疑い，化学放射線療法を実施した．クレアチニンクリアランス 35.3ml/min と腎機能低下がみられたため，cisplatin (CDDP) の量を通常よりも減量し，3 月 31 日より，CDDP 3mg/body Day1–5, 5FU 500mg/body Day1–5 で化学療法および 2 Gy/day Day1–5 で放射線療法を開始した．化学療法施行前には 500ml の水負荷を行った．なお，経口摂取の状態は良好であった．治療開始 3 日後の生化学検査にて，血清 Na は 105mEq/*l*，血清 Cl 値は 75mEq/*l* と著明に低下しており，見当識障害も出現した．1 日尿量 3,500ml と増加し，尿検査では尿中 Na122mEq/*l* の上昇，尿浸透圧 364 mOSM/kgH_2O と低下していたが，血中 ADH 1.3 pg/ml で正常域であった（**Table 1**）．化学放射線療法を中止し，原因検索を進めるとともに，水分制限および高張食塩水の点滴により Na の補給を行った．低 Na 血症にもかかわらず，尿中 Na は 122mEq/*l* と高値を持続し，血中 ADH 値は 1.3 pg/ml と正常域であったが，アルドステロン値，尿中 17OHCS，KS 値は正常で，血清 BUN，血清クレアチニン値の上昇も認めなかった．血中レニン活性は 0.2ng/ml/hr と低値を示していた．これらの検査所見より SIADH と診断した．その後は前記の治療により，意識状態も改善し，4 月 6 日には，血清 Na 値は 126mEq/*l* まで改善した．以後の治療は放射線療法のみとし，総量 60Gy を照射して CR を得た．その後，46 か月経過した現在も CR

Table 2　Collection of 33 cases induced SIADH by cisplatin in Japanese literature

Year	Author	Tumor	Age	Sex	Other drug	Onset days	Serum Na	PRA	ADH	Delirium
1987	Koide[5]	pharynx	51	M	None	3	121	1.1	0.7	+
1988	Tanabe[6]	uterus	49	F	Etoposide	10	110	0.5	6.2	+
1988	Tsuchida[7]	lung			VDS	2				+
1989	Mogi[8]	lung	38	F	VDS	3	113		5.8	+
1990	Takada[9]	tongue	66	F	5-FU					
1991	Fukabori[2]	lung	75	M	VDS	3	120		5.7	
1992	Nakatani[10]	lung	75	M	VP-16	6	109		12	+
1992	Nakatani[10]	lung	69	F	VDS	14	124		1.9	−
1992	Nakatani[10]	lung	73	M	VP-16	29	118		4.6	−
1993	Ikeda[11]	lung	72	M	None	4	110	0.6	0.6	+
1995	Kanashiki[12]	UB	65	F	Etoposide		107			
1995	Yoshida[13]	lung	80	M	Etoposide		121		1.5	
1995	Yoshida[13]	lung	63	M	Etoposide		122	0.7	1.5	
1995	Yoshida[13]	lung	48	M	Etoposide		111	1.2	2.2	
1995	Yoshida[13]	lung	70	M	Etoposide		122	0.9	1.7	
1995	Yoshida[13]	lung	63	F	Etoposide		128	1.0	1.5	
1996	Otsuka[14]	thymus	59	M	None	9	104		0.6	
1996	Kishimoto[15]	oral		M						
1997	Yamada[16]	lung	61	M	VP-16	8	119			
1998	Shigenobu[17]	lung	52	F	CPT-11					
1998	Mizuno[18]	lung								
1999	Shigeoka[19]	ML	62	F	ESHAP	6	120		4.3	
1999	Hirota[20]	ovary	67	F	CTP	5	104		0.8	
2000	Toda[21]	bone	16	F	None	3	115	10	0.8	+
2000	Miwa[22]	bone	16	F	None	1	110			+
2000	Miwa[22]	bone	39	F	None	2	114			+
2000	Ishii[23]	uterus	63	F	None	4	110			+
2000	Otsuka[24]	oral cavity	70	F	5-FU	1	117			+
2001	Kagawa[25]	lung	66	F	VDS	3	122	0.6		+
2002	Uchida[26]	esophagus	68	F	5-FU	5	107			
2002	Uchida[26]	pancreas	60	F	5-FU		123			
2002	Mori[27]	toillar	54	F						
2003	Author	esophagus	66	M	5-FU	1	105	0.2	1.3	+

ML：malignant lymphoma　UB：urinary bladder
VDS：viesine　CTP：cyclophophamide, THP-ADM, 5-FU
ESHAP：VP16, Methylpredonin, CDDP, Ara-C

が持続しており，外来にて経過観察中である．

考　察

SIADH は，ADH の異常分泌に起因する体内水分貯留により細胞外液量の増加，低 Na 血症および低浸透圧血症をきたす症候群である．SIADH の診断基準として，(1) 血清 Na が 130mEq/*l* 以下 (2) 低浸透圧血症 (3) 尿中 Na が 20mEq/日 以上 (4) 尿浸透圧＞血漿浸透圧 (5) 水制限で，血圧低下なく低 Na 血症が改善されることという，5 項目がある[3]．本症例もこの診断基準を満たし，さらに血中レニン活性の上昇がみられなかったことより，SIADH と診断した．

SIADH の発症する原因は悪性腫瘍，中枢神経系疾患，胸腔内疾患，薬剤などが挙げられる[3]．薬剤も抗腫瘍薬，向精神薬，抗痙攣薬，抗利尿薬など原因となるものが多い．この中で，抗腫瘍薬が

原因によるものとしてvincristin，vinblastin，cyclophosphamide，cisplatinなどが挙げられている．本症例で，使用した薬物は5FU，CDDPの2種類である．5FU投与に起因とするSIADHの報告例はみられない．

1982年Levinら[4]が，CDDP投与後発症したSIADHの症例を初めて報告して以来，文献で検索しえる範囲では，同様な症例は本邦で32例が報告されている[2),5)~27)]（**Table 2**）．疾患別では，肺癌が多く，年齢は16歳から80歳までと広範囲にわたる．男女比は12：18とやや女性に多くみられた．加療開始から発症日は投与直後から29日とさまざまであるが，多くは10日以内に発症している．しかし，中谷ら[10]や池田ら[11]の報告症例では，化学療法3クール目，4クール目で発症している例もあった．

SIADH発症の機序として，Kurtzbergら[28]は，CDDP投与によって起こる腎のヘンレ係蹄からの電解質吸収障害が原因であると報告しているが，その詳細は不明な点が多い．CDDP投与時の腎障害の予防に，過量な水分負荷が，SIADHを誘発するとの見解もみられる．しかし，現時点で，SIADH発症の危険因子は予測困難であり，今後の検討が期待される．CDDPは現在，消化器癌をはじめ広い領域で使用されている治療であり，SIADHによる低Na血症を十分念頭におき，化学療法中，後の電解質バランスに対する注意が必要と考えられる．

本論文の一部は，日本消化器病学会関東地方会（2000年9月東京）で発表された．

文　献

1）Schwartz WB, Bannet W, Curelop S et al：A Syndrome of renal sodium loss and hyponatremia probably resulting from inappropriate secretion of antidiuretic hormone. Am J Med **23**：529—542, 1957

2）深堀　隆，中村泰三，木田隆雄ほか：化学療法後にSIADHを発症した肺扁平上皮癌の1例．癌と化療　**18**：1212—1216, 1991

3）寺野　隆，吉田　尚：SIADH．呼吸　**10**：517, 1991

4）Levin L, Sealy R, Barron J：Syndrome of inappropriate antidiuretic hormone secretion following dis-dichlorodiammineplatinum II in a patient with malignant thymoma. Cancer **50**：2279—2282, 1982

5）小出千秋，野々村直文，中野雄一：シスプラチン投与後に，SIADHを合併した上咽頭癌の一症例．耳鼻と臨　**80**：1267—1272, 1987

6）田邊　昇，野村敦彦，前田ひとみほか：Cisplatin, etoposide投与後，著明な低Na血症を生じた1例．日内会誌　**77**：1756, 1988

7）土田正則，中山健司，山口　明ほか：肺癌術後のCDDP＋VDS療法によってSIADHを来した1例．肺癌　**29**：316, 1989

8）茂木崇司，井上雄吉，斎藤泰晴ほか：Cisplatin·Vindesine療法中にSIADHと遷延性の健忘をきたした1例．日内会誌　**78**：1376, 1989

9）貴田浩之，島田久美，前田　一ほか：CDDP，5-FU併用化学療法においてSIADHが疑われた症例．日耳鼻会報　**93**：331, 1990

10）中谷清樹，小林秀机，杉田孝和ほか：CDDP起因性SIADHの3例．和歌山赤十字病医誌　**9**：61—69, 1991

11）池田　勇，森下宗彦，宮地厚雄ほか：肺癌に対するシスプラチン治療後出現したSIADHの1例．日胸臨　**52**：792—796, 1993

12）金敷博文，白岩浩志，大谷幹伸：CDDP, etoposideの動注療法後，抗利尿ホルモン不適合分泌症候群（SIADH）を生じた，膀胱癌の1例．茨城臨医誌　**31**：153, 1995

13）吉田正道，山上知也，小林裕康ほか：Cisplatin療法に伴いSIADHが出現した肺小細胞癌の5例．癌の臨　**41**：1249—1252, 1995

14）Otsuka F, Hayashi Y, Ogura T et al：Syndrome of inappropriate secretion of antidiuretic hormone following intra-thoracic cisplatin. Intern Med **35**：290—294, 1996

15）岸本裕充，有本貴昌，森寺邦康ほか：口腔癌化学療法後に電解質異常を発現した3症例．歯薬物療　**15**：140—145, 1996

16）山田卓司，亀井治人，今井　利ほか：シスプラチンを用いた化学療法に伴い，SIADHを合併した肺小細胞癌の1症例．肺癌　**37**：927—928, 1997

17）重信吉孝，中野孝司，三宅光富ほか：CDDP＋CPT-11療法後にSIADHをきたした肺腺癌の1奏効例．肺癌　**38**：386, 1998

18）水野雅之，玉手英一，太田耕造ほか：シスプラチン，VP-16による化学療法中にSIADHを発症したSVC syndromeの1例．東北医誌　**110**：221, 1998

19）重岡　靖，伊藤国明，五十嵐忠彦ほか：化学療法後にSIADHをきたした悪性リンパ腫の1例．臨血　**40**：338—339, 1999

20）広田　泰，川名　敬，木下二宣ほか：化学療法後にADH異常分泌症候群（SIADH）を発症した卵巣癌の1例．日産婦東京会誌　**48**：406—410, 1999

21）戸田雄一郎，溝渕知司，片山　浩ほか：シスプラ

チン単回投与により急激に発症した SIADH の1例．日集中治療医会誌　7：185, 2000
22）三輪啓之，杉原進介，川井　章ほか：CDDP 投与後，SIADH をきたした2例の報告．中部整災誌 43：123, 2000
23）石井桂介，青木陽一，佐々木将ほか：CDDP 動注後に発症した不適切 ADH 分泌症候群（SIADH）の1症例．日産婦新潟会誌　84：71, 2000
24）大塚友乃，村岡　渡，青山大樹ほか：抗癌剤投与後に SIADH を発症した口腔癌患の1例．日口腔外会誌　46：1039―1040, 2000
25）Kagawa K, Fujitaka K, Isobe T et al：Syndrome of inappropriate secretion of ADH（SIADH）following cisplatin administration in a pulmonary adenocarcinoma patient with a malignant pleural effusion. Intern Med 40：1020―1023, 2001
26）内田洋一朗，田中具治，石崎守彦ほか：CDDP による治療中に SIADH を発症した2症例．日消外会誌　35：1295, 2002
27）森麻里子，加藤高英，稲川俊太郎ほか：化学療法後に発症した SIADH の1症例．愛知医大医会誌 30：78, 2002
28）Kurtzberg J，Dennis VW，Kinney TR：Cisplatinum-induced renal salt wasting. Med Pediatr Oncol 12：150―154, 1984

Syndrome of Inappropriate Antidiuretic Hormone Secretion Following Chemotherapy with Cisplatinum and 5-FU in a Patient with Esophageal Cancer

Daisaku Morita, Takashi Ichikura, Mikihiko Kimura, Kentaro Chochi,
Susumu Saigusa, Yoshihisa Yaguchi, Naoko Sakamoto and Hidetaka Mochizuki
Department of Surgery I, National Defense Medical College

We report here a case of esophageal cancer complicated by syndrome of inappropriate secretion of antidiuretic hormone（SIADH）following cisdichlorodiamimnine platinum（CDDP）and 5-FU administration. A 66-year-old male developed dysphasia, and was found with a squamous cell carcinoma of esophagus（T4N1M0）. He was treated with CDDP and 5-FU. The serum sodium concentration decreased from 123mEq/*l* to 105 mEq/*l* after chemotherapy. SIADH was diagnosed on the basis of hyponatremia with corresponding serum hypoosmolality and an inappropriatelu high urinary osmolality due to continued sodium excretion. In our case, SIADH was probably induced by CDDP. Fluid restriction and sodium supplement resulted in an appropriate rise in the serum sodium level to 126mEq/*l* in 3 days.

Key words：esophageal cancer, syndrome of inappropriate antidiuretic hormone secretion, cisplatin
〔Jpn J Gastroenterol Surg 38：598―602, 2005〕

Reprint requests：Daisaku Morita　Department of Pathology II, National Defense Medical College
3-2 Namiki, Tokorozawa, 359-8513 JAPAN
Accepted：January 26, 2005

©2005 The Japanese Society of Gastroenterological Surgery　Journal Web Site：http://www.jsgs.or.jp/journal/