日消外会誌　38（6）：608～613，2005年

症例報告

食道転移を来した肺癌の１例

東京都立駒込病院外科，東海大学東京病院外科*，東京都立墨東病院**

石山　哲　出江　洋介　葉梨　智子*　吉田　操**

症例は80歳の女性で，嚥下障害，体重減少を主訴に来院した．胸部CTにて左肺下葉に胸膜陥入像を伴う腫瘤影を認め，肺胞洗浄細胞診（BAL）にて腺癌と診断された．また，上部消化管造影，および内視鏡検査で胸部食道に，粘膜面に変化のない全周性狭窄を認め，超音波内視鏡下穿刺吸引細胞診（EUS-FNAB）を施行したところ，BALと同様の細胞を認め，腺癌が強く疑われた．対側肺転移，食道転移を有する原発性肺癌，StageIVと診断した．80歳と高齢であり，呼吸機能，腎機能の低下を認めたため，姑息的治療を選択し，経口摂取を可能にするための食道ステントを挿入し退院となった．悪性腫瘍の血行性，リンパ行性食道転移は比較的まれであり，自験例を含め19例の報告があるのみである．今回，我々はEUS-FNABにて診断しえた，肺癌の食道転移を経験したので文献的考察を加え報告する．悪性腫瘍の血行性，リンパ行性食道転移は比較的まれである．症状を有することが少なく，剖検にて発見されることが多い．術前診断しえた症例は自験例を含め19例の報告を認めるのみである．今回，我々は超音波内視鏡下穿刺吸引細胞診（fine needle aspiration biopsy under endoscopic ultrasonography：以下，EUS-FNABと略記）にて診断しえた肺癌の食道転移を経験したので報告する．

症　例

患者：80歳，女性

主訴：嚥下困難，体重減少

既往歴：30歳時肋膜炎，65歳時胆石症にて胆嚢摘出術．

家族歴：特記すべきことなし．

現病歴：平成11年10月初旬より嚥下困難を自覚した．症状は徐々に増悪し，11月中旬には水分摂取も困難になり，3か月で10kgの体重減少を認めた．

11月下旬近医受診，上部消化管造影にて下部食道の全周性狭窄を認め，精査加療目的で12月上旬当科入院となった．

入院時現症：表在リンパ節は触知せず，るいそうの他は理学的所見に明らかな異常を認めなかった．

入院時検査所見：血液生化学検査ではクレアチニン：1.1mg/dlと上昇していた．腫瘍マーカーはCEA：18.6ng/ml，CA19-9：41.9U/mlと高値であった．呼吸機能は，血液ガス分析ではPO_2が71 mmHgと低下，スパイログラムにて混合性換気障害を認めた．

胸部単純X線検査所見：立位正面像で両下肺野の透過性の低下および，肋骨横隔膜角の鈍化を認めた．側面像では境界比較的明瞭で辺縁不整な淡い3cm大の腫瘤性病変と，末梢に広がる無気肺の像を認めた．

胸部CT所見：左房レベルの胸部食道に全周性の壁肥厚像を認めたが，隣接する腫瘤性病変やリンパ節転移は認めなかった（**Fig. 1**）．また，左肺S8，S9に最大径5cmの八頭状の腫瘤性病変を認めた．胸膜陥入像，脈管の集束像を認め，肺癌が強く疑われた．左右の肺に1cm大の淡い小結節影を多数認め，肺内転移が疑われた．気管周囲にリンパ節の腫大を認めた．

上部消化管造影X線検査所見：胸部中部食道（Mt領域）に長径4cmの全周性狭窄を認めた．粘

＜2004年12月17日受理＞別刷請求先：石山　哲
〒105-8461　港区西新橋3―25―8　東京慈恵会医科大学外科

Fig. 1　Computed tomography scan of the chest revealed wall-thickening of the middle esophagus.

Fig. 2　A barium swallow demonstrated a circumferential stricture without mucosal abnormality in the middle third of esophagus.

膜面は平滑で明らかな潰瘍，隆起性病変はなく，粘膜下腫瘍を疑わせる所見であった（**Fig. 2a**；正面像，**b**；立位第 1 斜位像）.

上部消化管内視鏡検査所見：上切歯より 30cm で，食道は全周性に狭窄し，スコープは通過しなかった（**Fig. 3**）．病変は正常粘膜に覆われ，ヨード染色にて明らかな不染帯を認めなかった．狭窄部より 3 か所生検を施行したが，病理組織診断は正常食道粘膜であった.

Fig. 3　Endoscopic examination showed a circumferential stricture without mucosal abnormality from 30cm cutting tooth.

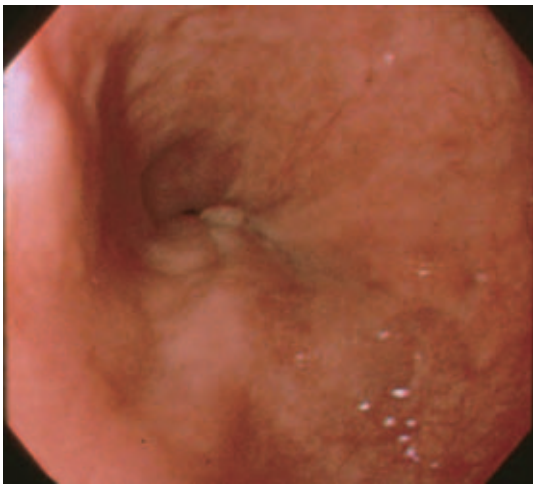

気管支鏡検査所見：可視範囲の粘膜面に異常所見を認めなかった. 左 B8 よりキュレット, 肺胞洗浄細胞診（bronchoalveolar lavage：以下，BAL と略記）を施行し，小集団を形成する類円形の異型細胞を認めた．偏在性の核に小空泡状の胞体を持ち，腺癌が疑われた（**Fig. 4**）.

入院後経過：内視鏡による通常生検で悪性細胞が得られなかったため，EUS-FNAB を施行した. BAL と同様の細胞を認め腺癌が強く疑われた（**Fig. 5**）．以上の結果より，対側肺転移，食道転移を有する原発性肺癌, StageIV と診断した. 手術適応はなく, 患者は 80 歳と高齢であり, 呼吸機能, 腎機能の低下を認めることより，化学療法，放射線療法などの治療を行わず経口摂取を可能にするため食道ステント（カバー付きウルトラフレックス®10cm ）を留置した．留置後 2 週間で固形物の摂取も可能となり退院となった．その後外来にて経過観察していたが，徐々に呼吸状態が悪化し，約 8 か月後の平成 12 年 9 月，原病死された.

Fig. 4　BAL of the lesion was done under bronchoscopy and the cytological diagnosis wasadenocarcinoma.

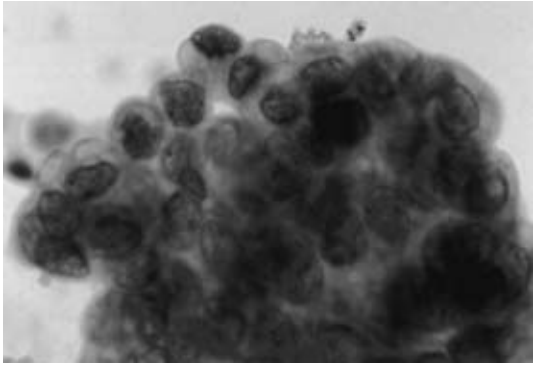

Fig. 5　EUS-FNAB was done and the cytological diagnosis defined adenocarcinoma that was similar to the cytology of the BAL specimen.

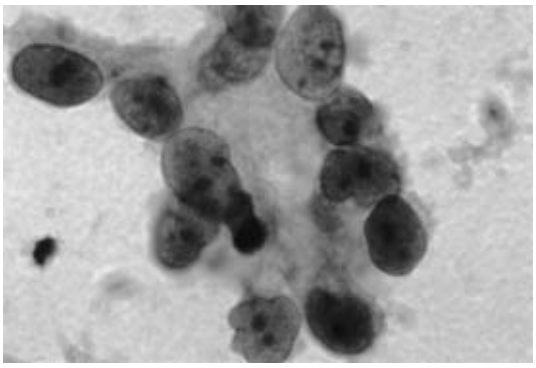

考　察

他臓器悪性腫瘍の食道への転移は，比較的まれであり，(1)隣接臓器に発生した腫瘍もしくは播種性病変の連続性浸潤，あるいは (2) 遠隔臓器からの血行性，リンパ行性転移を主とした非連続性転移の二つに大別される．前者は胃癌，甲状腺癌，喉頭癌，下咽頭癌，肺癌，気管・気管支癌など，解剖学的に食道に隣接した頸部，胸腔，縦隔，腹腔などに発生した癌の直接浸潤によるものである．本症例においては狭窄した食道に接する病変を画像上認めないため，非連続性転移が考えられた．1942年にGrossら[1]が前立腺癌の食道転移を報告し，また1944年にToreson[2]が癌死剖検例の検討から2例の食道転移を報告した．剖検例における食道転移は欧米の報告では0.6～3.6%[3)4)]に存在するといわれている．本邦において森ら[5]悪性腫瘍剖検例719例の検討では，連続性浸潤を含まない食道転移はわずか7例にのみ認められたとしている．一方，溝渕ら[6]癌腫剖検例1,835例の検討では，比較的高率で112例，6.1%に認められている．原発巣の頻度としては，肺癌が450例中51例（11.1%）と最も多く，以下乳癌14例（7.4%），胃癌13例（4.0%）と続いている．

肺癌の食道転移に限ってみると，Antlerら[7]は剖検例423例の19例（4.5%）に非連続性転移を認めたとしている．また，Agha[8]は臨床例における食道転移の頻度（直接浸潤を含む）を1.0%と報告している．

1983年から2003年まで医学中央雑誌にて検索しえたかぎり，本邦における文献報告例は自験例も含め19例であった（**Table 1**）．

その内訳は肺癌6例，乳癌8例，胃癌，直腸癌，肝癌，卵巣癌，前立腺癌が1例ずつであった[6)9)～23)]．

症状としては嚥下困難の頻度が圧倒的に高く，ほとんどの症例で嚥下困難の精査にて，食道転移が発見されている．

転移性食道癌の診断には，食道造影と内視鏡が有用であるが，形態学的特徴は，正常粘膜に覆われた，表面平滑な食道の狭窄とされている．その理由はリンパ管，血管に富んだ粘膜下層や筋層に初発転移巣を形成し，次第に粘膜面や漿膜に増生，拡大するためといわれている[24)25)]．

鑑別診断としては放射線照射などによる，良性狭窄，良性および悪性粘膜下腫瘍などが挙げられる．通常の内視鏡生検では腫瘍組織を得る事が困難で，確定診断を至ることはまれである．本症例においても通常生検では陰性であったが，肺癌の合併，粘膜下腫瘍様の形態から転移性食道腫瘍を強く疑い，EUS-FNABを施行したところ，BALで得られた細胞と極めて類似していたため肺癌（腺癌）の食道転移と診断した．EUS-FNABは1992年に初めて報告されて以来，その簡便性，安全性，低侵襲性から急速に普及した．組織採取率，正診率とも80%を超え，粘膜下腫瘍の診断に必須

Table 1 The 19 cases of esophageal metastasis

No.	Author (Year)	Sex/ Age	Primary lesion	Chief complain	Metastatic site in the esophagus	Macroscopic type	Biopsy	Interval (years)	Treatment		Prognosis (months)
									Primary	Esophagus	
1	Oka (1993)[9]	F/54	Lung (adenocarcinoma)	dysphagia	Mt	stricture	negative	5	ope.	ope.	23, alive
2	Shimatani (1997)[10]	M/53	Lung (adenocarcinoma)	dysphagia	Lt, Ae	ulcerative	positive	synchronous	ope.	ope.	6.5, death
3	Mizobuchi (1997)[11]	M/65	Lung (adenocarcinoma)	dysphagia	Mt	stricture	unknown	synchronous	none	ope.	8, death
4	Our Case	F/80	Lung (adenocarcinoma)	dysphagia	Mt	stricture	negative	synchronous	none	stent	8, death
5	Inoshita (1983)[12]	M/65	Lung (squamous cell carcinoma)	dysphagia	Lt	stricture	negative	synchronous	ope.	ope.	0.5, death
6	Mizobuchi (1990)[6]	M/64	Lung (large cell carcinoma)	hemosputum	Mt	polypoid	positive	synchronous	rad.	EMR	3, death
7	Shimizu (1988)[13]	F/60	Breast	dysphagia	Mt	ulcerative	negative	7	ope.	ope.	9, alive
8	Muroi (1990)[14]	F/63	Breast	dysphagia	Ce	stricture	negative	8	ope.	ope.	17, alive
9	Hase (1993)[15]	F/48	Breast	dysphagia	Mt, Ut	stricture	negative	6	ope.	ope.	24, alive
10	Imai (1995)[16]	F/68	Breast	dysphagia	Mt, Lt	stricture	positive	27	ope.	chemo.	12, death
11	Satoh (1995)[17]	F/55	Breast	dysphagia	Lt	stricture	negative	15	ope.	rad.+chemo.	3, death
12	Kono (1997)[18]	F/70	Breast	dysphagia	Mt	stricture	positive	synchronous	ope.	rad.	24, alive
13	Mizobuchi (1997)[11]	F/56	Breast	dysphagia	Lt	stricture	negative	7	ope.	ope.	48, death
14	Fujii (1997)[19]	F/68	Breast	dysphagia	Mt	stricture	positive	15	ope.	ope.	12, alive
15	Kobayashi (1999)[20]	M/61	Rectum	dysphagia	Mt	stricture	positive	8	ope.	rad.	6, death
16	Cyo (2001)[21]	M/51	Liver	none	Mt	polypoid	positive	0.5	ope.	rad.+chemo.	6, death
17	Hojo (1999)[22]	M/50	Stomach	dysphagia	Lt	elevated	positive	synchronous	ope.	chemo.	7, death
18	Mizobuchi (1997)[11]	F/50	Ovary	dysphagia	Lt	stricture	positive	16	ope.	rad.	168, death
19	Nakamura (1997)[23]	M/65	Prostate	anorexia	Lt	ulcerative	positive	synchronous	ope.	chemo.	36, alive

ope. : operation
rad. : radiation
chemo. : chemotherapy

の手技となっている[26].

治療法および予後に関しては，原発巣が乳癌の場合，異時性に食道転移を生じることが多く，術後平均7年と報告されている[27]．異時性に食道転移が生じた症例では手術によってある程度の延命が得られている．しかし，肺癌症例の場合比較的早い経過で食道転移が生じ，6例中5例が，本症例のように同時性に発見されている．そして，4例に手術が施行されているが，3例で在院死しており，患者の予後の改善とQOLの向上に手術は寄与していないと考えられた．

肺癌の食道転移は末期の病変であり，すでに全身状態が低下している患者も多く，開胸手術は過大な侵襲と思われる．唯一，Okaら[8]の報告例は手術成功例であるが，これは異時性に生じ他転移巣がなく，このような症例は肺癌では非常に珍しく，原発腫瘍の性質が治療法の選択および予後に大きく関わっていると考えられた．

Varanasiら[28]は乳癌食道転移4例に食道拡張術を施行し，3例に穿孔をきたしたと報告，Caramellaら[3]は嚥下困難の治療としてブジー拡張術や食道挿管は穿孔の危険があり禁忌としているが，最近になり本症例のように食道ステントの挿入が効果的であった症例が報告されている．カバー付き金属ステントは簡便性，安全性，効果において優れており，根本的治療法のない転移性食道癌のQOL改善に有用であると考えられた．

文　献

1) Gross P, Freedman LJ：Obstructing secondary carcinoma of the esophagus. Arch Pathol Lab Med **33**：361—364, 1942
2) Toreson WE：Secondary carcinoma of the esophagus as a cause of dysphasia. Arch Pathol Lab Med **38**：82—84, 1944
3) Caramella E, Bruneton JN, Roux P et al：Metastate of the digestive tract-Report of 77 cases and review of the literature. Eur J Radiol **3**：331—338, 1983
4) Burbige EJ, Radigan JJ, Beller J：Metastatic lung carcinoma involving the gastrointestinal tract. Am J Gastroenterol **74**：504—506, 1980
5) 森　亘，足立山天，岡部治男ほか：悪性腫瘍剖検例755例の解析，その転移に関する統計的研究．癌の臨　**9**：351—374, 1963
6) 溝渕俊二，山口　肇，田尻久雄ほか：有茎性腫瘤を呈した転移性食道癌の1例．消内視鏡の進歩 **37**：215—219, 1990
7) Antler AS, Oughy Y, Pitchumoni CS et al：Gastrointestinal metastases from malignant tumors of the lung. Cancer **49**：170—172, 1982
8) Agha FP：Secondary neoplasmas of the esophagus. Gastrointest Radiol **12**：187—193, 1987
9) Oka T, Ayabe H, Kawahara K et al：Esophagectomy for metastatic carcinoma of esophagus from lung cancer. Cancer **71**：2958—2961, 1993
10) 島谷慎二，笹本修一，加藤信秀ほか：肺と食道の一期的手術を施行した肺癌の食道壁内転移の1例．日呼外会誌　**11**：523—529, 1997
11) Mizobuchi S, Tachimori Y, Watanabe H：Metastaticesophageal tumors from distant primary leisions ; Report of three esophagectomies and study of 1835 autopsy cases. Jpn J Clin Oncol **27**：410—414, 1997
12) Inoshita T, Youngberg GA, Koops PT et al：Esophageal metastasis from a peripheral lungcarcinoma masquerading as a primary esophageal tumor. J Surg Oncol **24**：49—52, 1983
13) 清水淳三，藤岡重一，岩　喬ほか：乳癌術後8年目の頚部食道転移の1手術例．日胸外会誌 **361**：2651—2654, 1988
14) 室井正彦，吉田　操，大村光浩ほか：乳癌術後8年目に頸部食道転移の1例．日臨外医会誌　**51**：946—950, 1990
15) 長谷泰司，柳田尚之，西川　真ほか：乳癌食道転移の1例．日臨外医会誌　**54**：646—650, 1993
16) 今井茂樹，梶原康正，宗盛　修ほか：晩期再発乳癌食道転移の1例．乳癌の臨　**10**：197—202, 1995
17) 佐藤光春，吉住　豊，森崎喜久ほか：術後15年後に発症した乳癌食道転移の1例．埼玉医会誌 **29**：909—912, 1995
18) 河野康一，村上昌雄，岡本欣晃ほか：乳癌の食道転移に対し放射線治療を行った1例．臨放線 **42**：373—376, 1997
19) Fujii K, Nakanishi Y, Ochiai A et al：Solitary esophageal metastasis of breast cancer with 15 years' latency：A case report and review of the literature. Pathol Int **47**：614—617, 1997
20) 小林利彦，吉田雅行，川辺昭浩ほか：直腸癌術後に食道転移をきたした1例．外科治療　**80**：639—641, 1999
21) 趙　明浩，竜　崇正，吉永有信ほか：術後食道転移を認めた肝細胞癌の1例．Liver Cancer　**7**：14—20, 2001
22) 北條　隆，石井誠一郎，白杉　望ほか：食道壁内転移を伴った幽門部胃癌の1例．日消外会誌 **32**：2248—2252, 1999
23) Nakamura T, Mohri H, Shimazaki M et al：Esophageal metastasis from prostate cancer : Diagnostic use of reverse transcription-polymerase

chain reaction for prostate-specific antigen. J Gastroenterol **32**：236—240, 1997
24）山際裕史，洞山典久，斉木和生ほか：胃腸管への転移をきたした肺癌—胃腸管への転移頻度—．総合臨 **25**：1396—1401, 1976
25）牛尾恭輔，石川 勉，宮川国久ほか：転移性小腸腫瘍のX線診断．胃と腸 **27**：793—804, 1992
26）有馬美和子，原田 昇，神津照雄ほか：超音波内視鏡下穿刺法の検討．消内視鏡 **9**：689—696, 1997
27）Anderson M, Harell G：Secondary esophageal tumors. Am J Roentgenol **135**：1243—1246, 1980
28）Varanasi RV, Saltzman JR, Krims P et al：Breast carcinoma metastatic to the esophagus ; clinicopathological and management features of four cases, and literature review. Am J Gastroenterol **90**：1495—1499, 1995

Adenocarcinoma of the Esophagus Metastasized from the Lung—A Case Report

Satoshi Ishiyama, Yousuke Izumi, Tomoko Hanashi* and Misao Yoshida**
Department of Surgery, Tokyo Metropolitan Komagome Hospital
Department of Surgery, Tokai University Tokyo Hospital*
Tokyo Metropolitan Bokutoh Hospital**

A 80-year-old woman admitted with progressive dysphasia and weight loss was found in computed tomography to have a pulmonary tumor with pleural indentation in the left lower lobe. Bronchoalveolar lavage (BAL) of the lesion led to a cytological diagnosis of adenocarcinoma. Barium and endoscopy showed a circumferential stricture without mucosal abnormality in the middle third of the esophagus. Cytological studies on specimens by fine needle aspiration biopsy under endoscopic ultrasonography (EUS-FNAB) defined adenocarcinoma similar to cytological findings in the BAL specimen. These facts strongly suggested that the esophageal tumor had metastasized from the lung. She was diagnosed with Stage IV lung cancer. Because of her age and poor renal and respiratory function, she underwent esophageal stenting. Distant metastasis in lung cancer is rare in the esophagus, with only 19 cases including ours, reported thus far in Japanese literatures. The dismal prognosis makes the flexible metallic stent a good treatment option for such patients.

Key words：esophageal metastasis, lung cancer, fine needle aspiration biopsy

〔Jpn J Gastroenterol Surg 38：608—613, 2005〕

Reprint requests：Satoshi Ishiyama Department of Surgery, The Jikei University School of Medicine
3-25-8 Nishi-Shinbashi, Minato-ku, 105-8461 JAPAN

Accepted：December 17, 2004

©2005 The Japanese Society of Gastroenterological Surgery Journal Web Site：http://www.jsgs.or.jp/journal/