日消外会誌　38（6）：614～619，2005年

症例報告

術後メシル酸イマチニブ投与が有効であった腹膜播種を伴った悪性胃 gastrointestinal stromal tumor の１例

大阪市立住吉市民病院外科

有本　裕一　　大田　浩平　　大谷　　博　　金　　義哲

腹膜播種を伴った胃原発の悪性 gastrointestinal stromal tumor（GIST）手術後に，メシル酸イマチニブを補助化学療法として投与し，術後 21 か月間無再発生存中の症例を経験した．患者は 49 歳の女性で，上腹部痛を主訴に来院した．腹部 CT にて胃壁に接する径約 10cm 大の腫瘍を認め，諸検査にて胃原発壁外発育型粘膜下腫瘍と診断し手術を施行した．術中，両側横隔膜，腹壁などに腹膜播種性転移と考えられる腫瘤を多数認めた．主腫瘍に対し胃局所切除術，腹膜播種性転移腫瘤に対し可及的切除を施行した．腫瘍は楕円形核を有する紡錘形細胞の密な増生を認め，他の腫瘤部も主腫瘍部と同様であった．免疫染色所見，腫瘍の大きさや分裂像，腹膜播種性転移の存在より uncommitted type の悪性 GIST と診断した．外科的治療が GIST に対する治療の第１選択ではあるが，今後イマチニブを用いた治療法が進歩し，GIST の治療成績がさらに向上することが期待される．

はじめに

Gastrointestinal stromal tumor（以下，GIST と略記）は消化管に発生する間葉系腫瘍の総称である．開腹時点ですでに腹膜播種を伴う GIST は絶対的な悪性とされており，その予後はきわめて不良である[1]．最近，GIST に対する治療薬として，チロシンキナーゼに対する分子標的治療薬であるメシル酸イマチニブ（以下，イマチニブと略記）が登場し，その有効性が海外のみならず国内でも報告されている[2)~4)]が，まだその報告は少ない．今回われわれは，腹膜播種を伴った胃原発の悪性 GIST 手術後に，イマチニブを補助化学療法として投与し，術後 21 か月間無再発生存中の症例を経験したので若干の文献的考察を加え報告する．

症　例

症例：49 歳，女性

主訴：上腹部痛

既往歴：特記すべきことなし．

家族歴：特記すべきことなし．

現病歴：平成 14 年 6 月頃より上腹部痛あるも放置していたが，軽快しないため近医受診し，精査目的にて 7 月 15 日に当院内科を紹介された．胃内視鏡検査で壁外性圧排像を認め，腹部 CT にて胃壁から壁外性に増殖する径 10cm 大の腫瘍を認めた．諸検査にて，胃原発壁外発育型粘膜下腫瘍と診断し手術目的にて外科紹介となった．

入院時現症：身長 157cm，体重 59kg，腹部は平坦，軟で圧痛は認めず，腫瘤は触知しなかった．

入院時血液検査：腫瘍マーカーに異常は認めず，その他の検査結果にも異常を認めなかった．

上部消化管内視鏡検査：胃穹窿部に壁外性の圧排像を認めるも，粘膜に異常は認めなかった（**Fig. 1**）．

超音波内視鏡検査：第１層から第３層には異常を認めず．腫瘤は，一部第４層と連続を認め，筋層由来が疑われた．

腹部造影 CT：胃体上部後壁に接して，11×7 cm 大の腫瘍を認め，胃壁との連続性を認め，胃壁から壁外性に増殖しているものと考えられた．また，左横隔膜に造影を受ける小腫瘤像を認めた（**Fig. 2**）．

＜2005 年 1 月 26 日受理＞別刷請求先：有本　裕一
〒559-0012　大阪市住之江区東加賀屋1―2―16　大阪市立住吉市民病院外科

Fig. 1　Endoscopic findings showed normal mucosa of the stomach with oppressed by extra-mucosal tumor（arrows）.

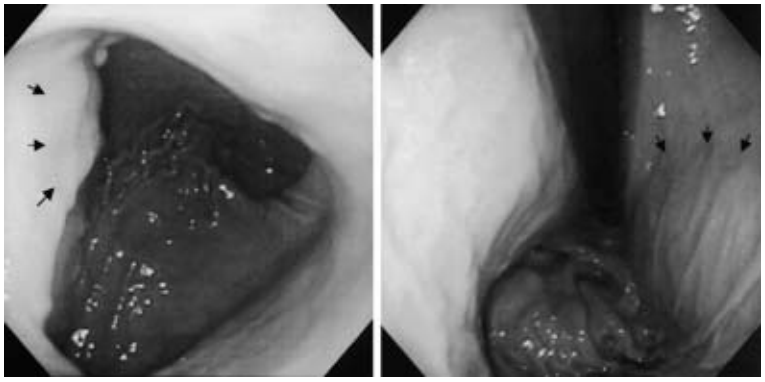

Fig. 2　Enhanced abdominal CT scan showed a protruding tumor of 11×7 cm in size at the lumen of the gastric body and a disseminated tumor at the left diaphragm（ arrow ）.

腹部 MRI：胃体上部後壁に接して，CT と同様の腫瘍像を認めた.

腹部血管造影検査：左胃動脈, 左横隔膜下動脈, 短胃動脈より栄養される，著明な血管増生を伴った腫瘍濃染像が認められた．血管の明らかな不整像は認めず，栄養血管から考えて胃原発の腫瘍が疑われた（**Fig. 3**）.

以上より，胃原発の壁外発育型粘膜下腫瘍の診断のもと，平成 14 年 9 月 9 日に手術を施行した.

手術所見：上腹部正中切開に左横切開を加えて開腹した. 胃体上部後壁に, 約 10cm 大の壁外発育型の充実性腫瘍を認め，周囲臓器への直接浸潤は認めなかった．肝転移，腹水は認めなかったが，両側横隔膜，腹壁，ダグラス窩，大網，直腸前壁に直径約 0.5cm から 1.5cm 大までの腹膜播種性転移と考えられる腫瘤を認めた（**Fig. 4**）．主腫瘍に対し胃局所切除術を施行し，肉眼的に認められた腹膜播種性転移腫瘤は可及的にすべて切除した．その際，左横隔膜中央部に横隔膜の全層を占める腫瘍が認められ，切除により開胸となった.

切除標本所見：主腫瘍は 11×9.5×7cm 大で重量 470g．充実性で内部に壊死性変化を伴っていた(**Fig. 5**)．胃粘膜面には異常を認めなかったが，胃壁筋層部と腫瘍とに連続性を認めた.

病理組織学的所見：HE 染色で，腫瘍は楕円形核を有する紡錘形細胞の密な増生を認め，全体としては分裂像は目立たないが，高倍率視野（High-power Field（＝400 倍率）；以下，HPF と略記）50 視野に 5 個以上みられる領域も一部あった．腹膜播種性転移と考えられる腫瘤もすべて主腫瘍と同

Fig. 3　Abdominal angiography showed a tumor stain with hyper-angiogenesis feeding from the left gastric, left subphrenic and short gastric artery.

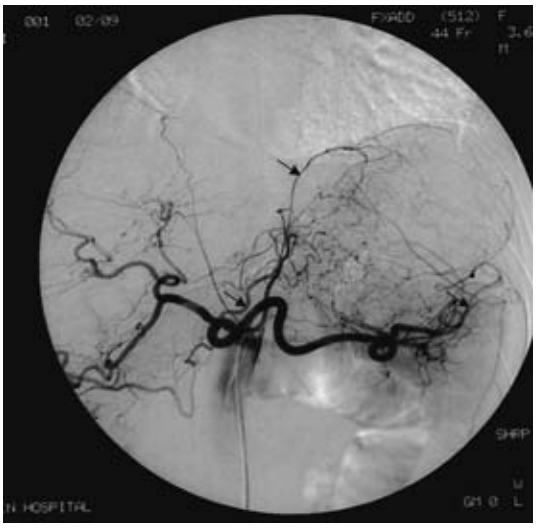

Fig. 4　Non-invasive oval shaped elastic tumor, which was about 10 cm in size, protruded from the gastric body. Multiple disseminated tumors were detected in the bilateral diaphragms, abdominal wall, Douglas' pouch, greater omentum（arrow）and anterior wall of the rectum.

様，紡錘形細胞の密な増生から成っていた．以上の所見より，大きさや分裂像と腹膜播種性転移の存在を合わせると悪性 GIST と診断した．また，免疫組織染色では，腫瘍細胞で CD34（+），c-kit（+），alpha-SMA（−），S-100（−）であり，uncommitted type の GIST と考えられた（**Fig. 6a〜d**）．

術後は順調に経過し術後 21 日目に軽快退院されたが，腹膜播種を伴う悪性 GIST であるため術後再発が強く懸念された．本人，夫から再発予防に対する治療を強く希望され，予防投与の有効性に関する十分な報告はなかったが，イマチニブを自費で取り寄せ，平成 14 年 11 月 28 日より 400 mg/日 にて内服を開始した．途中，重大な副作用は認められなかったが，平成 15 年 3 月頃より内服後の軽度の嘔気を認めたため，200mg/日 とした．平成 15 年 7 月 17 日に日本でも“KIT 陽性消化管間質腫瘍”に対してイマチニブが保険適応となり現在，200mg/日 で継続投与中である．平成 16 年 6 月現在（術後 21 か月），CT 画像上，明らかな肝転移巣および腹膜播種性転移巣は確認されておらず，元気に社会復帰している．

考　察

GIST の悪性度について，良性・悪性の判断は難しいとされているが，一般的には潜在的に悪性と考えるほうがよく，30〜40% 程度が臨床的に悪性の経過をたどるとされている．このことから，GIST では，良性・悪性で分けるよりも臨床病理学的な悪性度の評価方法としてリスク分類されている．つまり，腫瘍径と腫瘍細胞分裂像数（50HPF 当たりの細胞分裂を示す腫瘍細胞数）により，超低リスク（<2cm かつ<5/50HPF），低リスク（2〜5cm かつ<5/50HPF），中リスク（<5cm かつ 6〜10/50HPF，または 5〜10cm かつ<5/50HPF），高リスク（>5cm かつ>5/50HPF，または>10cm，または>10/50HPF）に分類される[5]．

自験例は，腫瘍径が 10cm より大きく，腫瘍細胞分裂像数が 5/50HPF 以上で，かつ腹膜播種が陽性であったことより，高リスクの GIST（悪性）と考えられた．

また，予後因子に関しては，KIT 発現 GIST 症例において，腫瘍分裂活性が高いものおよび組織学的亜型で混合型のものが最も重要な予後を規定する因子であるという報告[6]や，c-kit 突然変異そのものが GIST 患者の全生存および原因別生存の

Fig. 5 The resected specimen showed a solid tumor with central necrosis. The tumor was 11.0×9.5×7.0 cm in size and 470g in weight.

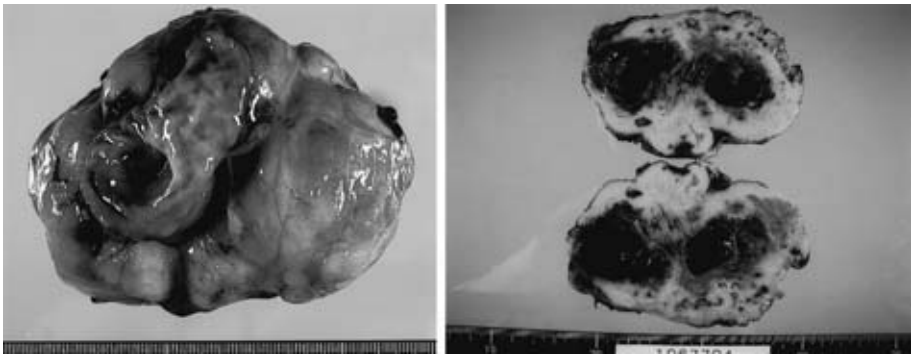

Fig. 6 Histological findings：(a) Main tumor, H.E.（×10）；Spindle shaped cells which had oval nucleus were revealed. (b) Disseminated tumor, H.E.（×10）；The disseminated tumors had the same shaped cells as the main tumor. (c) Main tumor, CD34（×20), (d), c-kit（×20）；Positive findings in the spindle cells.

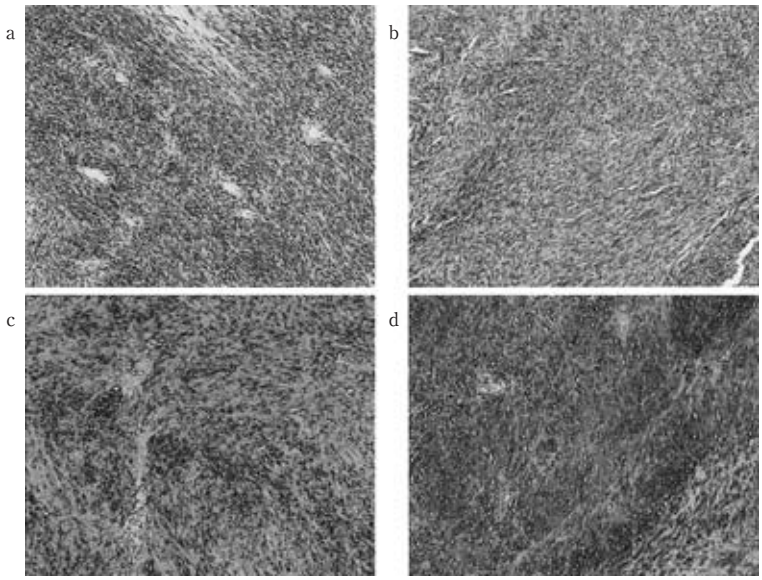

独立した予後因子であり，予後は突然変異陽性亜型の GIST 患者のほうが陰性亜型の GIST 患者より不良であるという報告もある[7]．その他に，MIB-1 index[8]，Telomerase 活性[9]などが予後と相関するという報告や，切除標本で CD34 陽性の悪性 GIST と診断された場合に，血清中可溶性 CD34 が有用な術後の再発予測因子となる可能性があるという報告もある[10]．

GIST の腹膜播種は腹水を伴うことはほとんどなく，腹腔内に島状に腫瘍塊が発生する．また，播種性病変切除術後の生存期間中央値は 15 か月で，播種性病変の全切除を行ってもほとんどの症例で再び播種性再々発を認めるとの報告があり[11]，また GIST の腹膜播種は完全切除が可能で

あれば，それによって予後の改善が期待できるとの報告もみられる[12]．また，再発死亡した症例の検討では，89% に腹膜播種，78% に肝転移が認められる[11]．以上のことより，切除術後の予後改善には腹膜播種を予防することが重要であると考えられ，手術による可及的な腹膜播種巣の切除後，何らかの術後再発予防の策を講じる必要があると思われる．

最近，チロシンキナーゼに対する分子標的治療薬であるイマチニブの登場により GIST に対する治療が大きく変化してきている．実験的に，GIST が c-kit 遺伝子のエクソン 11 に変異を有する場合は相対的にイマチニブの有効性は高いと考えられており[13]，またエクソン 11，エクソン 9，野生型の順に奏功率は優れるという報告もある[14]．

イマチニブの GIST に対するネオアジュバントあるいはアジュバント療法に関しては，現在のところ海外（NCI = National Cancer Institute, EORTC = European Organization for Research and Treatment of Cancer など）において用量検討試験が実施されているところであり，はっきりとした見解はまだ得られていない．

自験例においては，相対的根治術がなされたとは考えているが，再発のリスクが高いことより患者の希望で術後にイマチニブを 400mg/日 の内服で開始し，途中軽度の嘔気出現により現在は 200 mg/日 で経過を見ている．低用量投与による耐性の出現の可能性や，画像的に効果判定をする指標のない患者に対して，いつまでイマチニブを投与し続けるのかという投与期間の問題があり，今後の課題である．イマチニブの耐性には，同薬を投与しても血液学的・細胞遺伝学的効果が得られない Non responder/primary resistance と，同薬を投与し 1 度効果が得られた後，その効果が消失した Relapse/secondary resistance がある．後者に対しては，増量投与により効果を回復する可能性も示唆されている[15]．しかし，低用量投与による耐性の出現の可能性についてはまだはっきりとした報告はなく，長期投与による耐性の出現に対しても注意が必要と考えられる[16)~19)]．

今回の症例において，イマチニブの術後予防的投与が有効であったのかどうかは明確には判断できないが，術後 21 か月たった現在のところ CT 画像上，新しく発生した明らかな肝転移巣および腹膜播種転移巣は認められておらず，播種性病変切除術後の生存期間中央値が 15 か月であることを考えると，ある程度の再発予防効果を発揮しているものと考えられた．

以上，現在外科的治療が GIST に対する治療の第 1 選択であるが，外科的治療後の高リスク症例に対する再発予防のための術後補助化学療法としてのイマチニブの投与は，GIST の今後の治療成績向上に寄与する可能性が示唆される．

文　献

1) Saul S：Gastrointestinal stromal tumors. Semin Diagn Pathol **13**：297—313, 1996
2) Joensuu H, Roberts PJ, Sarlomo-Rikala M et al：Effect of the tyrosine kinase inhibitor STI571 in a patient with a metastatic gastrointestinal stromal tumor. N Engl J Med **344**：1052—1056, 2001
3) 間宮俊太，阿部恭久，笹川真一ほか：メシル酸イマチニブが著効した高度進行胃 gastrointestinal stromal tumor の 1 例．日消外会誌　**36**：1385—1389, 2003
4) 須藤隆之，江村栄章，上杉憲幸ほか：メシル酸イマチニブが奏功した胃原発 gastrointestinal stromal tumor の術後再発症例．日消外会誌　**36**：1390—1395, 2003
5) Fletcher CDM, Berman JJ, Corless C et al：Diagnosis of gastrointestinal stromal tumors : A consensus approach. Hum Pathol **33**：459—465, 2002
6) Singer S, Rubin BP, Lux ML et al：Prognostic value of KIT mutation type, mitotic activity, and histologic subtype in gastrointestinal stromal tumors. J Clin Oncol **20**：3898—3905, 2002
7) Taniguchi M, Nishida T, Hirota S et al：Effect of c-kit mutation on prognosis of gastrointestinal stromal tumors. Cancer Res **59**：4297—4300, 1999
8) Carrillo R, Candia A, Rodriguez-Peralto JL et al：Prognostic significance of DNA ploidy and proliferative index（MIB-1 index）in gastrointestinal stromal tumors. Hum Pathol **28**：160—165, 1997
9) Sakurai S, Fukayama M, Kaizaki Y et al：Telomerase activity in gastrointestinal stromal tumors. Cancer **83**：2060—2066, 1998
10) 山本栄司，尾崎信弘，中川正久ほか：GIST における術後のフォロー．外科　**63**：1079—1083, 2001
11) Mudan SS, Conlon KC, Woodruff JM et al：Salvage surgery for patients with recurrent gastrointestinal sarcoma : prognostic factors to guide pa-

tient selection. Cancer **88**：66—74, 2000
12) Karakousis CP, Blumenson LE, Canavese G et al：Surgery for disseminated abdominal sarcoma. Am J Surg **163**：560—564, 1992
13) Tuveson DA, Willis NA, Jacks T et al：STI571 inactivation of the gastrointestinal stromal tumor c-KIT oncoprotein；Biological and clinical implications. Oncogene **20**：5054—5058, 2001
14) Blanke CD, vo Mehren M, Joensuu H et al：Evaluation of the safety and efficacy of an oral molecularly-targeted therapy, STI571, in patients with unresectable or metastatic gastrointestinal stromal tumors (GISTS) expressing c-kit (CD117). Proc Am Soc Clin Oncol **20**：1a, 2001
15) Kantarjian HM, Talpaz M, O'Brien S et al：Dose escalation of imatinib mesylate can overcome resistance to standard-dose therapy in patients with chronic myelogenous leukemia. Blood **101**：473—475, 2003
16) Gorre ME, Mohammed M, Ellwood K et al：Clinical resistance to STI-571 cancer therapy caused by BCR-ABL gene mutation or amplification. Science **293**：876—880, 2001
17) Barthe C, Cony-Makhoul P, Melo JV et al：Roots of clinical resistance to STI-571 cancer therapy. Science **293**：2163, 2001
18) Hochhaus A, Kreil S, Corbin A et al：Roots of clinical resistance to STI-571 cancer therapy. Science **293**：2163, 2001
19) McCormick F：New-age drug meets resistance. Nature **412**：281—282, 2001

A Case of Malignant Gastrointestinal Stromal Tumor of the Stomach with Dissemination Responding to Imatinib Mesylate after Operation

Yuichi Arimoto, Kohei Ota, Hiroshi Otani and Eui-Chul Kim
Department of Surgery, Osaka City Sumiyoshi Hospital

We report a case of malignant gastrointestinal stromal tumor (GIST) of the stomach with dissemination responding to postoperative administration of imatinib mesylate and enabling survival without recurrence for 21 months. A 49-year-old woman hospitalized for upper abdominal pain was found in abdominal CT to have a protruding tumor about 10cm in diameter at the lumen of the gastric body. During surgery done after the tumor was diagnosed as of gastric origin, multiple disseminated tumors were detected in the bilateral diaphragm and abdominal wall. The main gastric tumor was resected by partial gastrectomy and all disseminated tumors resected where possible. Histopathologically, the main and disseminated tumors consisted of spindle cells with oval nuclei. The tumor was diagnosed as uncommitted malignant GIST. Although the first choice for treating GIST is surgery, imatinib mesylate may be effectively administered as neoadjvant chemotherapy postoperatively and in recurrent cases.

Key words：gastrointestinal stromal tumor, imatinib mesylate, dissemination

〔Jpn J Gastroenterol Surg 38：614—619, 2005〕

Reprint requests：Yuichi Arimoto Department of Surgery, Osaka City Sumiyoshi Hospital
1-2-16 Higashikagaya, Suminoe-ku, Osaka, 559-0012 JAPAN

Accepted：January 26, 2005

©2005 The Japanese Society of Gastroenterological Surgery Journal Web Site：http://www.jsgs.or.jp/journal/