日消外会誌　38（6）：620～625，2005年

症例報告

肺癌術後のG-CSF産生転移性胃癌の1例

岡波総合病院外科，三重大学医学部附属病院第2病理*

大井　正貴　　森本　雄貴　　大澤　　亨
小池　　宏　　三宅　哲也　　広川　佳史*

症例は75歳の男性で，平成13年6月に原発性肺癌のため他院で左肺全摘出術，平成14年2月に胃腫瘍のため胃部分切除術をうけ，肺癌の胃転移と診断された．同年6月発熱，全身倦怠感，食欲不振のために当院を受診した．胃穹窿部に表面不整な隆起性腫瘤を認め，生検でmalignant gastrointestinal stromal tumorと診断されたが，肺癌の胃転移も否定できず，噴門側胃切除術を施行した．病理組織学的検査，免疫組織化学染色，術前の血清Granulocyto-coloney stimulating factor（以下，G-CSF）値が高値であったことより，肺癌術後のG-CSF産生転移性胃癌と診断した．同年12月，横行結腸間膜に腫瘤を形成したために，腫瘤切除術，横行結腸部分切除術を行った．やはり，肺癌の転移であった．G-CSF産生肺癌の胃転移症例は予後不良とされるが，QOLの改善を考慮した外科的治療が必要となることがある．今回，肺癌術後のG-CSF産生転移性胃癌の1例を経験したので報告する．

はじめに

転移性胃癌は比較的まれであり，臨床的に胃の転移巣の診断および外科的治療が行われることはさらに少ない．今回，我々は肺癌術後のgranulocyte-colony stimulating factor（以下，G-CSF）産生転移性胃癌の1例を経験したので報告する．

症　　例

患者：75歳，男性

主訴：発熱，全身倦怠感，食欲不振

既往歴：特記すべきことなし．

家族歴：特記すべきことなし．

現病歴：平成13年6月に左肺門部の原発性肺

Fig. 1　Upper gastrointestinal radiography showed a roughly protruded lesion with stoke on the upper part of the stomach.

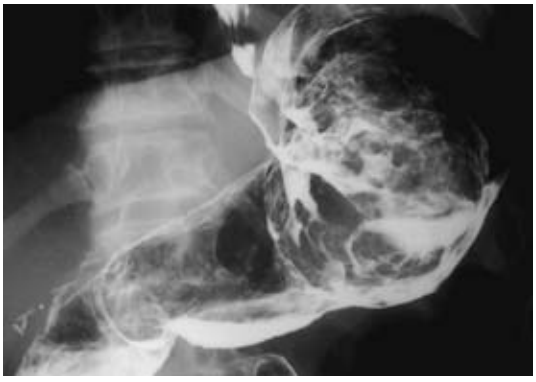

Fig. 2　Endoscopic examination showed a roughly protruded tumor with stoke in the gastric cardia.

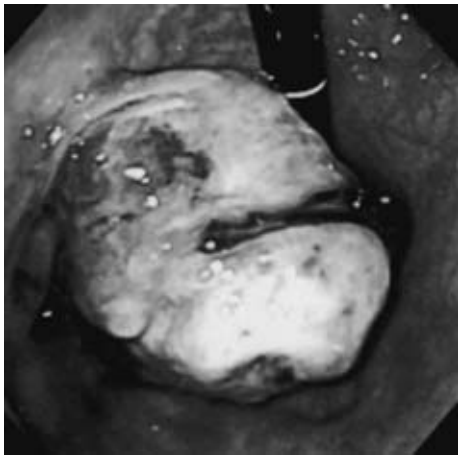

＜2005年1月26日受理＞別刷請求先：大井　正貴
〒518-0842　伊賀市上野桑町1734　岡波総合病院外科

Fig. 3 Histopathological findings of endoscopically biopsied specimen demonstrated the tumor was composed of spindle cells exhibiting variant formative nucleus（HE stain×100）.

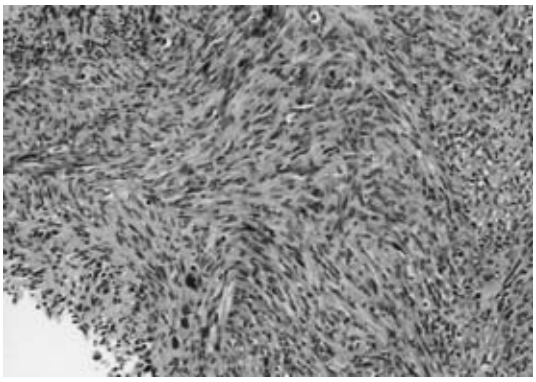

Fig. 4 Abdominal contrast-enhanced CT scan revealed the gastric tumor 8cm in size.

癌のため他院で左肺全摘出術をうけた．最終診断は低分化型扁平上皮癌，pT4 N0 M0 stage IIIB であった．術後化学療法は行われていなかった．さらに，平成 14 年 2 月に胃上部大彎側の粘膜下腫瘍の術前診断で胃部分切除術をうけ，病理組織学的検査で肺癌の胃転移と診断された．同年 6 月初めより発熱，全身倦怠感，食欲不振が続くため当院を受診し，精査目的で入院となった．

入院時現症：体格やせ型，栄養不良，体温 37.8℃，結膜に軽度貧血あり，黄疸なし，表在リンパ節は触知しなかった．腹部には腫瘤は触知せず，直腸診にても異常を認めなかった．

入院時検査成績：末梢血にて Hb7.5g/dl と低下，白血球 31,700/μl，CRP 21.3mg/dl，血清 G-CSF 値は 86pg/ml（EIA 法，正常値 39pg/ml 以下）と上昇を認めた．生化学検査は特に異常を認めず，腫瘍マーカーである AFP，CEA，CA19-9，

Fig. 5 Resected specimen. The tumor was soft, 10×10×12cm in size and occupied the upper part of the stomach. Its surface was lobulated and the stalk was 1.5cm in breadth.

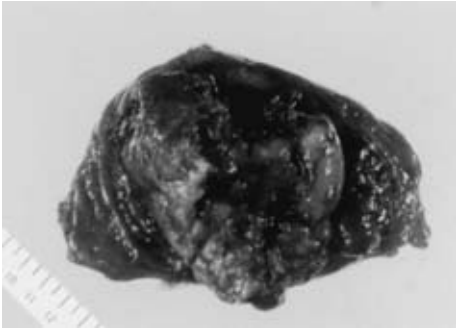

Fig. 6 Histopathological examination of resected gastric tumor revealed a poorly differentiated squamous cell carcinoma（HE stain×400）(a). Immunohistochemical staining with anti-G-CSF monoclonal antibody showed positive（b）.

a

b

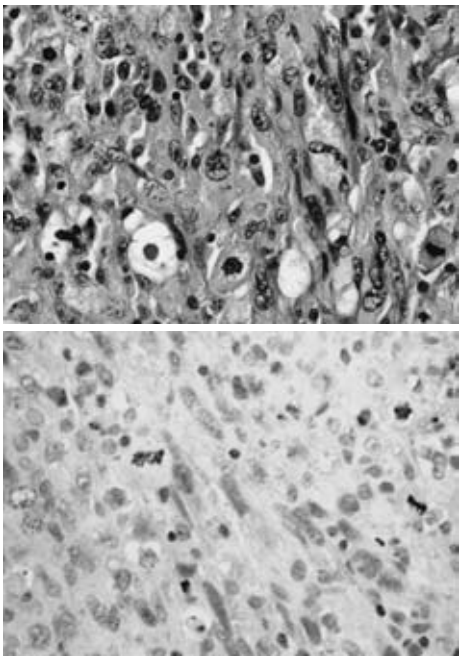

Fig. 7　Histopathological examination demonstrated a poorly differentiated squamous cell carcinoma in the lung (a) and a metastatic lesion in the stomach (b) previously resected (HE stain×400). Immunohistochemical staining with anti-G-CSF monoclonal antibody showed positive results in the lung (c) and the stomach (d).

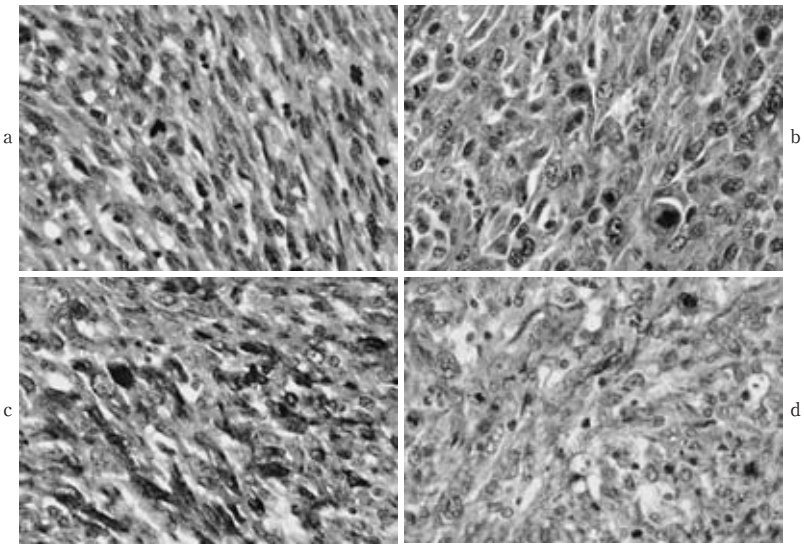

SCC，シフラ21-1，NSEはいずれも正常範囲内であった．

上部消化管造影X線検査：噴門部直下に有茎性の10cm大のほぼ円形の腫瘤影を認めた．腫瘤表面には不整形のバリウムの溜まりを認めた(**Fig. 1**)．

上部消化管内視鏡検査：穹窿部後壁に太い茎を持つ，巨大な肉腫様の腫瘤を認めた(**Fig. 2**)．生検の結果，大小不整形の核を有する紡錘形細胞の増生を認め，分裂像も多く，HE染色像からはmalignant gastrointestinal stromal tumor(以下，GIST)を疑ったが(**Fig. 3**)，肺癌の原発巣の病理組織学的所見および臨床経過より胃転移も否定しえなかった．

下部消化管造影X線検査：大腸には異常所見を認めなかった．

胸部造影CT：右肺には異常所見は認めず，縦隔，肺門にも明らかなリンパ節腫大は認めなかった．

腹部造影CT：胃内腔に径10cm大の不均一に造影される腫瘤陰影を認めた(**Fig. 4**)．肝転移や明らかなリンパ節転移は認めなかった．また，他臓器に転移を疑う所見は認めなかった．

以上より，肺癌の転移性胃癌またはmalignant GISTと診断し，7月初旬に手術を施行した．

手術所見：腹腔内は胃以外に明らかな病変を認めなかった．胃周囲のリンパ節の腫大も認めなかった．胃切開をおいて胃内腔を検索し胃部分切除術を試みたが，腫瘍の基部が食道胃接合部に隣接しており浸潤傾向も強かったため，噴門側胃切除術を施行した．

切除標本所見：胃上部大彎側に太い茎をもった10cm×10cm×12cm大の赤色の肉腫様の柔らかい腫瘤であった(**Fig. 5**)．

病理組織学的所見：腫瘍は紡錘形細胞が索状に配列しており，細胞異型が非常に強く，核分裂像も多数見られた(**Fig. 6a**)．リンパ節転移は認めなかった．免疫組織化学染色では，ケラチンが陽性，α-SMA，S100，C-kit，CD34はすべて陰性であり，肺癌の病理組織学的所見と同様低分化な扁平上皮癌と考えて矛盾のない所見であった．また，術前の白血球数，CRP値，血清G-CSF値が高値であったことと抗G-CSF抗体による免疫組織化学染色で陽性を示したことより(**Fig. 6b**)，肺癌術後のG-

Fig. 8 Histopathological examination of resected mesenteric tumor of the transverse colon revealed a poorly differentiated squamous cell carcinoma (HE stain×400) (a). Immunohistochemical staining with anti-G-CSF monoclonal antibody showed positive (b).

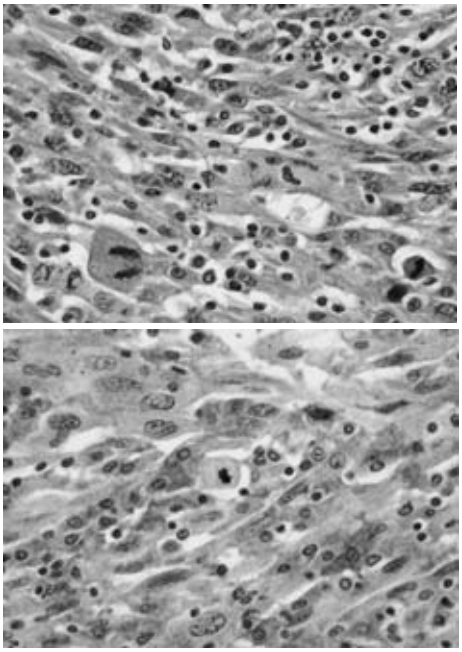

CSF 産生転移性胃癌と診断した．なお，他院での肺癌，胃腫瘍の免疫組織化学染色の結果も同様であった（**Fig. 7a～d**）．

術後経過：術後経過は良好で，術後第 21 病日には白血球 7,500/μl，CRP 0.2mg /dl，血清 G-CSF 値 35pg/ml と正常化し，術後第 24 病日に退院となった．しかし，平成 14 年 12 月，横行結腸間膜に急速に増大する単発性の腫瘤を形成したために，圧排症状が出る前に腫瘤切除術，横行結腸部分切除術を行った．このときも，術前血清 G-CSF 値は 74pg/ml と高値を示したが，術後は 32pg/ml と正常化した．病理組織学的所見はやはり原発巣と酷似しており肺癌の転移と診断した（**Fig. 8a, b**）．術後，縫合不全を認めたが保存的に軽快し，経口摂取は可能となった．しかし，平成 15 年 2 月より下腹部を中心に腹膜播種と思われる腫瘤があらわれ，急速に腹腔内全体に増大し，同年 3 月中旬に死亡した．

考　察

転移性胃癌は，原発巣として肺癌，子宮頸癌，卵巣癌，乳癌，悪性黒色腫，食道癌，膵癌などの報告があるが比較的まれである．肺癌の胃転移は剖検例の約 2～5%[1)~3)]とされているが，生前に診断，治療されることは非常にまれであり，本邦では我々が検索しえた範囲では本症例を含めて 103 例，うち手術報告例は 26 例であった．

胃の転移巣は，胃上部に最も多く，中部，下部の順である[4)]．肉眼型は滑らかな辺縁と中央に陥凹を伴う粘膜下腫瘍の形態をとることが多いが，他に 2 型胃癌状のものやポリープ状に増生するものもあるといわれる．このため形態的に原発性胃癌や GIST などとの鑑別は困難なことがある．

臨床症状としては，上腹部痛，嘔気・嘔吐，貧血，食欲不振，便潜血陽性，吐血などである[5)]．肺癌患者においてはこれらの症状が術後の不定愁訴や薬剤による副作用と考えられ発見が遅れることがあり，積極的な消化管精査が重要と考えられる．本症例では，食欲不振の他に発熱，全身倦怠感といった G-CSF によると思われる症状を認めた．

肺癌の胃転移症例の組織学的検討では上原ら[3)]によれば，未分化癌 52.0%，扁平上皮癌 22.7%，腺癌 17.3%，その他 8.0% と肺癌の中で，血行性転移の多い組織型と考えられる未分化癌が最も多く，なかでも大細胞癌の報告が多い[1)6)]．転移経路はほとんどの場合が血行性とされ，本症例においても胃に 2 回，その後結腸間膜に転移巣が出てきていることより，やはり血行性が最も考えやすく，術後も厳重な経過観察が必要と思われた．

本症例では，白血球数，CRP 値の上昇を示し，血清 G-CSF 値の上昇を認めた（**Fig. 9**）．また，原発巣，転移巣ともに抗 G-CSF 抗体による免疫組織化学染色で陽性を示したことより G-CSF 産生腫瘍と診断した．G-CSF 産生腫瘍は肺癌のほか，甲状腺癌，肝癌，膀胱癌，頭頸部癌で報告が散見される[7)~9)]．そのなかでも G-CSF 産生肺癌は比較的早く骨，肝臓，脳などに遠隔転移しやすく予後不良といわれている[10)~12)]．肺癌術後の G-CSF 産生転移性胃癌切除例は，われわれが検索しえた範囲では本症例を含めて 3 例であったが，うち 1 例では

Fig. 9　Changes of serum level of G-CSF, WBC and CRP following treatment are shown.

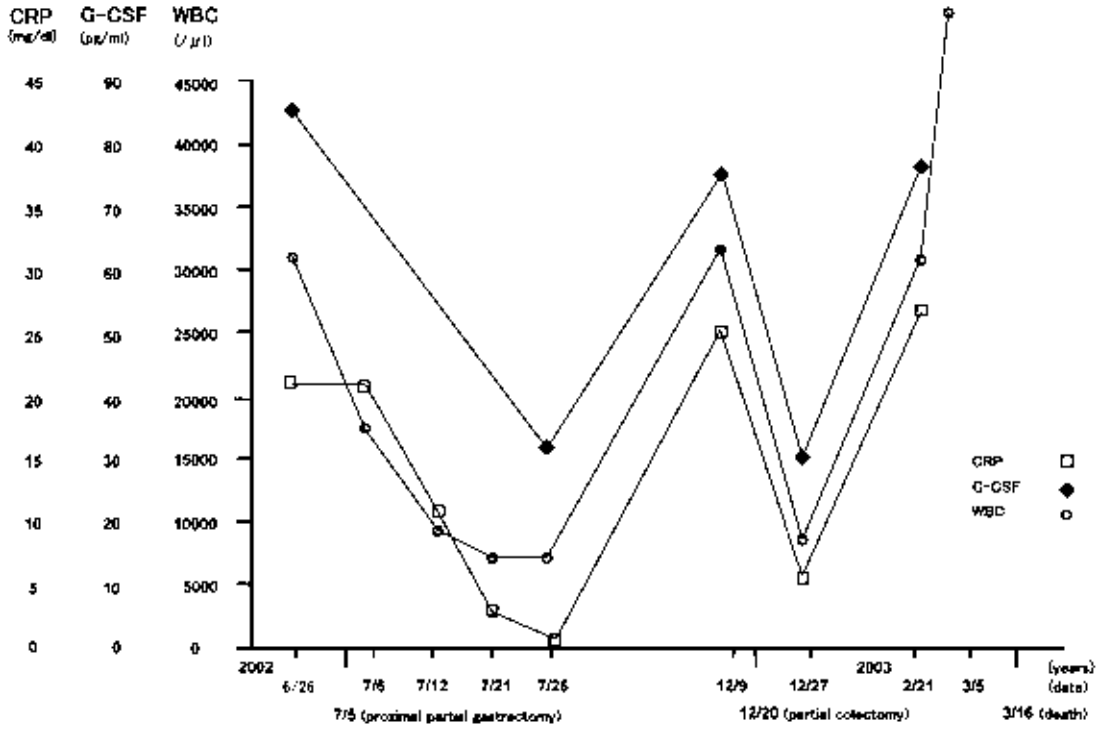

Table 1　Reported cases of G-CSF-producing metastatic gastric cancer from lung carcinoma

Auther	Year	Age	Sex	Symptoms	Pathology	Treatment	Prognosis
Fukata	2000	65	male	epigastralgia fever	large cell carcinoma	distal gastrectomy	3 months died
Kamiya	2002	70	male	fever general fatigue	large cell carcinoma	total gastrectomy	28 months alive
Our case	2005	75	male	fever general fatigue loss of appetite	squamous cell carcinoma	proximal gastrectomy	8 months died

2 年の生存をえている[9]（Table 1）．また，血清G-CSF値は腫瘍の増大とともに変動するともいわれており[13]経過観察に有用な指標と考えられる．

肺癌の胃転移症例はほとんどの場合が血行性転移で全身転移の一所見であり，化学療法が比較的有効とされる小細胞癌以外は化学療法，放射線療法とも効果は期待できず，文献的にみてもほとんど 1 年以内の死亡である[7)11)12)14)]．また，G-CSF 産生腫瘍であることも考慮すると，現在のところ予後に影響を与える治療は困難とされる．本症例の経過においても，当科初回手術後再発までの 4 か月間は，日常生活が可能となり QOL は改善したと考えられた．当科 2 回目の手術後は縫合不全，再発による衰弱により結果的には期間は短かったものの，経口摂取は可能となり QOL の向上にはつながったと考えている．肺癌の胃転移症例においては出血，通過障害，穿孔などの患者の performance status を悪くするような合併症が生じた場合，または生じると判断した場合には，できるかぎり迅速に患者の状態の把握をしたうえで，その予後や QOL を考慮した外科的治療の選択をするべきと考える．

なお，本論文の要旨は，第58回日本消化器外科学会総会（2003年7月，東京）において発表した．

文　献

1) Antler AS, Ough Y, Pitchumoni CS et al：Gastrointestina metastases from malignant tumors of the lung. Cancer **49**：170—172, 1982
2) 長谷川直樹，山澤文裕，金沢　実ほか：原発性肺癌の胃転移についての検討．日胸疾患会誌　**31**：1390—1396, 1993
3) 上原克昌，飯島耕作，長谷川紳治ほか：肺癌の消化管転移．外科　**41**：1364—1367, 1979
4) 佐野量造：胃疾患の臨床病理．転移性癌．医学書院，東京，1974，p91
5) 近藤和也，森本重利，露口　勝ほか：胃転移を来した肺扁平上皮癌の1例．日胸臨　**47**：981—987, 1987
6) Burbige EJ, Radigan JJ, Belber JP：Metastatic lung carcinoma involving the gastrointestinal tract. Am J Gastroenterol **74**：504, 1980
7) 富本　忍，浪方典宏，高雄延之：CSF産生腫瘍．上銘登喜夫編．領域別症候群呼吸器症候群．下巻．日本臨床社，大阪，1994，p10—12
8) 深田民人，吹野俊介，林　英一ほか：胃転移を伴ったG-CSF産生肺大細胞癌の1例．胸部外科　**53**：798—803, 2000
9) 神谷　勲，澤木正孝，徳永　裕ほか：肺切除後早期に胃に転移したG-CSF産生肺大細胞癌の1例．日臨外会誌　**63**：352—356, 2002
10) 阿部良行，中村雅登，加藤優子ほか：顆粒球コロニー刺激因子産生肺癌の1例．肺癌　**32**：271—277, 1992
11) 千葉幸夫，加藤泰史，平松義規ほか：小腸転移をきたしたG-CSF産生肺大細胞癌の1例．肺癌　**36**：937—943, 1996
12) 富井啓介，岩田猛邦，種田和清ほか：抗rhG-CSF血清で免疫組織学的に陽性所見を呈したG-CSF産生巨細胞型大細胞肺癌の1例．肺癌　**33**：555—561, 1993
13) 西垣　豊，大崎能伸，山口修二ほか：免疫組織学的に局在を示し得たG-CSF産生肺腺癌の1例．日胸臨　**57**：714—719, 1998
14) 藤野道夫，木村秀樹，山口　豊ほか：白血球と血小板異常高値を示したcolony stimulating factor（CSF）産生肺大細胞癌の1手術例．肺癌　**32**：239—244, 1992

A Case of G-CSF-producing Metastatic Gastric Cancer from Lung Carcinoma

Masaki Ohi, Yuuki Morimoto, Tohru Ohsawa,
Hiroshi Koike, Tetsuya Miyake and Yoshifumi Hirokawa*
Department of Surgery, Okanami General Hospital
The Second Department of Pathology, Mie University School of Medicine*

A 75-year-old man admitted for fever, general fatigue, and loss of appetite in June 2002 had been treated for lung carcinoma by right lobectomy in June 2001 and partial gastrectomy 8 month later elsewhere. Histopathological examination showed poorly differentiated squamous cell carcinoma in the lung and a metastatic lesion in the stomach. An upper gastrointestinal series and gastroscopy showed a protruded lesion in the gastric cardia. Suspecting malignant GIST or a metastatic tumor, we conducted proximal partial gastrectomy. Histopathologically the tumor had metastasized from lung carcinoma. Immunohistochemical staining with anti-G-CSF monoclonal antibody was positive in the lung stomach and preoperative serum G-CSF was abnormally high. The diagnosis was relatively rare G-CSF-producing metastatic gastric cancer. A mesenteric tumor of the transverse colon growing for a short time was resected in December 2002. Histopathological examination and Immunohistochemical staining with anti-G-CSF monoclonal antibody showed similar results. G-CSF-producing lung carcinoma with gastric metastasis has a dismal prognosis, and surgical treatment must be carefully selected considering the patient's quality of life.

Key words：metastatic gastric cancer, G-CSF-producing tumor, lung carcinoma

〔Jpn J Gastroenterol Surg 38：620—625, 2005〕

Reprint requests：Masaki Ohi　Department of Surgery, Okanami General Hospital
1734 Uenokuwamachi, Iga, 518-0842 JAPAN

Accepted：January 26, 2005

©2005 The Japanese Society of Gastroenterological Surgery　Journal Web Site：http://www.jsgs.or.jp/journal/