日消外会誌　38（6）：626～631，2005年

症例報告

膵頭十二指腸切除術を施行しえた腹腔動脈起始部閉塞を伴う十二指腸乳頭部癌の１例

津山中央病院外科，同　心臓血管外科*，同　病理部**

森山　裕熙　　黒瀬　通弘　　渡辺　剛正　　野中　泰幸
林　　同輔　　徳田　直彦　　児島　　亨*　　高田　晋一**

腹腔動脈（以下，CA）起始部に閉塞が認められる症例に対して膵頭十二指腸切除術（以下，PD）を行う際には，肝血流が問題となる．CA 起始部閉塞を伴う十二指腸乳頭部癌に対して，血行再建を行うことなく安全に PD を施行できた１例を経験したので報告する．症例は 75 歳の女性で，全身倦怠感と右季肋部痛にて入院．内視鏡検査にて十二指腸乳頭部癌と診断し，上腸間膜動脈造影にて，膵アーケード，背側膵動脈を通じて肝動脈，脾動脈が描出された．造影 CT による 3D 再構成軸位断像にて，CA 起始部の閉塞が確認され，最終的に手術を行った．CA 起始部に瘢痕性の狭窄を認め，解除を試みたが総肝動脈（以下，CHA）に明らかな拍動をみなかった．ところが，胃十二指腸動脈をテストクランプし血流量計でモニターしたところ，CHA に背側膵動脈からと思われる求肝性の血流を認め，血行再建を行うことなく安全に PD を施行することができた．

はじめに

膵頭十二指腸領域癌に対する根治手術としての膵頭十二指腸切除術（以下，PD）を行う際に，腹腔動脈（以下，CA）起始部に閉塞を認める場合には肝血流を維持するためには通常何らかの血行再建が必要となる．今回，我々は十二指腸乳頭部癌術前の腹部血管造影で CA 起始部閉塞を伴う症例に対して，超音波血流量計でモニターしたところ血行再建を行うことなく肝動脈血流を得ることができ安全に PD を施行できた．同様の報告は過去になく，貴重な１例と思われ若干の文献的考察を加えて報告する．

症　　例

症例：75 歳，女性

主訴：全身倦怠感，右季肋部痛

家族歴：特記すべきことなし．

現病歴：平成 15 年 4 月中旬より全身倦怠感，右季肋部痛が出現．5 月下旬にかかりつけ医にて肝機能異常を指摘され，2 日後に近医へ紹介，入院となる．黄疸を認め，腹部超音波検査および腹部 CT で悪性疾患による閉塞性黄疸が疑われたため，当科紹介，入院となった．

既往歴：36 歳より高血圧で内服．高脂血症．

入院時現症：眼球結膜，全身皮膚に黄疸を認める．右季肋部に軽度自発痛あり，前日には 39.1 度の発熱を認めた．その他，腹部に特記すべきことなし．

入院時検査所見：WBC 8,030/mm^3，CRP 9.0 mg/dl，LDH 747IU/L，GOT 242IU/L，GPT 306 IU/L，ALP 3,179IU/L，γ-GTP 607IU/L，T-Bil 4.5mg/dl，D.Bil 3.3mg/dl であった．腫瘍マーカーは CEA，CA19-9 とも正常範囲内であった．

腹部超音波検査にて肝内胆管の拡張は軽度であるのに対し，胆嚢が腫大していたため経皮経肝胆嚢ドレナージを施行した．造影にて下部胆管の拡張，完全閉塞を認めた（**Fig. 1**）．胆汁細胞診は Class IIであった．

上部消化管内視鏡検査：十二指腸乳頭部に一致して２型の潰瘍性病変あり，生検にて中～低分化

＜2004 年 12 月 17 日受理＞別刷請求先：森山　裕熙
〒567-0028　茨木市畑田町11―25　茨木医誠会病院外科

Fig. 1　Pericutaneous transhepatic cholangiography shows biliary dilatation and complete obstruction at the lower common bile duct.

Fig. 2　Gastrointestinal endoscopy verified carcinoma of the Papilla Vater that diagnosed moderately ～ poorly differentiated adenocarcinoma depend on the biopsy.

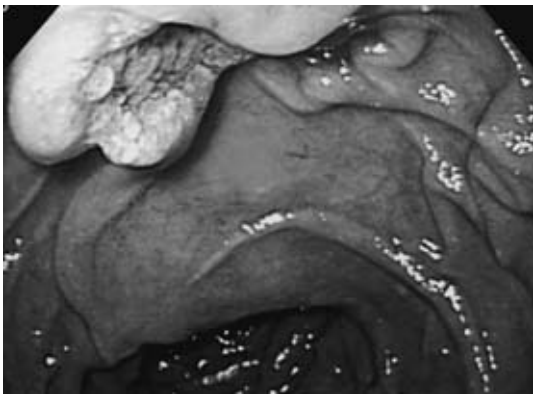

腺癌と診断した（**Fig. 2**）.

腹部血管造影検査：上腸間膜動脈(以下, SMA) 造影にて，SMA 本幹から分岐する拡張した下膵十二指腸動脈，背側膵動脈（以下，DPA）を通じて肝動脈のみならず脾動脈（以下，SPA），CA 遠位部が描出されたが起始部は描出されなかった（**Fig. 3**）. 右肝動脈は別個に分枝し下膵十二指腸動脈, 膵アーケードもしくは DPA から, そして左肝動脈は総肝動脈（以下，CHA）ではなく胃十二指腸動脈（以下，GDA）からの血流で維持されていると思われた．大動脈撮影でも腹腔動脈起始部は描出できず，選択的な CA へのカテーテル挿入も不能であった.

腹部 CT：十二指腸乳頭部に一致して 12×17 mm 大の境界明瞭で不均一に造影される腫瘤影を認めた．矢状断で CA の分岐部は同定困難となっており, 3D 再構成像で同部の広狭不整，不連続が確認された（**Fig. 4a**，**b**）.

以上より，CA 起始部閉塞を伴う十二指腸乳頭部癌と診断した. このままで PD を施行すると, 左肝動脈領域の血流障害が危惧されるため，まず経皮カテーテル的血管拡張術（以下，PTCA）を試みたが，ガイドワイヤーが閉塞部を通過しないため断念した．正中弓状靭帯による狭窄，圧迫も報告されているため，手術にてまずこれを切離，解除し，それでもなお肝動脈に十分な血流が得られなかった場合には，左橈骨動脈グラフトによる血行再建術を行うこととし，平成 15 年 7 月 14 日に手術を行った.

手術所見：病変は限局し，腹膜播種や肝転移はみられず，切除可能と判断した．まず，血行再建術を想定し，CHA を明らかにしていくと，CA 起始部に瘢痕性の狭窄を認めた．正中弓状靭帯の圧迫は認められず，瘢痕狭窄の解除を試みるが明らかな拍動はみられなかった．そこでトランジットタイム血流量計（日本 BXI）を用いて CHA の血流を測定したところ，血管造影所見のごとく通常とは逆の遠肝性に mean 23.5ml/min の血流量を認めた．しかし，GDA をテストクランプしたところ, 求肝性の血流に変化し, 血流量も 20ml/min 以上とクランプ前と遜色なかった（**Fig. 5a**，**b**）．術前の血管造影所見より，クランプ後は DPA から CHA への血流が優位となって求肝性の血流が維持されていると考えられた. また, PD にて膵アー

Fig. 3　Visceral angiography showed extensive collateral blood flow to the hepatic artery and the splenic artery via the dilated infrapancreato-duodenal artery and dorsal pancreatic artery from the superior mesenteric artery.

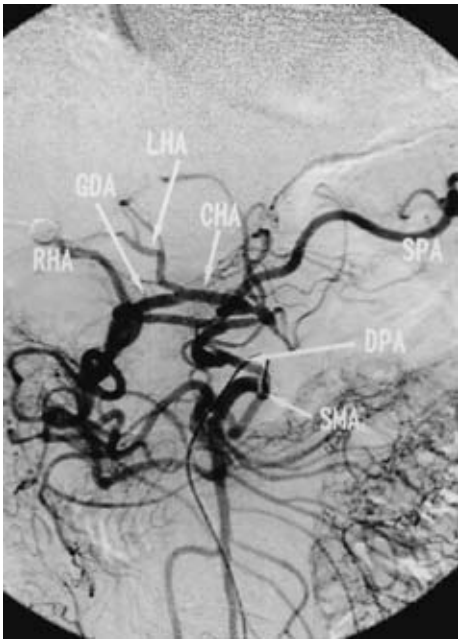

Fig. 4　Enhancement abdominal CT showed celiac axis obstruction. a：A sagittal section of the enhancement abdominal CT　b：A lateral view of the 3D reformation

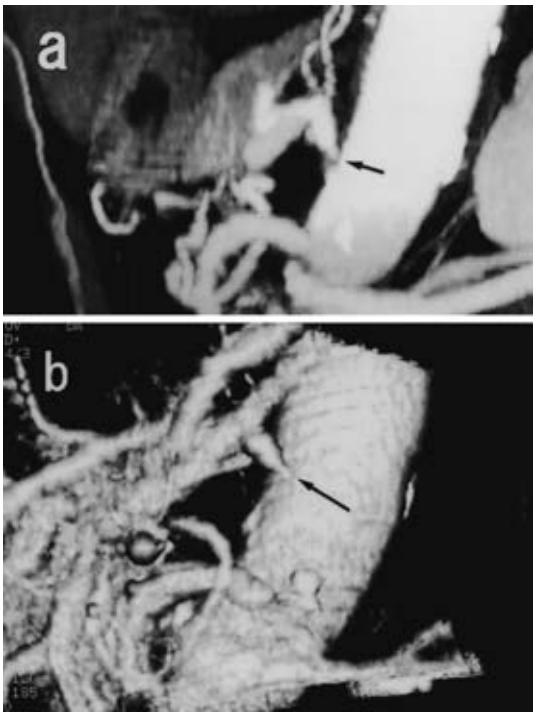

ケードからの血流が断たれる右肝動脈も，DPAからの血流で維持されていると考えられため，PDを施行した（**Fig. 3**）．その後手術終了時点まで肝臓の虚血性変化は認められず，血行再建を行わず安全に手術を遂行することができた．

病理所見：十二指腸乳頭部癌，tub3，panc1b，du1，pv1，int.，INFγ，ly2，v1，n3(no.7 1/2)，StageIVaであった．

術後経過：術後肝機能も問題なく経過していたが，術後22日目の膵管チューブ造影において限局する膵液瘻を認めた．遷延するため，さらに2週後フィブリン糊を注入，その後は順調に軽快し退院となった．平成15年8月下旬のdynamic-CTで肝転移を認めた．CA根部は描出されず，その後のSMA造影にて，CHA，SPAへの血流は術前に見られたDPAを通じて保たれていた(**Fig. 6**)．およそ半年後の平成16年1月8日多発肝転移，リンパ節再発にて死亡した．

考　　察

PDは膵頭十二指腸領域悪性疾患の標準的根治術式の1つであるが，GDAを根部で切離するため，CA起始部に閉塞が認められる場合，肝血流を維持するために通常何らかの血行再建が必要となる[1)~3)]．今回，われわれは十二指腸乳頭部癌にCA起始部閉塞を認める症例を経験した．CA起始部の慢性狭窄が原因で腸管虚血の結果，腹痛などをきたすabdominal anginaを呈する病態として腹腔動脈起始部圧迫症候群（celiac axis compression syndrome；CACS）として報告されている病態がある[4)]．1963年Harjolaによって報告されて以来，欧米では多数の報告例が見られるが，本邦では広く認識されていないせいか報告は少ない[5)]．自験例は右季肋部痛を主訴としていたが，原疾患による閉塞性黄疸をきたしていたため，これに起因する症状と考えられ，CACSに特徴的な臨床症状はな

Fig. 5　a) The common hepatic artery indicates afferent blood flow (mean 23.5ml/min) by monitoring with ultrasonic flowmetry. b) Efferent blood flow was measured after clamping (→) gastroduodenal artery.

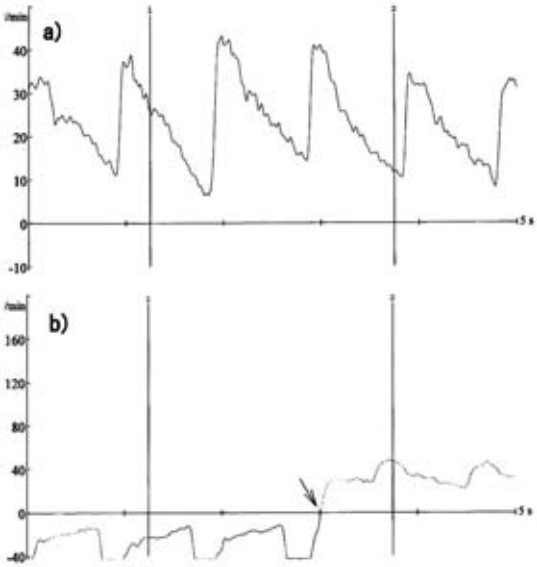

Fig. 6　From the superior mesenteric artery, the dorsal pancreatic artery kept the blood flow to the hepatic artery.

かったと考えられる．したがって，CACS にせず「CA 起始部に閉塞を来たした症例」とした．

原因として癌の浸潤以外では動脈硬化性変化によるものが多いが，横隔膜正中弓状靭帯，腹腔神経叢，そのほかリンパ節，瘢痕組織などによるものも挙げられる[1)5)~8)]．自験例では CA 起始部の瘢痕性狭窄であり，正中弓状靭帯の圧迫などはなかった．

CACS の診断については臨床症状よりその存在を疑うことに始まり，非侵襲的な超音波ドプラ検査で, CHA の遠肝性血流により診断しえた例も報告されているようである[9)10)]．血管造影による CA 起始部の狭窄，閉塞を確認できると確定診断に至り，特に大動脈造影による側面像は不可欠である[11)]．自験例では術前精査の一環として行った腹部血管造影にて CA 起始部の閉塞を疑ったため，造影 CT による軸位断を撮ったところ CA の分岐部は同定困難で，3D 再構成像で同部の広狭不整，不連続が確認された．さらに，我々は手術術式を決めるにあたって，成因として動脈硬化も否定しえぬため，PTCA による狭窄の解除を試みるために血管造影を行ったが CA 起始部に到達できないため断念した[12)13)]．血管造影所見より，右肝動脈は別個に分枝し膵アーケードもしくは DPA からの血流で，そして左肝動脈は CHA ではなく GDA からの血流で維持されていると思われた．術中に狭窄・圧迫の解除を試みることを前提とし，なお求肝性の血流が改善しなかった場合には，左橈骨動脈グラフトによる血行再建術も念頭に入れて手術を行うこととした．CA 起始部での正中弓状靭帯の圧迫は認めらなかったが，瘢痕性の狭窄を認め，この解除を試みた．しかし，十分な効果を得られず明らかな拍動再開も得られなかった．しかし，この際に肝要なことは肝動脈の血流を血流量計を用いて確認すべきと判断し，今回は超音波ドプラ法を用いて CHA の血流を計測した[6)]．ほか，電磁流量計を用いて確認する方法や，最近では術中に肝静脈の $ShvO_2$ をモニタリングすることに

Table 1　Review of the cases for past 10 years

	Auther	Year	Age/Sex	Disease	Operation	Causes	Countermeasure
1	This case	2004	75/F	carcinoma of the Pappila Vater	PD	scar	especially not
2	Akamatsu[11]	2003	77/F	bile duct cancer	PD	MAL	LD
3	Kawaguchi[1]	2003	54/M	bile duct cancer	PD	MAL	angioplasty
4	Oosaki[2]	2001	71/M	carcinoma of the Pappila Vater	PD	arteriosclerosis	Ao-CHA bypass
5	Tokura[16]	1998	62/M	Pancreas mucinous adenoma	PD ※1	nc	especially not
6	Karasawa[17]	1996	68/M	chronic pancreatitis	PD	arteriosclerosis	CHA-SMA anastomosis
7	Maeba[18]	nc	nc	Pancreas cancer	PD	arteriosclerosis	CHA-SMA anastomosis
8	Douke[19]	1996	52/M	Pancreas cancer	PD	MAL	LD
9	Douke[20]	1995	51/F	Pancreas cancer	PD	MAL	LD

PD：pancreatoduodenectomy, MAL：median arcuate ligament, LD：ligament division, Ao：aorta, CHA：common hepatic artery
SMA：superior mesenteric artery, nc：no comment, ※1 duodenum preserving

よって肝循環をリアルタイムに評価する方法も報告されている[11)14)15)]．その結果，術前診断通り血流は遠肝性に存在したが，GDAをテストクランプしたところ求肝性の十分な血流を確認することができた．自験例の場合，血管造影所見より，CHAは膵アーケード，GDAからの血流で維持され，GDA切離後はDPAからの血流により維持されていると判断した．術後の血管造影でもこの実際を確認することができた．

今回，術前精査にてCA起始部の閉塞が判明し，術中に血流量計を用いてモニターすることにより，血行再建を行わずにPDを施行することができた貴重な症例を経験した．このような例は過去に報告が無く，過去10年間での本邦報告例9例を検討したところ，そのほとんどが動脈硬化や正中弓状靭帯の圧迫が原因で，靭帯切離もしくは何らかの血行再建術が行われている（**Table 1**）[1)2)11)16)～20)]．自験例とは異なるが，十二指腸温存膵頭切除術により膵アーケードが温存されたため，血行再建を要しなかった1例も報告されている[16)]．

結果的には別分岐であった右肝動脈が，手術で切除されないDPAより維持されていたということも幸いしたと思われる．通常本症を見逃し手術を行った場合は致命的となりうる．したがって，これらも念頭に入れた術前検査，その原因の追求と対処法を十分に検討したうえで手術に臨むべきであると思われた．

文　献

1）川口　清，瀬尾伸夫，太田圭治ほか：腹腔動脈起始部閉塞を伴う胆管癌症例に2期的手術として膵頭十二指腸切除術を施行した症例．日消外会誌 **36**：272―277, 2003
2）大崎　悟，高倉範尚，塩崎滋弘ほか：腹腔動脈起始部狭窄を伴い血行再建を要した残胃・十二指腸乳頭部重複癌の1切除例．胆と膵　**22**：1035―1040, 2001
3）Kohler TR, Debas H, Crames M et al：Pancreaticoduodenectomy and celiac artery compression syndrome. Ann Vasc Surg **4**：77―80, 1990
4）Dunbar JD, Molnar W, Beman FF et al：Compression of the celiac trunk and abdominal angina. AJR Am J Roentgenol **95**：731―744, 1965
5）Harjola PT：A rare obstruction of the celiac artery-Report of a case. Ann Chir Gynaecol Fenn **52**：547―580, 1963
6）福田篤志，山本一治，松田裕之ほか：正中弓状靭帯圧迫症候群に合併した下膵十二指腸動脈瘤の1例．日臨外会誌　**64**：642―645, 2003
7）石榑　清，金子哲也，竹田　伸ほか：正中弓状靭帯による腹腔動脈起始部圧迫および重複下大静脈症を伴った膵癌の1切除例．膵臓　**15**：57―61, 2000
8）Takach TJ, Livesay JJ, Reul GJ Jr et al：Celiac compression syndrome―Tailored therapy based on intraoperative fundings. J Am Coll Surg **183**：606―610, 1996
9）成田匡志，中尾量保，仲原正明ほか：胃癌に併存した腹腔動脈起始部圧迫症候群の1例―超音波診断について―．日消外会誌　**27**：2578―2582, 1994
10）Taylor DC, Moneta GL, Beman FF et al：Extrinsic compression of the celiac artery by median arcuate ligament of the diaphragm―diagnosis by duplex ultrasound―. J Vac Tech **11**：236―242,

1987
11) 赤松大樹，仲原正明，今分　茂ほか：腹腔動脈起始部圧迫症候群を併存した下部胆管癌の1切除例．日消外会誌　36：1194—1198, 2003
12) 齋藤博哉，森田　穣，丁子　清ほか：腹腔動脈起始部圧迫症候群におけるPTAの意義—手術適応判定のために—．臨放線　32：657—660, 1987
13) 野口芳一，今田敏夫，安達隆二ほか：腹腔動脈狭窄を伴った十二指腸乳頭部癌の1手術知見例 術前PTAの有用性について．日外会誌　89：776—780, 1988
14) Horiguchi A, Miyakawa S, Mizuno K et al：Portal vein resection without reconstruction during Appleby operation in a patient with pancreatic body carcinoma with cavernous transformation. Hepatogastroenterology 46：2628—2630, 1999
15) Miyakawa S, Horiguchi A, Hanai T et al：Monitoring hepatic venous hemoglobin oxygen saturation during Appleby operation for pancreatic cancer. Hepatogastroenterology 49：817—821, 2002
16) 十倉正朗，川崎　繁，土壁　浩ほか：腹腔動脈根部閉塞を伴った膵鉤部粘液産生腫瘍の1手術症例．消外　21：1103—1106, 1998
17) 唐澤幸彦，前田　肇，前場隆志ほか：上腸間膜動脈，腹腔動脈起始部閉塞を伴った膵頭部疾患に対する膵頭切除術2症例の経験．胆と膵　17：919—923, 1996
18) 前場隆志，唐澤幸彦，森　誠治ほか：膵頭領域の手術時に注意すべき動脈血行異常—93切除例の検討から—．胆と膵　17：1037—1042, 1996
19) 道家　充，加藤紘之，本原敏司ほか：腹腔動脈起始部に狭窄を伴った膵頭部癌の1例—術中肝動脈血流量測定の意義—．日消外会誌　29：838—842, 1996
20) 道家　充，早川直和，椰野正人ほか：腹腔動脈起始部圧迫症候群を合併した膵頭部癌の1例．日外会誌　96：815—818, 1995

A Case of Carcinoma of the Papilla Vater with Celiac Axis Obstruction which Conducted Pancreatoduodenectomy

Hiroki Moriyama, Michihiro Kurose, Takemasa Watanabe, Yasuyuki Nonaka,
Doufu Hayashi, Naohiko Tokuda, Tohru Kojima* and Shinichi Takada**
Department of Surgery, Department of Cardiovascular Surgery* and Department of Pathology**,
Tsuyama Central Hospital

When pancreatoduodenectomy is conducted in a patient with celiac axis obstruction, the blood flow to the liver becomes an important consideration. We report a case of carcinoma of the papilla of Vater with celiac axis obstruction, for which pancreatoduodenectomy was done safely without reconstruction of blood circulation. A 75-year-old woman admitted for general fatigue and right hypochondralgia was found in endoscopic examination to have carcinoma of the papilla of Vater. Visceral angiography showed extensive collateral blood flow to the hepatic artery and splenic artery via dilated pancreatic arcades and the dorsal pancreatic artery from the superior mesenteric artery. A lateral view of 3D reformation of enhancement abdominal CT showed celiac axis obstruction necessitating surgery. We found a stricture at the celiac axis and we detached it, but pulsations of the common hepatic artery were not visible. Monitoring with ultrasonic flowmetry showed that the common hepatic artery had an efferent blood flow after test-clamping gastroduodenal artery, which is supposed to be from the dorsal pancreatic artery. We conducted pancreatoduodenectomy safely without reconstruction of blood circulation.

Key words：celiac axis obstruction, pancreatoduodenectomy

〔Jpn J Gastroenterol Surg 38：626—631, 2005〕

Reprint requests：Hiroki Moriyama　Department of Surgery, Ibaraki Iseikai Hospital
11-25 Hatakedacho, Ibaraki, 567-0028 JAPAN

Accepted：December 17, 2004

©2005 The Japanese Society of Gastroenterological Surgery　Journal Web Site：http://www.jsgs.or.jp/journal/