日消外会誌　38（6）：638～643，2005年

症例報告

内視鏡下に切除しえた巨大Brunner腺過形成の1例

東京電力病院外科
隈元　雄介　　栗原　直人　　菊池　　潔
露木　　晃　　藤城　保男

症例は37歳の男性で，検診で施行された上部消化管造影検査で十二指腸球部の異常を指摘され，当院紹介受診．上部消化管内視鏡検査，CT，MRI，超音波内視鏡検査を施行し，最大径35mmの十二指腸球部粘膜下腫瘍と診断された．腫瘤が第3層由来であり，基部が細く可動性良好であったので，内視鏡下ポリープ切除術が可能と判断し，施行した．切除標本は35×25×25mmで，病理組織学的にBrunner腺過形成と診断された．偶発症はなく，経過は良好で，11病日に退院した．1年間の経過観察中に再発は認めていない．Brunner腺過形成は比較的頻度の高い病変であるが，30mmを越えるものはまれであり，文献的考察を加え，報告した．

はじめに

Brunner腺の過形成および腺腫は，以前は比較的まれな疾患と考えられていたが，電子内視鏡によるパンエンドスコピー検査の普及に伴いその報告は増加しており，近年では，十二指腸隆起性病変のうち2.8％を占める比較的頻度の高い病変である[1]．しかし，粘膜下腫瘤様形態を示すため，組織生検による病理診断が困難であり，他の粘膜下腫瘍との鑑別に苦慮するばかりでなく，十二指腸の解剖学的特徴から，治療方法の選択にも苦慮することが多い．今回，我々は十二指腸球部に発生した径35mmの粘膜下腫瘍様の形態を示した腫瘤に対し，内視鏡下粘膜切除術を施行しBrunner腺過形成と診断した症例を経験したので，若干の文献的考察を加えて報告する．

症　　例

患者：37歳，男性

主訴：特になし．

既往歴：特記事項なし．

家族歴：特記事項なし．

現病歴：平成15年4月，会社の健康診断で施行した上部消化管造影検査で十二指腸球部の異常を指摘され，精査加療目的に当院紹介となる．

現症：結膜に貧血，黄疸を認めず．腹部は平坦，軟で圧痛なし．腫瘤を触知せず．

血液検査所見：血算，生化学検査異常なし．腫瘍マーカーも正常．

上部消化管内視鏡検査：十二指腸球部後壁よりなだらかな立ち上がりを持つ数cmの腫瘤を認めた．表面は正常粘膜に覆われており，腫瘍の本体は粘膜下にあると考えられたが，腫瘤が大きいため全体像の観察は困難であった（**Fig. 1a**）．

上部消化管造影検査：十二指腸球部後壁に基部を持つ長径約40mm，短径約25mmの楕円形の腫瘍で，可動性があると判断された．また，頭頂部に極浅いびらん性変化が疑われた（**Fig. 1b**）．

超音波内視鏡検査（endoscopic ultrasonography；以下，EUSと略記）：腫瘤は全体的に均一な等からやや高エコーを示し，内部に低エコー域を伴っていた（**Fig. 2**）．腫瘤の基部は15mmと細く，同部で第4層は保たれており，病変は第3層に位置していると判断した．

腹部CT：十二指腸球部に内腔突出型の径30mm大の充実性腫瘤を認めた（**Fig. 3a**）．一部嚢胞性変化と思われるlow density areaを認めた．

腹部MRI：内部に嚢胞性変化を伴うGd造影効果のある上皮性腫瘍が疑われた（**Fig. 3b**）．

＜2005年1月26日受理＞別刷請求先：隈元　雄介
〒160-0016　新宿区信濃町9―2　東京電力病院外科

Fig. 1　a) Upper gastrointestinal endoscopic examination shows a giant pedunculated lesion in the duodenal bulb. b) Upper gastrointestinal x-ray examination shows a submucosal tumor-like pedunculated polyp, 35mm in size, with a shallow erosion on the top.

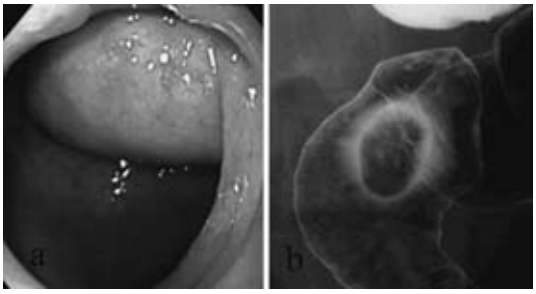

Fig. 2　Endoscopic ultrasonography reveals a iso ～ hyper echoic mass with an anechoic spot indicating a cystic change（arrow）.

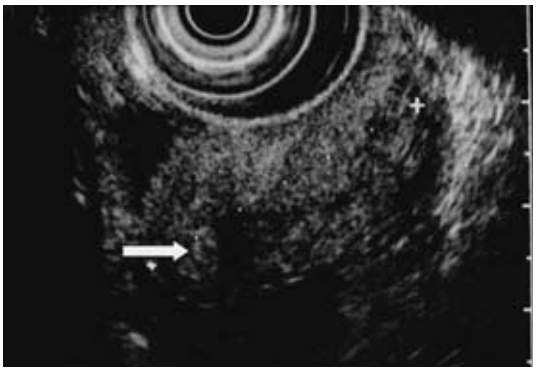

以上の画像診断的特徴から，Brunner 腺腫を第一に考えたが，サイズが大きいため，粘膜筋板由来の GIST や Brunner 腺腫内癌などの悪性疾患が鑑別診断として挙がった．我々は，EUS の所見から，腫瘤は第 3 層に位置し内腔突出型で基部が細く可動性も良好なことから，診断的治療として内視鏡下粘膜切除術が可能と判断した．2 チャンネルの処置用ファイバーを用いて，まず，粘膜下にインジゴ添加ボスミン生食を注入後，腫瘤を胃内に逸脱させ，腫瘤の基部を確認の上，バイポーラースネアーにて高周波切除を行った(**Fig. 4a**)．切除断端よりの出血がないことを十分に確認した

Fig. 3　a) On abdominal computed tomography, the lesion（arrow）is shown as a smooth-edged round mass consisting low density part, which was enhanced with the same degree as that of liver. b) Abdominal magnetic resonance image（T2）shows a well-defined mass（arrow）situated in the duodenal bulb, which has a homogenous intensity with high intensity in the center.

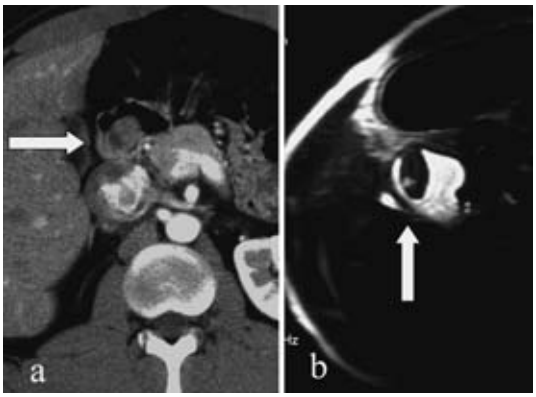

Fig. 4　a) The pedunculated lesion is introduced into the stomach. b) The pedunculated lesion is resected by endoscopic polypectomy. The cut end shows no bleeding.

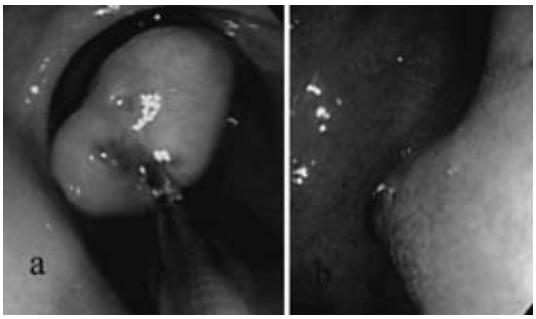

後，回収した(**Fig. 4b**)．切除標本の大きさは 35×25×25mm であった(**Fig. 5**)．術後経過は順調で，第 11 病日に退院した．

病理組織検査：腫瘤の大部分は粘膜下に正常組織構造を示す Brunner 腺の分葉増生巣から成り Brunner 腺過形成と診断されたが(**Fig. 6a**)，極一部に腺細胞の核の腫大と組織構造の乱れた部分が存在した（**Fig. 6b**）．

Fig. 5　Macroscopic findings of the resected specimen shows a protruded mass including cystic part (arrow), covered with normal duodenal mucosa, measuring 35×25×25mm in size. Cutting edge is shown by white arrow.

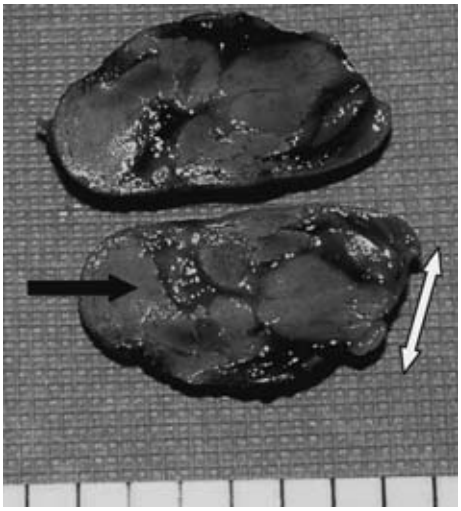

Fig. 6　a) Histopathologically, Brunner's gland without atypia has proliferated mainly in the submucosal layer. (×100) b) It includes some atypical part which shows Ki-67 positive cells (arrows) indicating adenoma compornent. (×200)

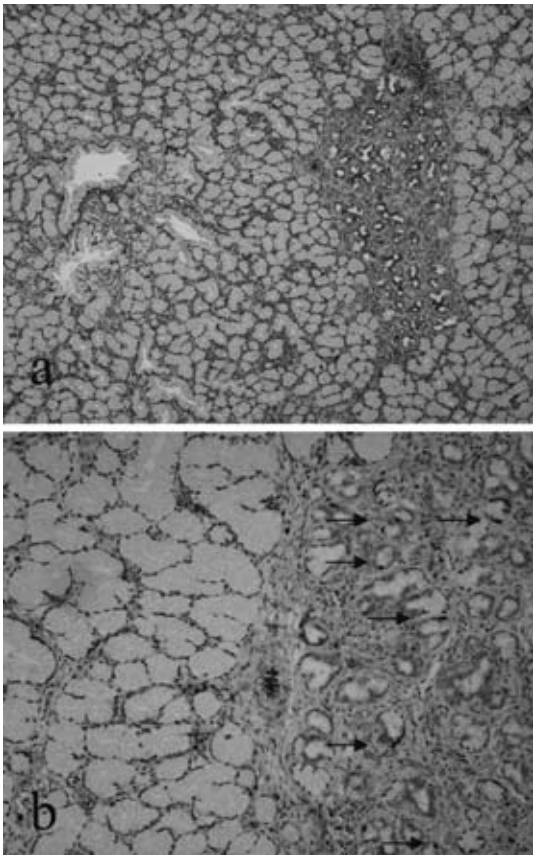

考　察

これまで Brunner 腺腫と呼ばれていた病変のほとんどは組織学的には真の腫瘍ではなく，正常な Brunner 腺の過形成により腫瘤が形成されたものという見解が現在では一般的である[2]．一方，最近では真の腺腫と考えられる病変の存在も指摘されており，組織構築の乱れ，核面積の増大や高い細胞増殖能（Ki-67 発現）などは Brunner 腺腫瘍であることを支持する所見として認められている[2)3)]．本症例においても，正常な Brunner 腺過形成像を示している部分は Ki-67 は陰性であったが，極一部みられた組織構造の乱れた部分にはKi-67 陽性細胞が観察されたことから，正確には一部腺腫成分を含む Brunner 腺過形成と考えられた．

診断：組織学的には上皮性の病変に分類される Bunner 腺腫だが，形態学的には正常粘膜に覆われた粘膜下腫瘍様となるため，組織生検での診断が困難である．医学中央雑誌（1990～2002）における Brunner 腺腫，Brunner 腺過形成のキーワードによる検索で，本例を含めて 20 例の報告[4)~22)]があるが，術前に組織診断されていたものは 5 例（25%）に過ぎない（**Table 1**）．関根ら[23]は人工潰瘍を作製し生検するボーリング生検の有用性を示しているが，出血の危険がある手法であり[22]，腫瘍が大きい場合の偽陰性の可能性があることなどからその適応は慎重を要する．

一方で，近年，CT，MRI，EUS などの画像診断の報告も多くなっている[4)~6)]．その中で EUS は粘膜下の断層像が得られ，腫瘍の局在診断，音響特性の違いから質的診断に有用とする文献が多い．一般に，Brunner 腺腫は第 3 層に連続する均一で等からやや高エコーを示すという報告が多く，内部に嚢胞形成を示唆する低エコーがあることが特

Table 1　The case reports about Brunner hyperplasia and Brunner adenoma

Reporter（year）	Symptom	Tumor size（mm）	Pre-diagnosis	Procedure
Tsujimoto（1991）[11]	none	44×44×40	Not definite	Open surgery
Tsuda（1991）[8]	anemie	38×35×30	Not definite	Open surgery
Haruguchi（1992）[10]	none	30×20×20	Not definite	Open surgery
Koibuchi（1993）[12]	anemie	12×11×6	definite	EMR
Tsuneki（1993）[13]	none	34×24×15	Not definite	EMR
Onogi（1993）[14]	Abd. fullness	18×50	Not definite	EMR
Shimura（1993）[15]	anemie	65×30×25	definite	Laparo-Open
Koyama（1993）[16]	anemie	50×30×20	definite	EMR
Kimura（1997）[4]	epigastralgia	20×19×17	Not definite	Open surgery
Kobayashi（1999）[7]	none	21×12	Not definite	EMR
Furusu（2000）[17]	anemie	25×17×13	Not definite	EMR
Adachi（2000）[18]	anemie	70×36×19	definite	Open surgery
Itoh（2000）[19]	nausea	70×30×30	Not definite	Open surgery
Kasugai（2000）[6]	anemie	17×12	Not definite	Laparo
Fukuda（2001）[20]	none	23×13×9	Not definite	EMR
Maezawa（2001）[21]	none	53	definite	Open surgery
Kawamura（2002）[22]	none	30×23×18	Not definite	Open surgery
Yoshida（2002）[5]	epigastralgia	40×30×25	Not definite	Laparo
Fujii（2002）[9]	Abd. fullness	20×30	Not definite	Laparo
Our case（2005）	none	35×25×25	Not definite	EMR

EMR；endoscopic mucosal resection　Laparo；laparoscopic local resection

徴的であるが，嚢胞が存在しないこともある．一部では低エコーを示すという報告もあり，Brunner 腺腫の構成成分（結合織，粘液や脂肪成分の含有量の差など）によって多様な像を呈する可能性があることには注意が必要である[7]．今回の症例も，腫瘤は均一な等エコーからやや高エコーとして描出され，内部に嚢胞性変化が EUS で検出されており，大きさの点を除けば，典型的 Brunner 腺腫の所見と思われた．CT 画像については，腫瘤本体は iso-density との報告が多く，内部に嚢胞の所見を示す low density area が見られるのが特徴的としている[8)9]．造影効果が見られることが多く，出血しやすい腫瘍である特徴を示していると考えられる．MRI の報告例は少ないが，所見はさまざまであり一定の傾向が見られていない[10)22]．

Brunner 腺腫の鑑別診断としては，異所性胃粘膜，カルチノイド，gastrointestinal stromal tumor（以下，GIST と略記），脂肪腫，迷入膵などが挙げられる．内視鏡的所見，超音波内視鏡所見での鑑別点を以下に示す（**Table 2**）．腫瘤のもつエコー強度と第何層由来かの 2 点が鑑別には重要で，一番高エコーが脂肪腫，次に Brunner 腺腫と迷入膵がほぼ同じで等からやや高エコー，カルチノイド，GIST は低エコーを示すとされる．しかし，鑑別困難な非典型例などは，他の検査結果を総合的に判断し，慎重な対応が必要とされる．

治療の適応：宮本ら[24]は，原則的には粘膜下腫瘍は大きさが 30mm を超えるものは悪性の可能性が考えられるため治療が必要としている．しかし，Brunner 腺腫に限って言えば，その多くは 20 mm 以下で，21mm 以上は比較的まれ[14]であり，21 mm 以上になると出血するリスクが約 3 倍に上昇すること[25)26]．また，20–30mm の腫瘤径で，Brunner 腺腫内癌の報告も見られていること[27)28]．以上を考慮すると，有症状症例はもちろんだが，無症状でも 20mm を越すものは切除の対象として検討すべきと思われた．

治療方法：これまでの Brunner 腺腫の治療例を検討してみると，腫瘤径 30mm 以上は穿孔や出血のリスクが高いという漠然とした理由で開腹術を選択するケースが多かった．しかし，Brunner 腺腫は，その首座が粘膜固有層であるので，的確

Table 2　Endoscopic and EUS findings of submucosal-like tumor in the duodenum

Disease	Endoscopic findings	EUS findings
Brunner's gland hyperplasia	Erosion on the top of tumor	Third layer origin Iso-hyper echoic mass Septum or cystic lesion
Lipoma	Yellowish soft mass	Third layer origin Homogeneous hyper echoic mass
Ectopic pancreatic gland	Clear margin of the tumor Pancreatic duct open in the center of the tumor	Third layer origin Dilated duct Iso-hyper echoic mass
Carcinoid	Reddich delle or erosion on the top of tumor Expansive form	Third layer origin Clear margin low echoic mass
GIST	Typical ulceration on the top of tumor	Fourth layer origin Low echoic or mosaic pattern mass
Ectopic gastric mucosa	Gland open on the top of tumor	Third layer origin Iso echoic mass

に粘膜下に十分な生理食塩水を注入すれば，穿孔の危険は低く（ただし，十二指腸では局注針が粘膜下層より深部に注入されることがあるので注意が必要[23]），また血流豊富な腫瘤ではあるが，内視鏡下でコントロールできない出血を来たした報告はないことより，準備を万全にすれば，腫瘤径30 mm 以上の症例でも，安全に内視鏡下粘膜切除が可能と思われる．近年では，大きな腫瘤の内視鏡下切除の報告も多く見られてきており，患者に対する低侵襲性を考えると積極的にその可能性を検討すべきと考えられた．今回の症例は，術前診断として Brunner 腺腫が第1に考えられたが，3cm 以上あることから，粘膜筋板由来の GIST や Brunner 腺腫内癌などの悪性病変を完全には否定できなかった．しかし，EUS 所見から内視鏡的に一括完全切除が可能と考えられたので診断的治療の目的で，内視鏡下粘膜切除術を選択し，良好な結果を得た．当然ながら固有筋層由来の GIST やリンパ節転移の可能性のあるカルチノイドが疑われる症例の場合には，この限りではなく，患者の QOL を考えた最適な術式を選択するためには，今後更なる症例の蓄積が必要と思われた．

文　献

1）原岡誠司，岩下明徳：十二指腸の特異性と小病変の病理．胃と腸　**36**：1469―1480, 2001

2）Fenoglio-Preiser CM：Brunner's gland lesions. Gastrointestinal Pathology An Atlas and Text. 2nd ed. Lippincott-Raven Publishers, Philadelphia , New York, 1999, p459

3）味岡洋一，渡辺英伸，成澤林太郎ほか：十二指腸の腫瘍・腫瘍様病変の病理．胃と腸　**28**：627―638, 1993

4）木村聖路，鈴木和夫，千葉秀三ほか：超音波内視鏡が診断に有用であった十二指腸球部 Brunner 腺腫の一例．青森中病医誌　**42**：35―41, 1997

5）吉田暁正，泉　信一，野村昌史ほか：十二指腸球部に発生した 4cm 大の Brunner 腺過形成の一例．胃と腸　**37**：1343―1347, 2002

6）春日井邦夫，宮田充樹，長瀬文孝ほか：下血を来した十二指腸 Brunner 腺過形成の一例．胃と腸　**35**：1091―1096, 2000

7）小林利彦，吉田雅行，川辺昭浩ほか：内視鏡下留置スネアを利用し，二期的に分割切除を行った十二指腸 Brunner 腺腫の一例．外科　**61**：327―330, 1999

8）津田　恭，吉井町子，友田　要ほか：十二指腸 Brunner 腺腫の一例．臨放線　**36**：627―630, 1991

9）藤井雅和，西田一也，竹中博昭ほか：ハンドアシスト法腹腔鏡下手術で切除しえた十二指腸 Brunner 腺腫の一例．山口医　**51**：71―75, 2002

10）春口洋昭，本田　宏，林　武利ほか：十二指腸 Brunner 腺腫の一例．日臨外医会誌　**53**：1897―1901, 1992

11）辻本洋行，桑田克也，中村隆一ほか：大きな十二指腸 Brunner 腺腫の一例．Med Postgrad　**29**：70―73, 1991

12）鯉淵幸生，水口滋之，勅使河原修ほか：貧血を初

発症状として発見されたBrunner腺腫瘍の2例．北関東医 43：575—579, 1993
13）常喜信彦，中島俊一，松村修志ほか：十二指腸巨大Brunner腺過形成の一例．Prog Dig Endosc 43：184—187, 1993
14）小野木啓人，内藤智雄，島崎 信ほか：内視鏡的ポリペクトミーにて切除し得た巨大な十二指腸Brunner腺腫の一例．消内視鏡 5：1235—1238, 1993
15）志村英生，富永雅也，永井英司ほか：巨大Brunner腺腫の一例．胃と腸 28：671—676, 1993
16）小山 登，小山 洋，伊藤晴夫ほか：ポリペクトミーされた巨大なBrunner腺腫の一例．胃と腸 28：693—696, 1993
17）古巣 央，水田陽平，磯本 一ほか：エンドループ併用下，内視鏡的ポリペクトミーにて安全に切除し得たBrunner腺腫の一例．消臨 3：364—366, 2000
18）足立格郁，山本達人，安藤静一郎ほか：巨大なBrunner腺腫の一例．日臨外会誌 61：968—971, 2000
19）伊藤 啓，結城豊彦，石田一彦ほか：脂肪組織およびブルンネル腺を主体とする十二指腸ブルンネル腺過誤腫の一例．日消病会誌 97：449—454, 2000
20）福田直人，館花明彦，永山淳造ほか：Billroth II法胃切除後の十二指腸断端に発生したBrunner腺腫の一例．消内視鏡 13：1103—1106, 2001
21）前沢浩司，根本 洋，笹屋昌示ほか：巨大十二指腸ブルンネル腺腫の一切除例．日臨外会誌 63：1574, 2001
22）河村晋平，稲森正彦，阿部秦伸ほか：診断に苦慮した十二指腸Brunner腺腫の一例．消臨 5：719—722, 2002
23）関根 仁，大原秀一，杉山幸一ほか：粘膜下腫瘍の摘除．消内視鏡 10：1177—1182, 1998
24）宮本心一，縄野 繁，田尻久雄ほか：胃十二指腸球部（粘膜下腫瘍）．胃と腸 34：341—359, 1999
25）西 律，山本泰久，田口忠宏ほか：十二指腸ブルンネル腺腫の一例と本邦報告例の集計．日臨外医会誌 10：1101—1108, 1982
26）Barnhart GR, Maull K：Brunner's gland adenomas：clinical presentation and surgical management. South Med J 72：1537—1539, 1979
27）川元健二，牛尾恭輔，井野彰浩ほか：腫瘍性・腫瘍様十二指腸小病変の診断．胃と腸 36：1507—1527, 2001
28）中川昌浩，藤田勲生，松原 稔ほか：十二指腸Brunner腺腫内癌の一例．Gastroenterol Endosc 44：565, 2002

A Case of Giant Brunner's Gland Hyperplasia Resected by Endoscopic Polypectomy

Yusuke Kumamoto, Naoto Kurihara, Kiyoshi Kikuchi,
Akira Tsuyuki and Yasuo Fujishiro
Department of Surgery, Tokyo Electric Power Company's Hospital

A 37-year-old man ungiong detailed examination of an elevated lesion in the duodenum was found in upper gastrointestinal endoscopic examination to have a giant pedunculated polyp covered with normal duodenal mucosa in the bulb. After CT, MRI and endoscopic ultrasonography, we conducted endoscopic polypectomy. The resected 35×25×25mm specimen was pathologically diagnosed as Brunner's gland hyperplasia. The patient was discharged without complication at day 11 after the treatment and he has no sign of local recurrence for one year.

Key words：Brunner's gland hyperplasia, endoscopic polypectomy

〔Jpn J Gastroenterol Surg 38：638—643, 2005〕

Reprint requests：Yusuke Kumamoto Department of Surgery, Tokyo Electric Power Company's Hospital
9-2 Shinanomachi, Shinjuku, 160-0016 JAPAN

Accepted：January 26, 2005

©2005 The Japanese Society of Gastroenterological Surgery Journal Web Site：http://www.jsgs.or.jp/journal/