日消外会誌　38（6）：650～654，2005年

症例報告

血流に富み癌を否定しえなかった炎症性胆嚢ポリープの１例

清田病院外科，北海道大学大学院医学研究科腫瘍外科*

岡村　圭祐　　富山　光広　　鈴置　真人
近藤　　哲*　加藤　紘之*

症例は77歳の女性で，肝機能障害の精査目的に当院へ入院した．超音波検査にて，16mmの胆嚢隆起性病変が発見され，同病変はカラードプラ上，拍動波を有していた．また，造影CTで強くenhanceされ，さらに血管造影上濃染像を示したことから豊富な血流を認める隆起性病変であると判断した．癌との鑑別が困難であり開腹胆嚢摘出術を施行した．組織学的には間質に豊富な血管が存在し，炎症性細胞の著しい浸潤が認められたが悪性所見はなく，最終的にコレステローシスを合併する炎症性胆嚢ポリープと診断した．本症例では，血流は豊富で癌との鑑別に苦慮したが，最高血流速度がその鑑別に有用であることが示唆された．なお，本症の成因には，コレステローシスの関与の可能性があった．

はじめに

炎症性胆嚢ポリープは，良性胆嚢隆起性病変のなかで比較的まれとされ，診断上，胆嚢癌との鑑別が困難なことがあり，術式の選択に苦慮することがある．今回，我々は術前に胆嚢癌を否定しえず，開腹胆嚢摘出術を行った炎症性胆嚢ポリープの１切除例を経験したので，若干の文献的考察を加え報告する．

症　　例

患者：77歳，女性

主訴：肝機能異常の精査目的

既往歴：慢性胃炎

家族歴：特記すべきことなし．

現病歴：慢性胃炎を当院外来でフォローアップ中，肝機能異常を認めたため腹部超音波検査を施行したところ，胆嚢にポリープを指摘され，平成11年11月下旬精査目的で入院した．

入院時現症：身長155cm，体重62kg，黄疸なく，腹部に異常を認めなかった．

入院時検査所見：血液生化学検査上，TTT 3.4 MU，ZTT 21.1KU，CA19-9 51U/mlと高値を示した以外，異常を認めなかった．赤沈，CRPは正常であった．

腹部超音波検査：胆嚢底部前壁に16×9mmの，辺縁の比較的なめらかな楕円形の隆起性病変を認めた（**Fig. 1a,b**）．超音波カラードプラ（ALOKA社，SSD-5500）上，胆嚢隆起性病変内に拍動性の血流信号を認めた，その最高血流速度は18.4cm/秒であった．

内視鏡的逆行性胆管造影：胆嚢体部に立ち上がりの明瞭な八つ頭状の陰影欠損を認めた（**Fig. 2**）．

腹部CT：胆嚢内の隆起性病変は，造影CTで強くenhanceされた（**Fig. 3**）．

超音波内視鏡検査：胆嚢内の腫瘤に茎を認めなかった（**Fig. 4**）．

血管造影検査：胆嚢内に，腫瘤に一致した膿染像を認めた（**Fig. 5**）．

以上より，隆起性病変は胆嚢腹腔側にある血流の豊富な腫瘤であり，胆嚢癌を否定できないため，同年12月中旬に開腹による胆嚢摘出術を行った．

手術所見：胆嚢は周囲との癒着を認めず，漿膜の引きつれや腫瘍の露出はなかった．触診上，胆嚢内に可動性の良好な弾性軟の腫瘤を触れた．明らかなリンパ節の腫張は認めなかった．

摘出標本：摘出胆嚢は，壁のわずかな肥厚を認

＜2005年1月26日受理＞別刷請求先：岡村　圭祐
〒004-0831　札幌市清田区真栄1条1丁目1―1　清田病院外科

Fig. 1　Abdominal ultrasonography showed a polypoid lesion (allow head) in the gallbladder. This polypoid lesion had a pulsing signal. Maximum of blood flow velocity was 18.4 cm/min. (a. Conventional, b. ultrasonic Doppler flowmeter)

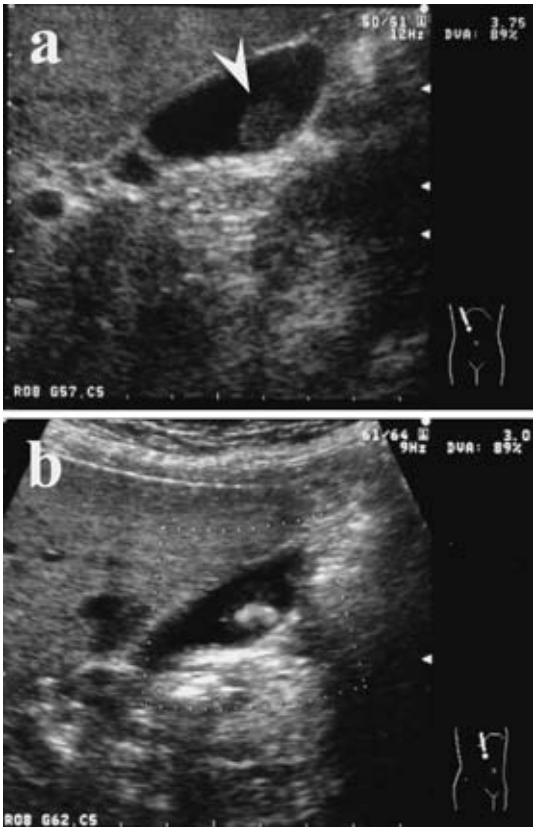

Fig. 2　ERCP showed a gallbladder polyp like mulberry in shape (allow head).

Fig. 3　Abdominal enhanced CT showed a polypoid lesion with strong enhancement in the gallbladder (allow head).

めた. 胆嚢を開くと, 八つ頭状の赤黒い表面を持った 16×10×10mm のポリープを認めた. 他の粘膜面はコレステローシスを呈していた (**Fig. 6**).

病理組織学的所見：ポリープ表面は上皮が脱落していた. 間質は粗な線維性結合織よりなり, 炎症性細胞の著しい浸潤を認めた. また, 間質には豊富な血管が存在した (**Fig. 7**). 以上より, 炎症性胆嚢ポリープと診断した. 他の粘膜は上皮が保たれ, ごくわずかの炎症細胞浸潤を認めるのみであった.

考　　察

炎症性胆嚢ポリープは, 良性胆嚢隆起性病変に関する Christensen ら[1]の分類上, Benign pseudotumors に属し, 組織学的には, 著明な慢性炎症性細胞浸潤を伴う上皮の過形成を認める非腫瘍性の病変とされる. 本症例においても, 限局性の細胞浸潤と間質の浮腫性変化が主体であり, 本症と診断した.

炎症性胆嚢ポリープの頻度は, 良性胆嚢隆起性病変の 0.8～2% で比較的まれとされる[1)2)]. その報告の多くは, 大きさ 10mm 程度とされてきた[3)~5)]が, 最大径 30mm を越える報告もあった[6)]. Kubota ら[7)]は, 摘出標本における胆嚢隆起病変 72 例の検

Fig. 4　Endoscopic ultrasonography showed a polyp in the gallbladder like as conventional extra abdominal ultrasonography（allow head）.

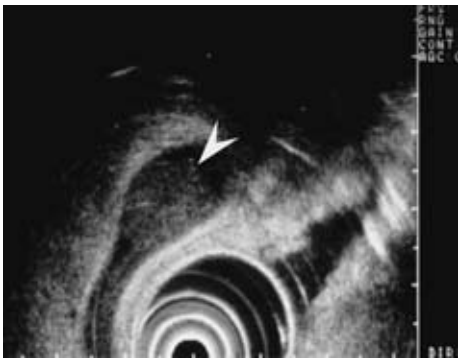

Fig. 5　Selective angiography showed a tumor stain in the gallbladder（arrow heads）.（Arrow：right hepatic artery）

討で，直径 18mm 以上で，Kozuka ら[8]は，90 例の同検討で直径 12mm 以上で，悪性腫瘍の可能性があることを示した．また，10mm 以下の隆起性病変においても深達度 ss の胆嚢癌が報告されている[9]．特に，5〜20mm の大きさの胆嚢癌では，典型的な悪性所見をしめさないものがあり[5)9)]，良性腫瘍との鑑別を困難にしている[10]．悪性の可能性を否定できなければ，胆嚢隆起性病変に対し，拡大

Fig. 6　Macroscopic view of the resected specimen showed a reddish black polyp on the mucosa of the gallbladder.



胆嚢摘出術までを考慮した外科治療が必要となる[5]．本症例も最大径 16mm の腫瘍であり，術前画像診断上，血流が豊富であったことから悪性化が否定できず，開腹胆嚢摘出術を行った．胆嚢癌であれば，術中の胆嚢把持などによる胆汁の漏出は，腹膜播種をきたす可能性があるため[11]，本症例では胆嚢損傷の可能性のより少ない術式として開腹術を選択した．しかし，炎症性胆嚢ポリープは悪性化しないことが報告されており[4]，過大侵襲を防ぐためにも確実な術前診断が必要と考える．

これまで，良性胆嚢隆起性病変と胆嚢癌の鑑別に有効とされるいくつかの検査法が報告されてきた．超音波診断上，腫瘍を縁どる高エコーラインは間質を覆う１層の円柱上皮に一致するものであり，炎症性胆嚢ポリープに特異的な所見の可能性があるとの報告[12]がある．しかし，本症のように円柱上皮の脱落した例では，有効でないと考える．また，Wu SS らの経皮経肝穿刺吸引細胞診では，炎症性胆嚢ポリープは確定診断できなかった[13]．Kubota ら[14]の術中超音波検査は，胆嚢癌の診断に有効であったが，炎症性胆嚢ポリープの経験はなかった．一方，超音波カラードプラによる最高血流速度の測定では，胆嚢癌では 20cm /sec 以上の血流信号が得られ，良性のポリープではそれ以下であるとの報告[15)16)]がある．本症例においても 18.4 cm/sec と 20cm/sec 以下でこれを満たした．組織

Fig. 7 Microscopic examination of the polypoid lesion showed increase of edema and vessels in the interstitium, and absence of column epithelial cells. The lymphocytes infiltrated in the gallbladder wall. (a：HE. ×100, b：HE. ×250)

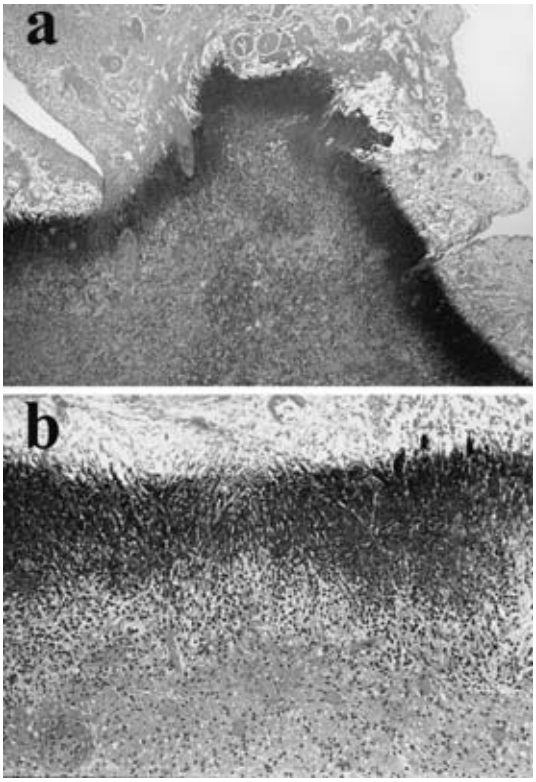

学的に認められた血管網の著明な発達に比べて最高血流速度は胆嚢癌の最低値には及ばなかった．最高血流速度の測定は，胆嚢隆起性病変において癌との鑑別に有効である可能性があるが，これまで術前に炎症性胆嚢ポリープと診断された例はなく，今後の症例の蓄積が待たれる．

炎症性胆嚢ポリープの成因は，コレステローシスに随伴して胆嚢壁に炎症を生じ，粘膜下層の炎症性細胞浸潤および反応性上皮過形成が生じると考えられている[2)6)]．佐藤ら[6)]や京兼ら[12)]は，胆石を有しない炎症性ポリープにコレステローシスが存在した例を報告している．本症例も胆石を有しないものの，コレステローシスを伴っており，成因の一つと考えられた．病理組織学的にも，局所の炎症細胞浸潤が激しいことが血管増生を誘導したことがうかがえた．コレステロールによって生じる胆嚢粘膜面の炎症は必ずしも激しいものではないが，軽微な刺激が長期間続いたことにより，血流の豊富なポリープを形成したと考えられた．しかしながら，胆嚢粘膜面はほぼコレステローシスに覆われていたのに，なぜ1か所に炎症性ポリープを生じたかは不明である．

文　献

1) Christensen AH, Ishk KG：Benign tumors and pseudotumors of the gallbladder. Arch Pathol **90**：423—432, 1970
2) 佐藤博道，松浦秀和，田原昌人ほか：胆嚢微小隆起性病変の種類と鑑別．胆と膵 **6**：895—901, 1985
3) 小倉嘉文，田端正己，水本龍二：胆嚢隆起性病変の診断と治療—治療法と適応—外科的治療．肝・胆・膵 **22**：789—798, 1991
4) 田伏俊作，有本重也，高山　勇ほか：胆のう炎症性ポリープ—その1例と文献的考察．和歌山医 **29**：83—93, 1978
5) 守田信義，折田雅彦，高橋　剛ほか：胆嚢性隆起性病変の検討—特に手術適応と術式について．胆と膵 **13**：697—703, 1992
6) 佐藤敬文，田中淳一，小山研二ほか：炎症性ポリープの3例．胆と膵 **9**：953—958, 1988
7) Kubota K, Bandai Y, Noie T et al：How should polypoid lesions of the gallbladder be treated In the era of laparoscopic cholecystectomy? Surgery **117**：481—487, 1995
8) Kozuka S, Tsubone N, Yasui A et al：Relation of adenoma to carcinoma in the gallbladder. Cancer **50**：2226—2234, 1982
9) 高橋　節，蘆田啓吾，奈賀卓司ほか：画像所見よりみた胆嚢隆起性病変の検討．胆と膵 **19**：1071—1075, 1998
10) Maeyama R, Yamaguchi K, Noshiro H et al：A large inflammatory polyp of the gallbladder masquerading as gallbladder carcinoma. J Gastroenterol **33**：770—774, 1998
11) 伊神　剛，長谷川洋，小木曽清二ほか：腹腔鏡下胆嚢摘出後 port site recurrence をきたした胆嚢癌の2例．胆道 **17**：43—50, 2003
12) 京兼隆典，秋田幸彦，片山　信ほか：胆嚢癌との鑑別が困難であった胆嚢炎症性ポリープの1例．日消病会誌 **91**：1062—1066, 1994
13) Wu SS, Lin KC, Soon MS et al：Ultrasound-guided Perctaneous transhepatic fine needle aspiration cytology study of gallbladder polypoid lesions. Am J Gastroenterol **91**：1591—1594, 1996
14) Kubota K, Bandai Y, Sano K：Aspiraiton of intraoperative ultrasonography during laparoscopic

cholecystectomy. Surgery **118**：555—561, 1995
15）平井都始子，大石　元，山田麗子ほか：肝以外の腫瘤性病変に対するカラードプラの意義．臨画像 **11**：55—61, 1995
16）広岡芳樹，後藤秀美，伊藤彰浩ほか：カラードプラ断層法による胆嚢疾患の診断．胆と膵　**18**：739—745, 1997

A Case Report of a Vascular Rich Inflammatory Gallbladder Polyp that was Indistinguishable from a Carcinoma

Keisuke Okamura, Mitsuhiro Tomiyama, Masato Suzuoki,
Satoshi Kondo* and Hiroyuki Katoh*
Department of Surgery, Kiyota Hospital
Department of Surgical Oncology, Division of Cancer Medicine,
Hokkaido University Graduate School of Medicine*

A 77-year-old woman admitted for liver dysfunction was found in abdominal ultrasonography to have a 16×9 mm polyp in the gallbladder. A color doppler ultrasonography suggested that the polyp had a pulsating blood flow. Abdominal enhanced CT enhanced the lesion, confirmed by angiography showing tumor staining. We conducted open cholecystectomy because it was difficult to differentiate this lesion from cancer. Pathologically, the polyp was inflammatory with rich vessels in the interstitium. This case shows that measurement of maximum blood flow with the ultrasonic doppler flowmeter, is useful. Cholesterosis in the gallbladder mucosa is likely related to pathogenesis of an inflammatory polyp.

Key words：inflammatory polyp, gallbladder, ultrasonic doppler flowmeter
〔Jpn J Gastroenterol Surg 38：650—654, 2005〕

Reprint requests：Keisuke Okamura　Department of Surgery, Kiyota Hospital
1-1-1-1 Shinei, Kiyota-ku, Sapporo, 004-0831 JAPAN
Accepted：January 26, 2005

©2005 The Japanese Society of Gastroenterological Surgery　　Journal Web Site：http://www.jsgs.or.jp/journal/