日消外会誌　38（6）：655～660，2005年

症例報告

肝細胞癌と鑑別が困難であったalpha-fetoprotein産生胆嚢癌の1切除例

大阪大学大学院消化器外科学，市立堺病院外科[1]，大阪大学医学部附属病院臨床検査部[2]，
大阪市立大学附属病院病理部[3]

浅岡　忠史　　近藤　　礎[1]　　永野　浩昭　　花田　浩之[2]
左近　賢人　　堂野　恵三　　梅下　浩司　　中森　正二
若狭　研一[3]　　門田　守人

症例は49歳の女性で，全身倦怠感，右季肋部痛を主訴に来院した．術前の画像検査では，CTで胆嚢窩に淡く造影される5cm大の腫瘤を認め，MRIでは，T1強調画像でlow intensity，T2強調画像でhigh intensityとして描出された．腫瘍マーカーはAFP-L3が陽性であった．肝細胞癌，または混合型肝細胞癌と診断し手術を施行した．しかし，術中に胆嚢癌と診断されたため，拡大肝左葉切除術とリンパ節郭清術を施行した．術前血清の術後AFP電気泳動解析では，AFP-L2とAFP-L3分画が検出され，非肝細胞癌パターンであった．以上より，胆嚢に隣接するAFP産生腫瘤については，胆嚢癌の可能性を念頭におくことが必要である．また，血清のAFP電気泳動解析が肝細胞癌とAFP産生胆嚢癌の鑑別診断に有用となる可能性がある．

はじめに

AFPは，胎児性癌蛋白の一つで，1964年にTatarinov[1]が報告して以来，肝細胞癌や胎児性癌の腫瘍マーカーとして使用されてきた．最近では，各種病態のAFPの分画について解析され，肝硬変ではL1分画，悪性奇形種ではL2分画，肝細胞癌ではL3分画が増加するとされている．今回，我々は肝細胞癌と鑑別の困難であったAFP産生胆嚢癌の1例を経験した．AFPの分画についての解析とその診断意義について若干の文献的考察を加えて報告する．

症　　例

患者：49歳，女性

主訴：全身倦怠感，右季肋部痛

既往歴：23歳時に虫垂切除術．

家族歴：兄が肺癌．

現病歴：平成12年6月頃より，全身倦怠感，右季肋部痛を生じ近医を受診．その際施行した腹部超音波検査にて，肝床部の異常陰影を指摘され精査加療目的で当院紹介入院となった．

入院時現症：身長149cm，体重53.5kg，血圧110/78mmHg，脈拍72回/分．右季肋部に鶏卵大の腫瘤を触知した．表在リンパ節の腫脹や腹水を認めなかった．

入院時血液検査所見：血算，凝固能，生化学検査に異常を認めなかった．また，感染症についてはHBs Ag（－），HBs Ab（－），HBe Ag（－），HBe Ab（－），HBc Ab（－），HCV Ab（－），腫瘍マーカーについては，CEA 7ng/ml，PIVKA II＜40mAU/ml，CA19-9 7U/ml，AFP 124ng/ml，AFP-L3分画　73%，であった．

入院時画像所見：造影CTでは，胆嚢に隣接し早期相で淡く造影される径5cm大の充実性の腫瘤を認めた（**Fig. 1**）．T1強調MRIでlow intensity，T2強調MRIではhigh intensityな腫瘤として描出された（**Fig. 2**）．腹部血管造影では，胆嚢窩に5cm大の淡い腫瘍の濃染像を認めた（**Fig. 3**）．ERCPでは，総胆管嚢腫をともなう膵胆管合流異常（戸谷Ib/古味IIa）を認め（**Fig. 4**），胆管胆

＜2005年1月26日受理＞別刷請求先：永野　浩昭
〒565-0871　吹田市山田丘2―2, E-2　大阪大学大学院医学系研究科消化器外科学

Fig. 1　CT scan of case. Relatively hypervascular tumor in the adjacent to gallbladder was observed. a；early phase. b；late phase.

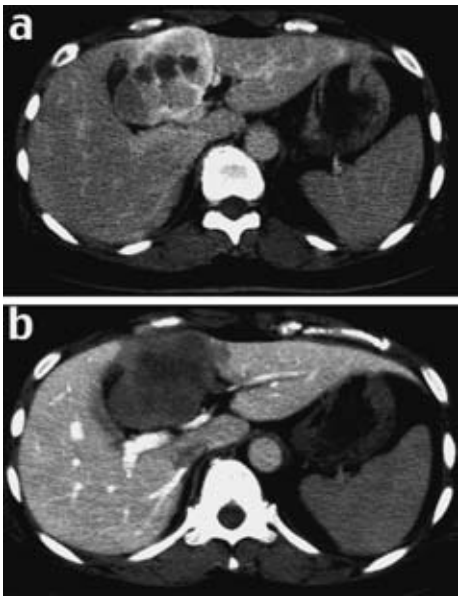

Fig. 2　MRI of case. Low intensity of T1 and high intensity of T2 tumor in the adjacent to gallbladder was observed. a；T1. b；T2.

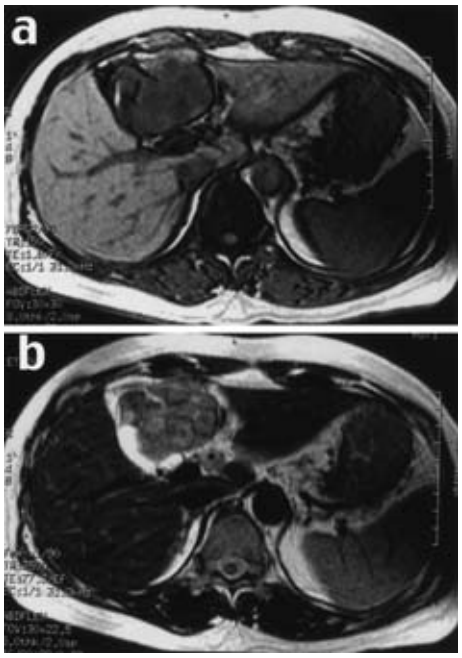

汁中アミラーゼは，46,500IU/L と高値を示した．また，前区域 B5 枝と胆嚢は造影されなかった．

以上より，膵胆管合流異常を合併した胆嚢浸潤をともなう肝細胞癌，または，混合型肝細胞癌と診断し，手術を施行した．

手術所見：開腹時，肝内側区域から外側区域（S3）の範囲に腫瘍を認めた．腫瘍は胆嚢と連続して存在し，触診上，術前診断としての肝細胞癌よりは硬く，肝腫瘍の胆嚢浸潤というよりは，胆嚢から発生した腫瘍の肝内進展と思われた．肝内腫瘍を針生検し，術中迅速組織診に提出したところ，腺癌の診断であった．腫瘍が肝左葉を中心に存在していたため，拡大肝左葉切除術，総胆管切除術に加え，リンパ節郭清術を施行した．以上より，臨床的に結節型の胆嚢癌で，5.0×2.0cm，S3，Hinf3，H0，Binf0，PV0，A0，P0，N（−），M（−），T4N0M0 の StageIVa と診断した．

切除標本所見：腫瘍は弾性硬，充実性，白色調であった（**Fig. 5**）．

切除標本病理所見：腫瘍は中分化型腺癌と診断された（**Fig. 6a，b**）．免疫染色は AFP 陽性であった．また，サイトケラチン 19 が陽性で非肝細胞の染色パターンであった（**Fig. 6c，d**）．

レクチン電気泳動解析：術前血清のレクチン電気泳動解析では，AFP-L2 ならびに AFP-L3 分画を認めた（**Fig. 7**）．

術後経過：術後経過は良好で，54 病日目に退院となり，以降，AFP（AFP-L3 分画）は正常化した．しかし，術後 2 年目に癌性腹膜炎による腸閉塞（**Fig. 8**）を発症しバイパス手術を施行．術後より，ジェムシタビン（1g/週）＋UFTE（300mg/日）による化学療法を行い，上昇していた腫瘍マーカー（CA19-9：206，AFP 陰性）は正常化した．バイパス手術から 1 年，初回手術から 3 年 10 か月経過した現在も生存中である．

考　察

本邦での AFP 産生性胆嚢癌の報告は，1974 年の都志見らの報告以来，自験例を含めて 77 例ある[2)〜8)]．年齢は 32〜86 歳で，平均年齢は 67.5 歳，男女比は 1：2.3 と女性に多く認められた．初診時の血清 AFP 値は 21〜380,000ng/ml までとばら

Fig. 3　Angiography of case. a：Replaced right hepatic artery arising from the superior mesenteric artery. b：Middle and left hepatic artery from the common hepatic artery. Negative staining of the tumor was detected.

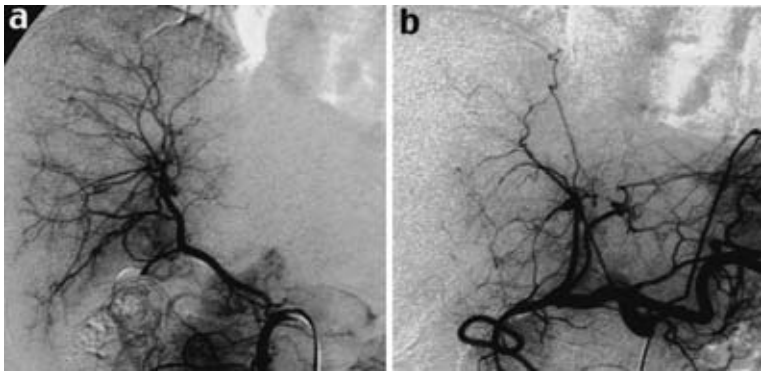

Fig. 4　Endoscopic retrograde cholangiography of case. a-b：Pancreaticobiliary maljunction with choledochal cyst was observed.

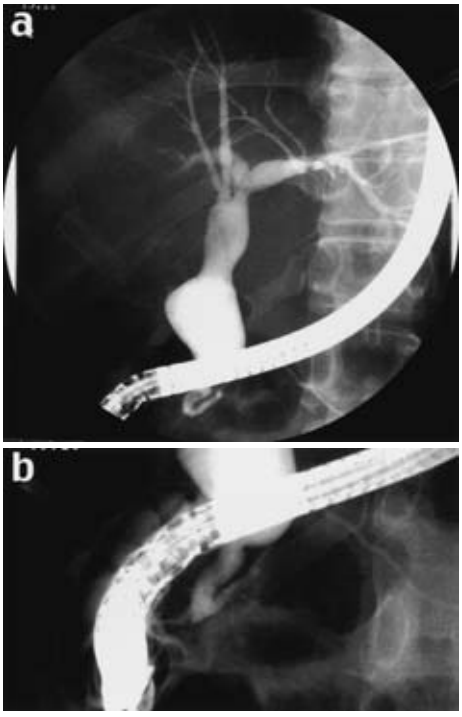

Fig. 5　The macroscopic specimen of the liver. The tumor was whitish and solid.

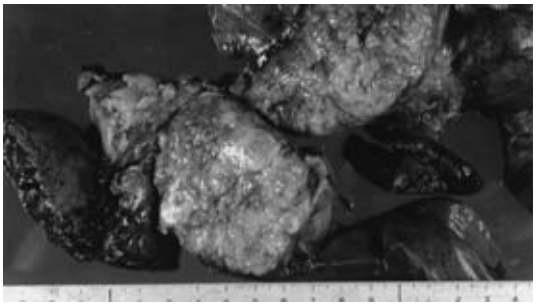

つきがあり，平均 22,743ng/ml であった．同時に血清 CEA 値の上昇をともなったものが 33 例（43%）あり，これらの CEA 平均値は 410ng/dl であった．全 77 例のうち，初診時にすでに肝転移をともなっていた症例が 39 例（51%）と半数に見られ，遠隔転移が認められず手術が施行された症例は 33 例（42%）であった．病理組織型について詳細な記載のあった 56 例の内訳では，乳頭状腺癌 19 例（34%），高分化型腺癌 6 例（11%），中分化型腺癌 14 例（25%），低分化型腺癌 11 例（20%），その他 6 例（11%）の頻度であった．報告例より予後について，組織型別に検討したところ，乳頭状腺癌 8 例の平均生存期間が 3.8 か月，中分化型腺癌 8 例の平均生存期間が 5.7 か月であった．

初診時に肝転移をともない，切除不能と判断された症例のうち，予後の明らかな 28 例では，1 年以上の生存期間がえられたのはわずか 2 例で（**Table 1**），半数以上が 3 か月以内に死亡しており，平均生存期間は 4 か月であった．これら症例に対する治療方法として確立されたものはなく，MMC（マイトマイシン C）を用いた肝動注療法や 5-FU＋MTX（メソトレキセート）の全身療法が有効であったとの報告が見受けられた[9)10)]．手術施行

Fig. 6　Histopathologic findings of case. a-b：Pathologic diagnosis of the tumor was moderately differentiated adenocarcinoma. c：Cytokeratin 19 was positive in the tumor tissue. d：Cytokeratin 19 was negative in the liver (a：×4, b-d：×100).

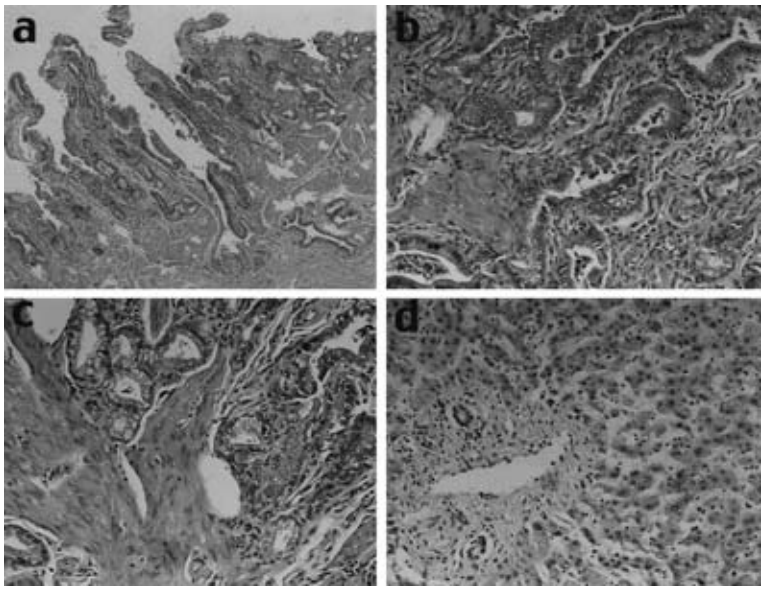

Fig. 7　a；The analysis of lectin affinity electrophoresis of the serum AFP showed AFP-L1 band in patient with liver cirrhosis. b；The analysis of lectin affinity electrophoresis of the serum AFP showed AFP-L1 and L3 bands in patient with HCC. c；The analysis of lectin affinity electrophoresis of the serum AFP showed AFP-L2 to L3 bands in our case. d；Positive control of AFP-L3.

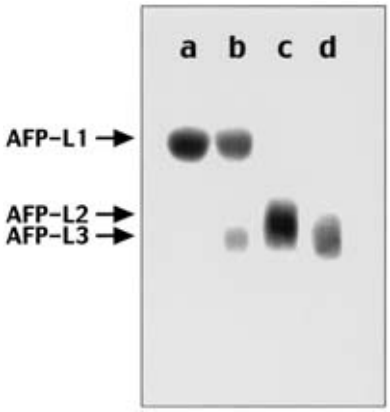

Fig. 8　Colonoscopy of case. Stenosis of the transverse colon was observed. The tumor in the colon was not detected suggesting that peritoneal dissemination enhanced colon stenosis.

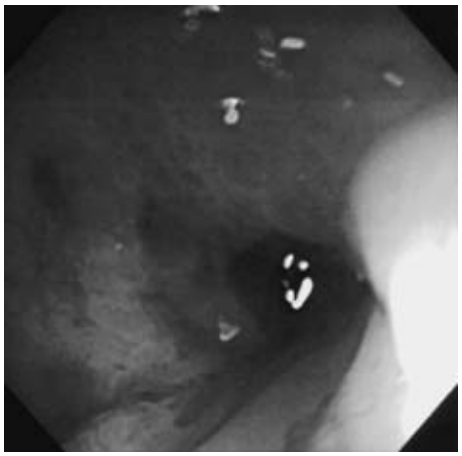

例のうち，予後について記載のあった23例をもとにKaplan-Meyer法を用いて算出した累積全生存率をみると，1年52%，2年26%，3年17%で，50%生存期間は13±1.6か月であった．死因の確認できた12例のうち8例（67%）は肝転移再発によるもので，手術症例の予後改善のためには，肝転移再発の予防と再発後の治療が課題であると思われた．

Table 1 Patients with liver metastasis that have over one year survival

No	Author	Year	Age	Sex	Serum AFP（ng/ml）	Serum CEA（ng/ml）	Histology	Hinf	H	Stage	Life span
1	Itoh et al.[25]	1984	59	M	11,600	—	—	—	—	IVb	13M（alive）
2	Haruta et al.[26]	1987	71	F	780	3.5	tub 2	3	1	IVb	13M（alive）

また，自験例は，総胆管の嚢腫状拡張をともなう膵胆管合流異常（戸谷 Ib/古味 IIa）を合併していた．自験例では無症状ゆえ，今回の手術までに胆道系の異常を指摘されることがなかった．今回，我々の検索では，自験例を含めた3症例のみに膵胆管合流異常を合併していたが[11)12)]，この結果からは，膵胆管合流異常と AFP 産生胆嚢癌の発生における直接関与の可能性は低いと考えられた．

近年，胆嚢癌に対するジェムシタビンを中心とした多剤併用療法の有効性が報告されている[13)~15)]．自験例は癌性腹膜炎で再発したが，バイパス手術後，ジェムシタビン＋UFTE により良好な経過を得ている．今後，AFP 産生胆嚢癌に対するジェムシタビンを中心とした多剤併用療法を検討する価値があると思われた．また，自験例が長期生存している理由の一つとしては，肝転移がないことも大きな要因と考えられた．

さて，肝細胞癌以外の消化器癌が，しばしば AFP を産生することは知られている．近年，AFP の糖鎖構造の癌性変化を，電気泳動を用いて，レクチンとの親和性の差としてとらえることが可能となった．現在では，肝細胞癌において，レンズ豆レクチン（LCA）を用いた分画検査が保険適応されており，AFP-L3 分画の発現が特異的であると報告されている[16)~21)]．肝細胞癌以外の AFP 産生腫瘍において，AFP 分画出現に一定傾向が存在することが報告されている．AFP 産生胃癌では，AFP-L2～L3 分画が発現すると報告されている[21)]．また，吉田ら[22)]は，AFP 産生胆管細胞癌 10 例において，AFP レクチン分画の検討を行い，AFP-L2～L3 分画が発現し，肝細胞癌とは異なるパターンを示したと報告している．しかし，AFP 産生胆嚢癌におけるレクチン分画の特異性について詳細に検討した報告はほとんどなく，我々が検索しえたかぎりでは，自験例を含めて4症例のみであった．これら4症例においては，AFP-L2～L3 分画の発現を認めており，興味深い所見と思われた[9)23)24)]．自験例では，術前の血清 AFP-L3 分画が陽性であったが，AFP-L2 分画の発現レベルについては検討していないことが術前診断を困難にしたと思われる．AFP 産生胆嚢癌のレクチン分画の特徴について述べるには，さらに症例を積み重ねる必要があるが，今後，AFP 産生腫瘤の鑑別に血清 AFP 電気泳動解析が有用で，診断の一助となる可能性があると思われた．

稿を終えるにあたり，AFP 電気泳動解析にご協力いただきました大阪大学医学部附属病院臨床検査部の竹岡啓子氏，野村朋子氏に深謝いたします．

文　献

1) Tatarinov YS：Detection of embryospecific alpha-globulin in the blood sera of patient with primary liver tumor. Vopr Med Khim **10**：90—91, 1964
2) 都志見隆，米沢真次：広範な肝転移を来した α-フェトプロテイン陽性を呈した胆嚢癌の1剖検例．日消病会誌　**71**：302, 1974
3) 長谷部千登美，関谷千尋，佐藤仁志ほか：α-フェトプロテイン産生胆嚢癌の1例．肝臓　**25**：1180—1185, 1984
4) 関　誠，堀　雅晴，高木國夫ほか：α-fetoprotein 陽性胆嚢癌の1切除例．消外　**13**：1977—1984, 1990
5) 高橋康嗣，野口英樹，堀内哲也ほか：AFP・CEA 産生胆嚢癌の1症例．肝・胆・膵　**21**：125—130, 1990
6) 林　克実，平城　守，山下裕一ほか：AFP 産生胆嚢癌の1例．日臨外医会誌　**55**：3161—3165, 1994
7) 木村　薫，田中文彦，加藤慎一ほか：AFP および CEA 産生性胆嚢癌の1例．慈恵医大誌　**111**：517—523, 1996
8) 原　利晃，斉藤　孝，鈴木克彦：AFP および CEA 産生性胆嚢癌の1切除例．日消外会誌　**33**：730—734, 2000
9) 宍戸忠幸，品川　孝，木村敬太ほか：動注化学療法が有効であった AFP 産生胆嚢癌の1例．内科　**85**：175—178, 2000
10) 柴山隆男，林　星舟，中尾國明ほか：AFP ならびに CEA が共に異常高値を示し，化学療法が有効であった胆嚢癌の1例．肝臓　**27**：1757—1765, 1986
11) 古倉　聡，粉川隆文，安田光徳ほか：AFP，CEA 及び CA19-9 が高値であった胆嚢癌の1例．胆と膵　**10**：1281—1286, 1989
12) Ikeda M, Okada S, Morozumi A et al：Alpha-fetoprotein producing carcinoma of the gallbladder

associated with anomalous arrangement of the pancreaticobiliary ductal system－early detection through an attack of acute pancreatitis. Gastroenterol Jpn **27**：668—674, 1992
13) Kuhn R, Hribaschek A, Eichelmann K et al：Outpatient therapy with gemcitabine and docetaxel for gallbladder, biliary , and cholangiocarcinomas. Invest New Drugs **20**：351—356, 2002
14) Jacobson SD, Alberts SR, Mahoney MR et al：PhaseII trial of gemcitabine, 5-fluorouracil, and leucovorin in patients with unresectable or metastatic biliary and gallbladder carcinoma. Proc Annu Meet Am Soc Clin Oncol **21**：1102, 2003
15) Maindrault-Goebel F, Selle F, Rosmorduc O et al：A phase IIstudy of gemcitabine and oxaliplatin in advanced biliary adenocarcinoma ; final results. Proc Annu Meet Am Soc Clin Oncol **21**：1178, 2003
16) 青柳　豊：肝癌の診断と AFP レクチン分画．臨床医　**25**：54—57, 1999
17) 山田俊博, 足立華美, 杉山武喜子：AFP-L3 分画比測定による肝細胞癌の予後判定の有用性．医学検査　**48**：237—240, 1999
18) 西馬信一，木本直哉，平佐昌弘ほか：肝腫瘍の質的診断　画像診断と病理 AFP レクチン分画上昇が発見の契機となった小肝細胞癌の二例．映像情報 Med　**32**：109—112, 2000
19) 樋口ちづ子，熊田　卓，林　和彦ほか：AFP-L3%（AFP レクチン分画比）測定の有用性．核医技　**18**：202—206, 1998
20) 遠藤康夫：α-フェトプロテイン，レクチン分画．臨床医　**24**：2292—2294, 1998
21) 村　啓介：AFP レクチン分画．内科　**81**：1442—1443, 1998
22) 吉田俊巳，桂島忠俊，大内　健ほか：血清 α-fetoprotein が高値を示した胆管細胞癌における AFP レクチン分画の検討．肝臓　**38**：205, 1997
23) 小林裕幸, 野崎英樹, 清水　稔ほか：α-fetoprotein 高値を示した胆嚢腺扁平上皮癌の 1 例．日臨外会誌　**61**：1558—1561, 2000
24) 静間　徹，小幡　裕，橋本悦子ほか：血清 G-CSF・AFP が高値を示した胆嚢癌の 1 例．東京女医大誌　**73**：194—199, 2003

A Case of Gallbladder Carcinoma Producing Alpha-Fetoprotein which was Difficult to Make Differential Diagnosis from Hepatocellular Carcinoma

Tadafumi Asaoka, Motoi Kondo[1], Hiroaki Nagano, Hiroyuki Hanada[2],
Masato Sakon, Keizo Dono, Koji Umeshita, Shoji Nakamori,
Ken-ichi Wakasa[3] and Morito Monden
Department of Surgery and Clinical Oncology, Graduate School of Medicine, Osaka University
Department of Surgery, Sakai Municipal Hospital[1]
Laboratory for Clinical Investigation, Osaka University Hospital[2]
Department of Pathology, Osaka City University Hospital[3]

A 49-year-old woman admitted for general fatigue and right hypochondralgia was found in. Preoperative CT to have a relative hypervascular tumor in the gallbladder fossa. MRI showed low intensity in T1 and high intensity in T2 imaging. Tumor marker test showed high AFP-L3. She underwent surgery under a preoperative diagnosis of HCC or mixed HCC, but was diagnosed intraoperatively as gallbladder carcinoma, necessitating radical resection with regional lymph node dissection. The analysis of lectin affinity electrophoresis of AFP showed AFP-L2 and AFP-L3 bands, suggesting non hepatoma malignancy. We concluded that gallbladder carcinoma should be considered if we observe AFP-producing liver tumors next to the gallbladder. Lectin affinity electrophoresis of AFP is thus helpful in differentiation between HCC and AFP-producing gallbladder carcinoma.

Key words：AFP-L2, AFP-L3, gallbladder carcinoma

〔Jpn J Gastroenterol Surg 38：655—660, 2005〕

Reprint requests：Hiroaki Nagano　Department of Surgery, Osaka University Graduate School of Medicine
E-2, 2−2 Yamadaoka, Suita, 565−0871 JAPAN

Accepted：January 26, 2005

©2005 The Japanese Society of Gastroenterological Surgery　Journal Web Site：http://www.jsgs.or.jp/journal/