日消外会誌　38（6）：661～666，2005年

症例報告

門脈，胆管および胃幽門部へのトリプルステント留置により長期生存を得られた切除不能肝門部胆管癌の１例

浅香山病院外科，大阪市立大学大学院消化器外科*

西川　隆之　　金沢　景繁　　坂田　親治　　藤田みゆき
清田　誠志　　堀　　高明　　徳原　太豪　　大杉　治司*

症例は61歳の男性で，平成13年2月初旬に閉塞性黄疸の診断にて当院入院となった．諸検査の結果，門脈本幹および肝動脈浸潤を伴った根治切除不能肝門部胆管癌と診断した．門脈浸潤に対し，平成13年4月初旬に経皮経肝的に門脈ステントを留置した．次いで，同4月中旬に胆管浸潤に対し右前枝より総胆管内に胆道ステントを留置，同5月初旬に退院した．その後外来にて約2年間経過観察していたが，平成15年5月中旬に食思不振，嘔吐がみられたため再入院となった．上部消化管内視鏡像上，胃幽門部に腫瘍の壁外性圧迫による狭窄像がみられ，同6月中旬消化管ステントを留置したところ食事の摂取が可能となった．その後癌性腹膜炎が増悪し，初回門脈ステント留置2年4か月後の平成15年8月下旬死亡した．本症例に対する門脈，胆管および胃幽門部へのトリプルステント留置は長期にわたり良好なQOLが得られ，有効であった．

はじめに

近年，切除不能胆管癌に対するステント治療は，quality of life（以下，QOL）を改善させ有用との報告が散見される[1)~4)]．今回，我々は門脈，胆管および胃幽門部へのトリプルステント留置により，長期にわたり良好なQOLが得られた切除不能肝門部胆管癌の１例を経験したので若干の文献的考察を加えて報告する．

症　　例

症例は61歳の男性で，平成13年1月下旬に黄色尿に気づき近医受診．閉塞性黄疸と診断され当

Table 1　Laboratory data on admission

WBC：	7,320 /μl	BUN：	1.8 mg/dl
Hb：	15.3 g/dl	Cre：	0.7 mg/dl
Ht：	45.0 %	CA19-9：	500 U/ml＜
Plt：	25.5×10^4 /dl	CEA：	2.3 ng/ml
CRP：	0.6 mg/dl	Anti mitochondrion antibody：	20＞
LDH：	236 IU/*l*	Antinuclear antibody：	20＞
AST：	109 IU/*l*	P-ANCA：	20＞
ALT：	81 IU/*l*		
T-Bil：	17.1 mg/dl		
ALP：	734 IU/*l*		
γ-GTP：	1,143 IU/*l*		

Fig. 1　Magnetic resonance cholangiopancreatography showed remarkable dilatation of bile duct and stenosis at the hepatic hilum.

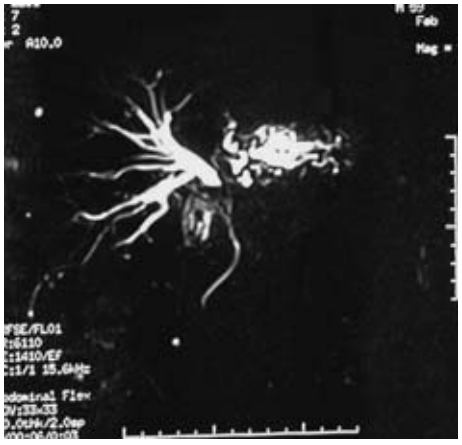

＜2005年1月26日受理＞別刷請求先：西川　隆之
〒545-8585　大阪市阿倍野区旭町1―4―3　大阪市立大学大学院医学研究科消化器外科

Fig. 2　Cholangiograpy from the right anterior branch of the liver showed severe stenosis (arrow) at hilar bile duct and defect of right posterior and left branch (a), and then cholangiograpy had done from right posterior branch (b).

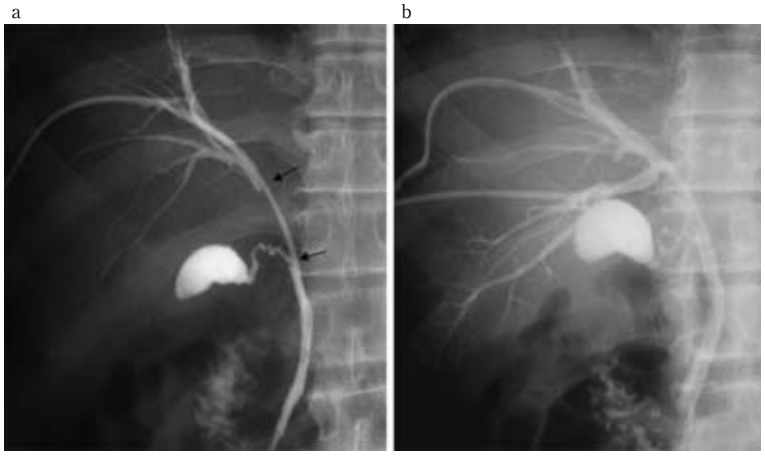

Fig. 3　Abdominal enhanced Computed Tomography after percutaneous trans hepatic cholangio-drainage from right anterior and posterior branch showed atrophic change on left lobe of the liver and mild dilatation of bilateral intrahepatic bile duct. Tumor shadow was not detected, remarkably.

科紹介入院となった．理学的所見上眼球および黄染を認め，腹部は平坦軟で，胆嚢は触知しなかった．

入院時検査成績：貧血は認めなかったが，総ビリルビン値は17.1mg/dlと上昇し，肝逸脱酵素および胆道系酵素も上昇していた．また，CA19-9は500U/ml以上であった（**Table 1**）．

腹部CT所見：肝左葉の萎縮がみられ，肝両葉の肝内胆管は拡張していたが，リンパ節腫大や，腹水は認めなかった．

Magnetic resonance cholangiopancreatography (MRCP) 所見：肝門部より両葉の肝内胆管の拡張がみられた（**Fig. 1**）．

胆道造影所見：閉塞性黄疸に対し，平成13年2月初旬に経皮経肝胆道ドレナージ術(PTCD)を右前枝胆管から施行した(**Fig. 2a**)．　胆道造影像上，右肝管から右後枝，および左肝管は造影されず，右後枝よりのPTCDを追加施行した(**Fig. 2b**)．なお，胆汁細胞診は陰性であった．

腹部造影CT所見：肝門部に胆管右前後枝よりのドレナージチューブをみとめるが，明らかな腫瘍像は認めず，門脈本幹から右一次分枝は開存あるものの，門脈左枝は閉塞している像が得られた(**Fig. 3**)．

血管造影像所見：固有肝動脈から左右肝動脈分岐に及ぶ不整な狭窄像を認めた（**Fig. 4a**）．

以上の所見より，門脈本幹および肝動脈浸潤を伴った根治切除不能肝門部胆管癌と診断した．門脈浸潤に対し，平成13年4月初旬，経皮経肝的に門脈ステント留置術を施行した．門脈本幹より右一次分枝にかけて狭窄を認め，門脈左枝は途絶し

Fig. 4　Celiac angiograpy showed severe encasement from the proper hepatic artery to the branch of the right and left hepatic artery (a). Percutaneous trans hepatic Portograpy showed encasement from the portal trunk to the right portal vein and the left portal vein did not detected (b). Easy wall stent was placed from the portal trunk to the portal vein of right anterior branch (c).

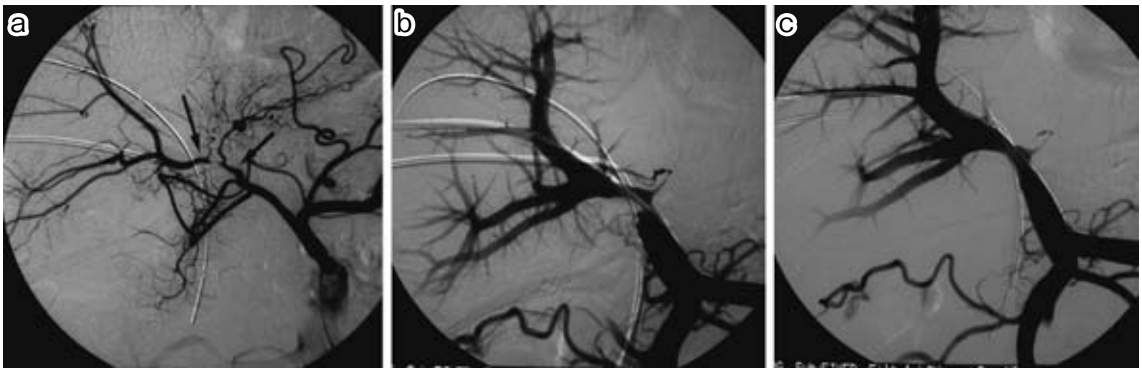

Fig. 5　Wall stent was placed at the stenotic part of the bile duct from the right anterior branch (arrow head). Arrow showed the stent in the portal vein.

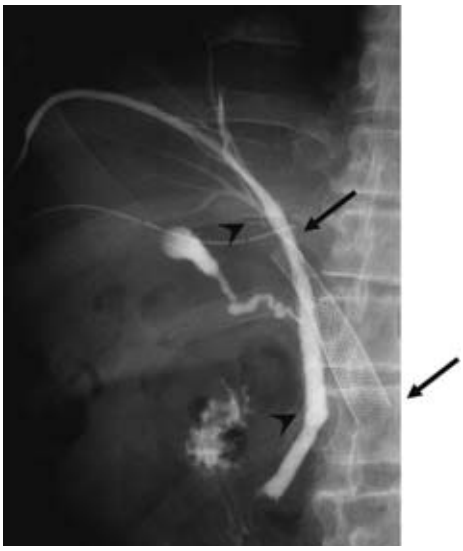

ている像が得られた（**Fig. 4b**）．径 12mm，長さ 5cm の easy wall stent（Boston Scientific）を門脈本幹より右一次分枝部にかけて留置した（**Fig. 4c**）．次いで，8 日後に右前枝より総胆管内に径 8mm，長さ 5cm の wall stent（Boston Scientific）留置した（**Fig. 5**）．なお，後枝胆管からのステント留置は困難であったため，外瘻とした．

ステント留置後の経過は良好で総ビリルビン値ともすみやかに低下し 5 月初旬に退院した．その後，外来にて著変なく約 2 年間経過観察していたが，平成 15 年 5 月中旬に食思不振，嘔吐がみられ，再入院となった（**Fig. 6**）．

上部消化管造影像所見：胃幽門部にて不整な狭窄像を認め，十二指腸への造影剤の通過は不良であった（**Fig. 7a**）．

腹部 CT 所見：肝門部の腫瘍像は後腹膜リンパ節と一塊となり背側より境界不明瞭に十二指腸を圧排する像が得られた．胆管，門脈ステントの明らかな閉塞像は認めなかった（**Fig. 7b**）．

上部消化管内視鏡所見：胃幽門部に壁外からの圧迫像がみられ，同部にて内腔が狭窄していた．なお，粘膜面への浸潤は認めなかった．

食事摂取困難であったため，胃幽門部の狭窄に対して，平成 15 年 6 月中旬に消化管ステント（長さ 10cm，Ultraflex metallic stent, bare type（Boston Scientific））を留置した．この結果，5 分粥の経口摂取が可能となった（**Fig. 8**）．その後腹水が増加し，腹水ドレナージを施行した．腹水細胞診は class IV adenocarcinoma と診断された．癌性腹膜炎が増悪し，初回門脈ステント留置 2 年 4 か月後の平成 15 年 8 月下旬に永眠された．

考　　察

近年画像診断の発達に伴い胆管癌の早期診断が

Fig. 6　The time course of changes in total bilirubin.

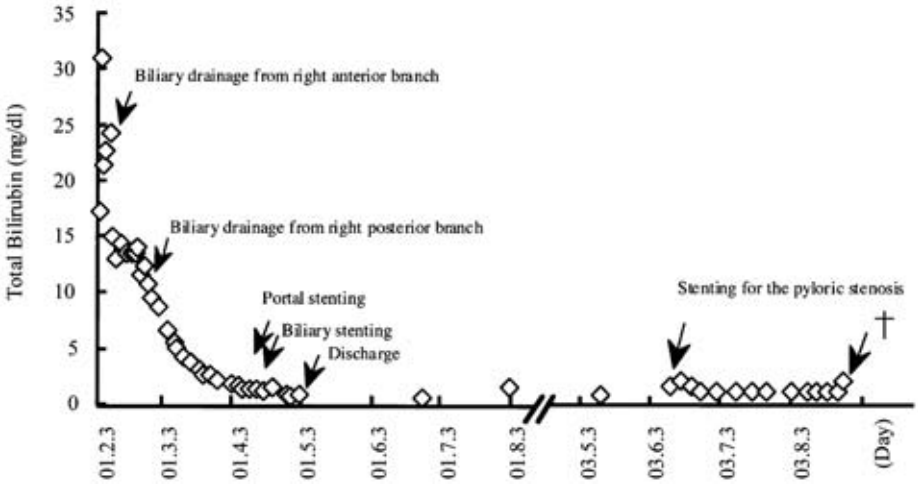

Fig. 7　Contrast medium was stored in the stomach and did not passed smoothly out the pylorus in the upper gastrointestinal series(a). After stenting at bile duct and portal vein, abdominal enhanced Computed Tomography revealed that mild enhanced tumor mass with unclear margin at the hilum of the liver compressed pylorus of stomach.

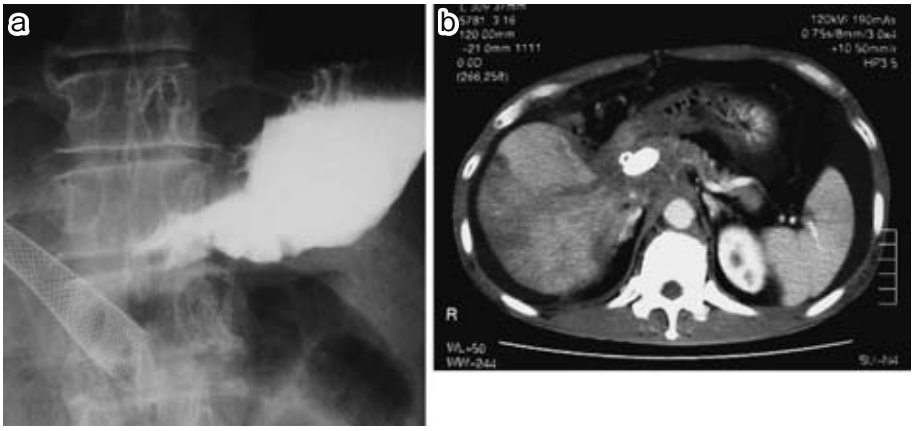

可能となってきた．しかし，胆管癌はしばしば腫瘤を形成せず胆管に沿って浸潤するため，診断時にすでに主要血管浸潤などにより根治切除不能な症例も少なくない．胆管癌のうち特に肝門部胆管癌症例に対しては，外科的切除以外に有効な治療がない上に根治切除のためには断端に癌の遺残がないことが必要である[5)6)]．そのため，しばしば拡大肝切除が必要とされるが，血管合併切除などにより術後合併症の高い傾向にあるという報告もある[5)7)~9)]．また，切除後の成績も5年生存が0～27%[7)8)10)]と施設間で大きく異なっているため血管浸潤症例に対する拡大切除についてはcontraversialである．一方，根治切除の困難な症例に対しては，胆道内瘻化，胆管腔内放射線照射，体外照射，肝動注化学療法などが報告されているが[8)11)]，その有効性は確立されていない[8)12)]．このため，進行した肝門部胆管癌に対しては胆管ステントにより良好なQOLを保つ工夫がなされてい

Fig. 8 Upper gastrointestinal series after metalic steting at pyrolic stenosis.

る[1)2)]．本症例では後枝胆管からのステント留置が手技的に困難でやむをえず外瘻としたが，そのため患者は定期的に外瘻チューブの交換が必要となった．しかしそれ以外の期間は自宅にて生活可能であり，また外瘻チューブの本数を減ずることが可能となり，患者本人の精神的ストレスを考慮すると意義はあったと考えられた．最近では，門脈浸潤症例に対する門脈ステントの使用症例の報告がみられ，門脈圧亢進症状の予防などに有効であると報告されている[3)]．また門脈本幹の急速な閉塞では肝不全や大量腹水が併発し，致死的経過をたどる場合があり門脈ステント留置適応がある[13)]．本症例については明らかな門脈本幹狭窄像は得られなかったが，門脈本幹での完全閉塞が予想され，ステントを留置する必要があると判断した．しかしながら門脈ステント留置による予後成績は大きくばらついており，最長生存期間は2年2か月にすぎない[3)11)14)]．門脈ステントの開存性については門脈ステント留置後2年3か月後の腹部エコー像にて門脈血流が良好であることを確認しておりステント留置は効果的であったと考えられた．

本症例における肝門部胆管癌の進展経路としては当初胆管壁に沿って長軸方向に左胆管および右前後枝合流部まで浸潤するとともにグリソン鞘への肝動脈および門脈に水平方向に浸潤したと考えられるが，胃幽門狭窄をきたした原因としては再入院時の画像所見より尾状葉へ浸潤した腫瘍が増大圧迫したためと考えている．幽門狭窄に対して我々は消化管ステントを用いたが，消化管ステントは胆管や門脈ステントと異なり，その屈曲性，伸展性より，デリバリーシステムを適切な位置に留置することは困難な場合が多い[15)]．本症例においても胃幽門部への挿入には通常のEMSのデリバリーシステムでは有効長が不足し，その柔軟性からも留置困難であった．そのためデリバリーシステムを延長し，ロングタイプの硬質ガイドワイヤー（240cm）を併用することで留置しえた．ステント留置後，狭窄症状は一旦解消されたが，ステント留置40日後より食物によるステント閉塞症状が生じ，その後，全身状態の悪化で経口摂取できなくなった．報告によると消化管ステント留置後のTumor ingrowth, overgrowthは10–60%程度で，また食物塊による閉塞は10%程度といわれており，今後の課題である[16)]．

本症例では，切除不能肝門部胆管癌に対して門脈，胆管，消化管に対してステントを留置したが，我々の検索した範囲ではこれらトリプルステント留置の報告はなく，幽門部浸潤に対する消化管ステントを含めたトリプルステント留置により2年6か月の長期にわたり良好なQOLが得られ，有用であった．

文　献

1) 峯　徹哉：胆管Stentingの適応およびStentの選択．消内視鏡　**15**：1174—1178, 2003
2) 上田モオセ，安田健治朗，宇野耕治ほか：上部～肝門部悪性胆道狭窄に対するMetallic Stentを用いた経乳頭的Stenting．消内視鏡　**15**：1207—1212, 2003
3) 塚本忠司，広橋一裕，久保正二ほか：門脈悪性狭窄に対する経皮経肝門脈ステント留置．日外科系連会誌　**23**：970—974, 1995
4) 塚本忠司，広橋一裕，久保正二ほか：門脈悪性狭窄・閉塞に対する門脈内ステント留置のタイミング．日門脈圧亢進症会誌　**5**：226—229, 1999
5) 鈴木正徳，海野倫明，遠藤公人ほか：肝門部胆管癌に対する腫瘍形態に応じた治療法選択の可能性について．胆道　**15**：25—34, 2001
6) 椰野正人，神谷順一，上坂克彦ほか：肝門部胆管癌に対する拡大肝切除術．日外会誌　**101**：408—412, 2000

7）永川宅和，萱原正都：胆道癌治療成績からみた胆道癌治療の実態．胆道　14：23―28, 2000
8）遠藤　格，神谷紀之，増成秀樹ほか：肝門部胆管癌に対する集学的治療．日外会誌　101：418―422, 2000
9）宮崎　勝，伊藤　博，中川宏治ほか：肝門部胆管癌に対する肝切除術（縮小）．日外会誌　101：413―417, 2000
10）永川宅和，北川裕久，萱原正都ほか：肝門部胆管癌の進展様式．日外会誌　101：399―403, 2000
11）齋藤博哉，高邑明夫：肝門部胆管癌に対する非手術的治療―放射線治療と expandable metallic stent の併用療法―．日外会誌　101：423―428, 2000
12）Pitt HA, Nakeeb A, Abrms RA et al：Perihilar Cholangiocarcinoma. Postoperative radiotherapy does not improve survival. Ann Surg 221：788―798, 1995
13）安藤秀明，安川應紀，黒川敏昭ほか：外科領域におけるステント療法, 4. 肝胆膵．日外会誌　104：549―553, 2003
14）森田　穣：門脈内ステント留置術．医のあゆみ 195：511―517, 2000
15）水本吉則，前川高天，梶谷幸夫ほか：悪性狭窄に対する内視鏡治療．消内視鏡　13：1435―1449, 2001
16）庄中達也，齋藤博哉，高邑昭夫ほか：20 Fr．ロングシースを用いた消化管ステント留置術．IVR 18：48―50, 2003

A Case of Unresectable Hilar Cholangiocarcinoma Survived Long after Triple Expandable Metallic Stenting for Bile Duct, Portal Vein and Pyrolic Ring

Takayuki Nishikawa, Akishige Kanazawa, Chikaharu Sakata, Miyuki Fujita,
Satoshi Kiyota, Takaaki Hori, Taigo Tokuhara and Harushi Osugi*
Department of Surgery, Asakayama General Hospital
Department of Gastroenterological Surgery, Osaka City University, Graduate School of Medicine*

A 61-year-old man referred for a diagnosis of obstructive jaundice on February 3, 2001,was found in further examination to have unresectable hilar cholangiocarcinoma invading the portal vein and hepatic artery. We inserted an expandable metallic stent into the portal vein on April 4 for portal stenosis caused by invasion and into the common bile duct through the right anterior brunch for biliary stenosis on May 2. After follow-up for 24 months without any remarkable change, the man developed nausea and vomiting. Endoscopy showed stricture of the prepyrolic region due to extramural compression. Insertion of a third stent into the gastrointestinal stricture effectively enabled the man to eat orally. Unfortunately, be died of peritonitis carcinomas after being followed up as an out-patient with good QOL for 26 months after the first stenting.

Key words：expandable metallic stent, advanced hilar cholangiocarcinoma

〔Jpn J Gastroenterol Surg 38：661―666, 2005〕

Reprint requests：Takayuki Nishikawa　Department of Gastroenterological Surgery, Osaka City University, Graduate School of Medicine
1-4-3 Asahimachi, Abenoku, Osaka, 545-8585 JAPAN

Accepted：January 26, 2005

©2005 The Japanese Society of Gastroenterological Surgery　　Journal Web Site：http://www.jsgs.or.jp/journal/