日消外会誌　38（6）：673～678，2005年

症例報告

腺管構造と間質の高度の線維化を有した小型非機能性膵内分泌腫瘍の1例

北九州市立医療センター外科[1)]，同　内科[2)]，同　病理[3)]，同　放射線科[4)]，松山赤十字病院病理[5)]

池永　直樹[1)]　西原　一善[1)]　勝本富士夫[1)]　松永　浩明[1)]
奈須　俊史[2)]　大城　由美[5)]　中守　真理[3)]　豊島　里志[3)]
小野　　稔[4)]　光山　昌珠[1)]

症例は50歳の女性で，全身倦怠感を主訴に近医を受診した．腹部超音波検査で膵体部に径1cmの腫瘍を認め，当院紹介となった．腹部CTでは膵体部に造影効果のある径1cmの腫瘍を認め膵内分泌腫瘍が疑われたが，腹部MRIではT1，T2強調像ともに低信号であり，膵内分泌腫瘍としては非典型的な所見であった．血清CA19-9が1,459.2U/mlと高値であり，膵管癌の可能性も否定できず，外科的切除を施行した．病理組織検査で腫瘍細胞は膵島類似の索状配列をなし，一部に腫瘍細胞と連続して腺管構造を伴っていた．また，間質が高度に線維化しており，これがMRI T2強調像で腫瘍が低信号を示した原因と考えられた．免疫染色では内分泌細胞の部分がグルカゴンに陽性，腺管構造の部分がCA19-9染色に陽性を示し，非機能性膵内分泌腫瘍と診断した．膵内分泌腫瘍の起源に関しては諸説有るが，内分泌腫瘍細胞と腺管組織が連続性を持つことより膵内分泌腫瘍の起源として多分化能を持つ膵管上皮が考えられた．

はじめに

非機能性膵内分泌腫瘍は膵内分泌腫瘍の15～36％と報告されており[1)2)]，機能性膵内分泌腫瘍と比べホルモン過剰に伴う症状がないため小型で発見されることはまれである．一方，膵内分泌腫瘍の起源については形態学的に類似する膵島細胞から発生する説と，多分化能を有する幹細胞に由来する説[3)4)]とが唱えられているが，いまだ確定していない．今回，我々は腫瘍間質の強い線維化を認め非典型的なMRI像を呈した径12mmの非機能性膵内分泌腫瘍の1例を経験した．病理組織学的には腫瘍内に腫瘍細胞と連続性のある腺管構造を認め，膵内分泌腫瘍の起源を解明する上でも興味深い症例と考えられたため文献的考察を加え報告する．

症　　例

患者：50歳，女性

＜2004年12月17日受理＞別刷請求先：池永　直樹
〒802-0077　北九州市小倉北区馬借2―1―1　北九州市立医療センター外科

主訴：体重減少，全身倦怠感

既往歴：36歳時，右乳癌にて乳房切除術．44歳時，子宮筋腫にて子宮全摘＋片側卵巣切除術．

家族歴：特記事項なし．

現病歴：1999年4月，体重減少，全身倦怠感を主訴に近医を受診．腹部超音波検査にて膵体部に径1cmの低エコー腫瘤を認め，精査目的に当院消化器科を紹介された．

入院時現症：右前胸部と腹部の手術瘢痕以外に異常を認めなかった．

入院時血液検査所見：RAテスト陽性，HCV抗体陽性を認めるほか血算，一般生化学検査で異常は認められなかった．血清CEAは正常値であったが（1.2ng/ml），血清CA19-9は1,459.2U/mlと高値であった．血中ホルモン値はインスリン，グルカゴン，ガストリンともに正常値であった．

腹部超音波検査所見：膵体部に径15mmの低エコー腫瘤を認めた．末梢の主膵管の拡張は認めず，周囲リンパ節の腫大も認めなかった（**Fig. 1**）．

Fig. 1　Abdominal ultrasonography shows a hypoechoic mass lesion about 15 mm in size in the body of the pancreas. Peripheral main pancreatic duct was not dilated.

内視鏡的超音波検査(EUS)：膵内腫瘍の境界はやや不明瞭であり膵癌を疑うが通常より低エコーが強く非典型的な印象であった．

腹部CT所見：造影CTでは膵体部に認めた腫瘍は早期相，後期相ともに高吸収を呈していた（**Fig. 2**）．

腹部MRI所見：膵体部の腫瘍はT1強調像で低信号，T2強調像でも低信号であり（**Fig. 3a，3b**）膵管癌，膵内分泌腫瘍には非典型的な所見であった．Dinamic MRIでは早期，後期ともにhigh intensityとなり造影効果を認めた．T2で低信号であることより（1）腫瘤がほとんど線維組織である（2）相当な量の石灰化を含む（3）急性期の出血を含む，などが考えられた．

内視鏡的逆向性膵管造影（ERCP）所見：主膵管，分枝膵管に異常所見を認めなかった．

腹部血管造影所見：腫瘍の濃染像などを認めなかった．

以上の所見から，MRIの所見は非典型的であったが，膵内の造影効果を認めることより膵内分泌腫瘍が考えられた．下垂体，副甲状腺に異常はなくMEN I型の関与は否定的であった．CA19–9

Fig. 2　Abdominal computed tomography reveals the enhanced tumor in the body of the pancreas at early phase.

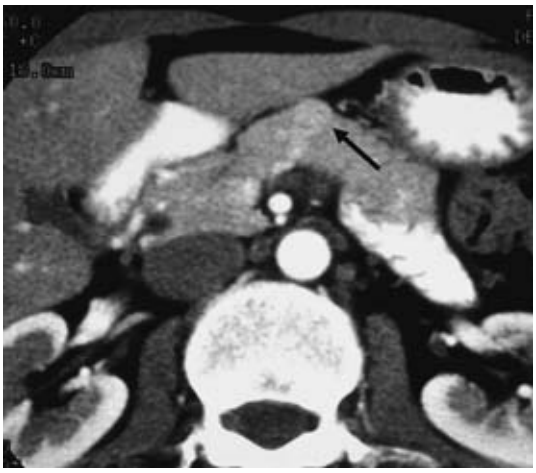

が高値であり膵管癌の可能性もあるため2000年2月に外科的切除を行った．

手術所見：膵体部腹側に径16×15mmの弾性硬の結節性腫瘍を認めた．表面やや白色調で軽度被膜側へ突出していたが周囲組織への浸潤は認めなかった．腹腔内にリンパ節腫脹を認めなかった．CUSAにて膵臓を切離し，途中現れた索状物はすべて結紮し腫瘤を核出した．術中迅速病理診断では膵内分泌腫瘍の診断であり悪性所見もないため膵臓の追加切除，リンパ節郭清は行わなかった．膵液瘻のないことを確認しベリプラスト1mlを散布後，小網を逢着した．

摘出標本所見：径12mm大の乳白色調の腫瘍であった．正常膵との境界は明瞭であり，内部は一部不均一で褐色調の部分を認めた（**Fig. 4**）．

病理組織学的所見：腫瘍は膵島類似のリボン状配列を呈し，間質は高度に線維化しており（**Fig. 5a**），これが術前のMRI T2強調像で腫瘍が低信号を示した原因と考えられた．また，腫瘍内に，面積にして約1/10程度を占める腺管構造を認め（**Fig. 5b**），腫瘍細胞と腺管構造との間に連続性を認めた（**Fig. 5c**）．

免疫組織学的所見：インスリン，ガストリン，ソマトスタチンに陰性，内分泌腫瘍細胞の部分がクロモグラニンA，グルカゴンに陽性であった

Fig. 3　Magnetic resonance imaging (MRI) shows a low intensity mass in the pancreatic body on the T1-weighted image (a) and T2-weighted image (b).

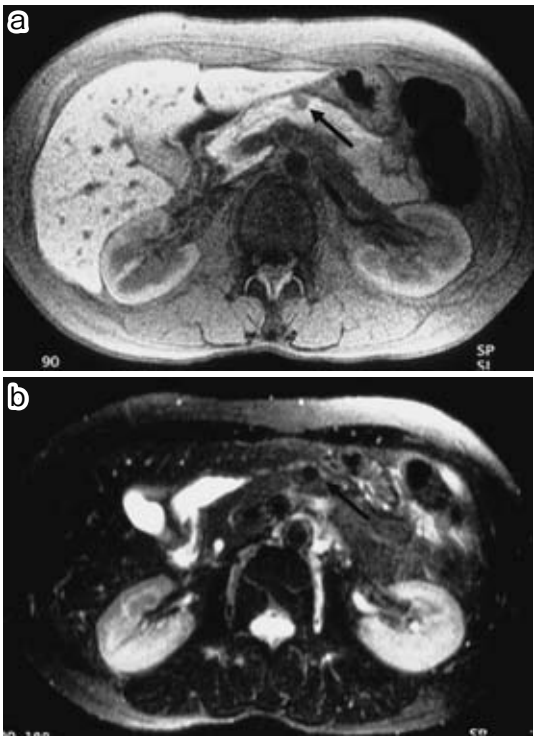

(**Fig. 6a**). 一方, CA19–9 染色で腺管構造の部分が陽性を示した(**Fig. 6b**). 以上の所見より非機能性膵内分泌腫瘍と診断した.

術後経過：膵液瘻などの合併症なく，術後 16 日目に軽快退院した．外来での血液検査にて CA 19–9 の正常化を認めた．現在，術後 4 年 6 か月経過しているが再発の兆候なく生存中である.

考　察

膵内分泌腫瘍は膵腫瘍全体の 1～3% と比較的頻度が低く，非機能性膵内分泌腫瘍はさらにまれで膵内分泌腫瘍の 15～36% と報告されている[1)2)]. 非機能性膵内分泌腫瘍は機能性膵内分泌腫瘍と比べホルモン過剰に伴う症状がないため，腫瘍が発育し腹痛，黄疸，腫瘤触知といった症状を呈するようになって発見されることが多い．そのため小型での発見率は低く，5cm 以上のものが 72% を占めると報告されている[1)]. 本症例は腫瘍の免疫染色でグルカゴンに陽性を示したが，血中グルカゴン値は正常でグルカゴノーマに頻度の高い皮疹，口渇等の症状も認めなかったため非機能性膵内分泌腫瘍と診断した．大きさ径 12mm で発見された非機能性膵内分泌腫瘍はまれであるが，画像診断技術の進歩に伴い，近年本症例のように小型で発見されるケースが増えてきている．一般的には大きさ 2cm 以下のものは良性とされ[5)6)]経過観察されることが多いが, 径 7.5mm 大で病理学的に悪性と診断された非機能性膵内分泌腫瘍の報告もあり[7)]，その取り扱いには注意を要すると思われる.

Fig. 4　Cut section of the resected specimen reveals the whitish 12-mm-sized tumor with clear margin.

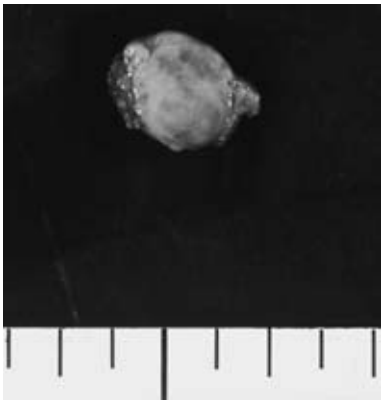

膵内分泌腫瘍は境界明瞭であるため腫瘍の描出，局在診断には US，CT が第 1 選択となる．また，今回のように非機能性腫瘍の場合，質的診断を目的として MRI が施行される場合が多い. 多血性腫瘍の性質を反映し造影 CT，造影 MRI での濃染像，腹部血管造影での増生血管像，血管偏位などの所見が診断の根拠となり膵管癌との鑑別にも有用である[8)]. 本症例では造影 CT，造影 MRI で腫瘍の濃染を認めたが，腹部血管造影では濃染像ははっきりしなかった．また，通常膵内分泌腫瘍は腹部 MRI T1 強調像で低信号, T2 強調像で高信号を示すが[9)10)]，本症例は腹部 MRI T1 強調像，T2 強調像ともに低信号を呈しており，膵内分泌腫瘍としては非常にまれな所見であった．入江ら[10)]によると非機能性膵内分泌腫瘍では腫瘍間質の線維化の程度がまちまちであり，そのため機能性膵内分泌腫瘍よりも多彩な MRI 像を呈すると報告し

Fig. 5　Histologically, the well circumscribed tumor consists of nests of endocrine tumor cells embedded in fibrous stroma (5a, H.E. staining, ×10), focally with evident ductal structures (arrow, 5b, H.E. staining, ×2). Ductal structures close contact with endocrine tumor cells are observed (5c, H.E. staining, ×20).

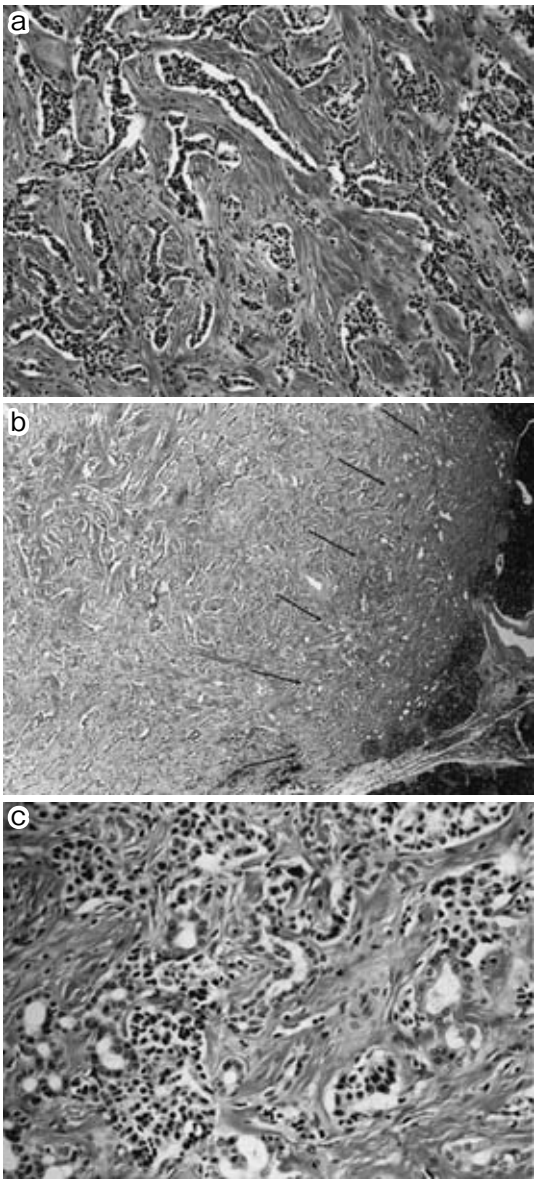

ている．本症例は腫瘍の間質が高度の線維化を伴っていたためMRI T2強調像で腫瘍が低信号を示し，術前診断に苦慮することとなったと考えられた．

膵内分泌腫瘍は膵島細胞に類似した細胞より構成される腫瘍で，chromogranin A，NSE等の内分泌マーカーに陽性を示すことより病理組織診断がなされる．また，免疫染色にて1種のホルモンの産生を認めるもの（monoclonal type）や，ホルモンの産生が証明されないもの（non-functional type），複数のホルモン産生が証明されるもの（polyclonal type）があり，きわめて多彩な像を示す[11]．さらに，膵管上皮マーカーであるCEAやCA19–9にも陽性を示す腫瘍細胞が認められることもあり，このようなものはcombined typeと呼ばれている[12]．病理組織学的検索による膵内分泌腫瘍の良悪性の区別は困難とされており，その判定基準の作成は長年の課題である．宮坂ら[12]は複数のホルモン分泌が腫瘍内に確認されるpolyclonal typeや膵管マーカーに陽性を示すcombined typeではその他のtypeと比べると有意に悪性例が多いと報告しており，polyclonal typeとcombined typeの性格を持つ膵内分泌腫瘍は悪性である可能性が類推される．これはすなわち，他の悪性腫瘍がそうであるように膵内分泌腫瘍においても未熟で多分化能を有する細胞から構成される腫瘍は悪性傾向を持つことを示唆する．また，膵内分泌細胞と膵管上皮細胞が多分化能を有する同一の細胞を起源にすることも示唆しているといえる．本症例は内分泌細胞の部分はグルカゴンに，腺管構造の部分はCA19–9に染まるcombined typeであり，組織学的には良性の腫瘍であるが多分化能を有する細胞からなる悪性傾向をもつ腫瘍である可能性も考えられた．

今症例は術前CA19–9の異常高値を認め，術後正常範囲となった．後に判明したことであるが，当院のCA19–9の測定キットが，術前と術後をはさんで他社のものに変更しており，それによって測定値に変化を来した可能性がある．CA19–9の値は測定キット間の誤差が大きいとされており[13]，また抗原抗体反応を基本とした検査である以上，RAなどの自己抗体を有する患者ではエラーが出る可能性をはらんでいる．膵内分泌腫瘍をもつ患者でCA19–9が異常高値をしめしたとい

Fig. 6　Immunohistologically, Endocrine tumor cells are positive for chromogranin A（lt. one in Fig. 6a, ×20）and glucagon（rt. one in Fig. 6a, ×20）. The ductal component is positive for CA19−9（6b, ×20）.

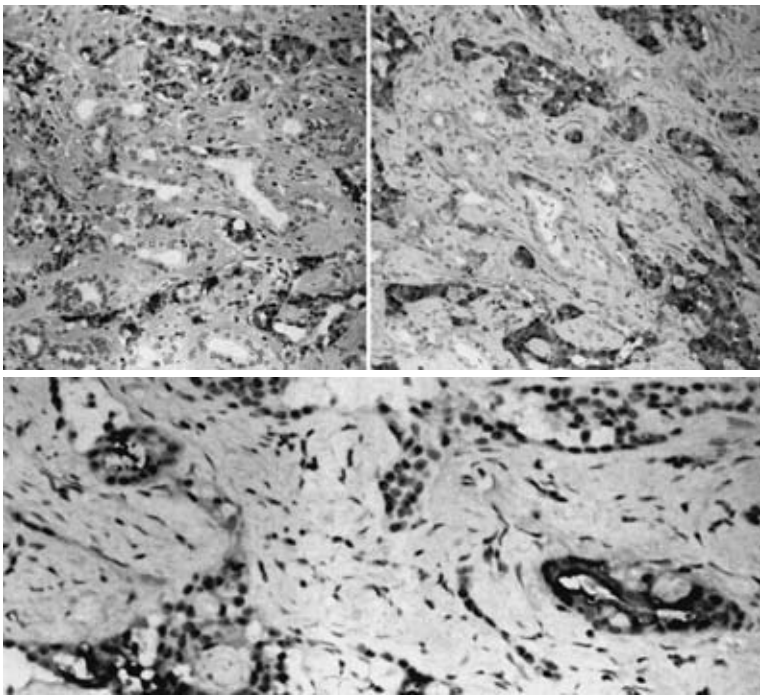

う報告はなく，今症例がRAテスト陽性であったこと，今症例の腫瘍量が非常に少ないことなどから推測すると，術前のCA19−9の値は腫瘍によるものではなく，測定系によるエラーであった可能性が高いと思われた．

膵内分泌腫瘍は形態学的に類似する膵島細胞から発生する説と，多分化能を有する幹細胞に由来する説とが唱えられているが現在のところその発生起源について確定していない．Heintz ら[3]，Morikane ら[4]によると，膵内分泌腫瘍内にみられた腺管構造が腫瘍細胞と連続性を有していた所見より，膵管上皮が多分化能を持つ幹細胞であり内分泌腫瘍の発生母地であると考察した．一方，最近になって，膵内分泌腫瘍にみられる腺管構造は同腫瘍内の内分泌細胞から分化したものである，という新しい説が報告されてきている．Pour ら[14]は動物実験において膵内分泌細胞の増殖により腺管が形成され，その後腺癌が発生することを証明し，膵内分泌細胞が腺管の発生母細胞となりえると考察した．Terada[15]らは，Zollinger-Ellison 症候群の患者に見られた腺癌と内分泌腫瘍の混合腫瘍について経時的に腫瘍マーカーを測定し，内分泌腫瘍から腺癌が発生したと考察した．今回の症例は索状の内分泌腫瘍細胞と，それに連続する腺管構造を有しており，Morikane ら[4]の考察を借りれば，内分泌腫瘍が膵管上皮から分化するという理論を肯定するものであった．しかしながら，最近の報告を見るに連続性を認めたからといってそのまま膵管上皮から膵内分泌腫瘍細胞への発芽をとらえていると決めつけることはできず，さらなる検討が必要と考えられた．

文　献

1）Kent RB, Heerden JA, Weiland LH：Non-functioning islet cell tumors. Ann Surg **193**：185—190, 1981
2）Kloeppel G, Heitz PU：Pancreatic endocrine tumors. Pathol Res Pract **183**：155, 1988
3）Heintz PU, Kasper M, Polak JM et al：Pancreatic endocrine tumors. Immunocytochemical analysis of 125 tumors. Hum Pathol **13**：263—271, 1982
4）Morikane K, Kimura W, Inoue S et al：A small

glucagonoma of the pancreas with evident ductular and tubular structures. J Gastroenterol **32**：562—565, 1997
5) Capella C, Heitz PU, Hoefler H et al：Revised classification of neuroendocrine tumors of the lung, pancreas and gut. Virchows Arch **425**：547—560, 1995
6) La Rosa S, Sessa F, Capella C et al：Prognostic criteria in nonfunctioning pancreatic endocrine tumors. Virchows Arch **429**：323—333, 1996
7) 樋口良太，渡邊文利，堀尾嘉昭ほか：限局性膵管狭窄をきたした小型非機能性悪性膵内分泌腫瘍の1例．日消病会誌　**97**：358—361, 2000
8) Eelkema EA, Stephens DH, Ward EM et al：CT features of non-functioning islet cell carcinoma. Am J Roentgenol **143**：943—948, 1984
9) Semelka RC, Custodio CM, Cem Balci N et al：Neuroendocrine tumors of the pancreas：spectrum of appearances on MRI. J Magn Reson Imaging **11**：141—148, 2000
10) 入江裕之，本田　浩，黒岩俊郎ほか：非機能性内分泌腫瘍のMRI所見の検討．日磁気共鳴医会誌 **22**：26—29, 2002
11) Yamaguchi K, Enjoji M：Endocrine neoplasms of the pancreas：A clinicopathologic study of 24 cases and immunohistochemical remarks. Jpn J Surg **22**：305—312, 1992
12) 宮坂信雄，大池信之，布野健一ほか：膵内分泌腫瘍の悪性度と増殖能について．膵臓　**11**：185, 1996
13) 河合　忠，橋本信也：臨床検査のABC．日本医師会，東京，1994，p338—342
14) Pour PM, Weide L, Liu G et al：Experimental evidence for the origin of ductal type adenocarcinoma from the islets of Langerhans. Am J Pathol **150**：2167—2180, 1997
15) Terada T, Matsunaga Y, Maeta H et al：Mixed ductal-endocrine carcinoma of the pancreas presenting as gastrinoma with Zollinger-Ellison syndrome：an autopsy case with a 24 year survival period. Virchows Arch **435**：606—611, 1999

A Minute Nonfunctioning Pancreatic Endocrine Tumor with Ductal Structures and Prominent Fibrous Stroma：Report of a Case

Naoki Ikenaga[1], Kazuyoshi Nishihara[1], Fujio Katsumoto[1], Hiroaki Matsunaga[1],
Toshihumi Nasu[2], Yumi Oshiro[5], Mari Nakamori[3], Satoshi Toyoshima[3],
Minoru Ono[4] and Shoshu Mitsuyama
Department of Surgery[1], Department of Internal Medicine[2], Department of Pathology[3] and
Department of Radiology[4], Kitakyushu Municipal Medical Center
Department of Pathology, Matsuyama Red Cross Hospital[5]

A 50-year-woman reporting general fatigue and found in abdominal ultrasonography to have a 1cm tumor in the body of the pancreas was suspected of pancreatic endocrine tumor because of contrast medium enhanced in CT. Abdominal MRI showed a low-intensity mass in the pancreatic body both in T1 and T2-weighted imaging unusual for an endocrine tumor. Serum CA19-9 was markedly elevated at 1,459.2U/ml, necessitating resection because pancreatic ductal carcinoma could not be ruled out. Histologically, the well-circumscribed tumor consisted of nests of endocrine tumor cells embedded in prominent fibrous stroma. The strong fibrosis appeared to cause the low intensity in T2-weighted MRI. The tumor had focally evident ductal structures and close contact with endocrine tumor cells. Immunohistologically, tumor cells were positive for chromogranin A and glucagon, but were negative for insulin, gastrin, and somatostatin. The ductal component was immunoreactive to CA19-9. The tumor was definitively diagnosed as nonfunctioning pancreatic endocrine tumor. Pathological findings in this case support the idea of pancreatic duct epithelia were differentiating into endocrine cells and ductal structures.

Key words：endocrine tumor, ductal structure, nonfunctioning

〔Jpn J Gastroenterol Surg 38：673—678, 2005〕

Reprint requests：Naoki Ikenaga　Department of Surgery, Kitakyushu Municipal Medical Center
2-1-1 Bashaku, Kokurakita-ku, Kitakyushu, 802-0077 JAPAN

Accepted：December 17, 2004

©2005 The Japanese Society of Gastroenterological Surgery　　Journal Web Site：http://www.jsgs.or.jp/journal/