日消外会誌　38（6）：679～683，2005年

症例報告

後腹膜原発平滑筋肉腫膵転移の１例

市立札幌病院外科，同　病理*

小橋　重親　　青柳　武史　　三澤　一仁　　大黒　聖二
長佐古良英　　長谷川公治　　大川　由美　　佐野　秀一
中西　昌美　　田原　正彦*

症例は44歳の女性で，平成9年4月，左後腹膜腫瘍（平滑筋肉腫）の診断で，腫瘍，左腎臓摘出術を施行した．平成12年2月上旬，肝転移に対してS2，S4の肝部分切除．また，平成13年12月中旬，残肝再発のため肝外側区切除施行した．いずれも病理組織学的に平滑筋肉腫の肝転移と診断された．平成14年7月下旬，腹痛の精査のため再入院した．腹部CTにて膵尾部に2cm大のlow density areaを認め，平滑筋肉腫の局所再発と診断し，8月下旬，手術を施行した．腫瘍は膵内に存在したため膵転移と診断し，膵体尾部切除術を施行した．後腹膜原発平滑筋肉腫の膵転移の切除例は今回検索しえたかぎりでは報告が見られず，非常にまれな症例と考えられた．転移性膵腫瘍において，切除例に長期生存の報告もあり，治療法の1選択肢として外科的切除も考慮すべきである．

はじめに

肺癌，腎細胞癌の膵転移の報告はまれに散見されるが，軟部腫瘍さらに平滑筋肉腫の膵転移の報告はほとんど見られず，非常にまれな病態である．今回，我々は後腹膜原発平滑筋肉腫の膵転移の1例を経験したので，若干の文献的考察を加えて報告する．

症　　例

患者：44歳，女性

主訴：左腹部痛，背部痛

既往歴：平成9年4月，前医にて左後腹膜腫瘍の診断で，腫瘍，左腎，副腎摘出術を施行．術後病理組織学的検査で平滑筋肉腫と診断された．平成12年2月上旬，肝転移のため当科紹介となり，S2，S4の肝部分切除．また，平成13年12月中旬，残肝再発のため肝外側区切除術を施行した．いずれも病理組織学的に平滑筋肉腫の肝転移と診断された．

現病歴：平成14年6月腹痛出現し，7月下旬，症状増悪したため，精査のため当科に入院した．

入院時現症：身長154cm，体重48.4kg．左上腹部に圧痛を認めた．

入院時検査所見：WBC 10,300/mm^3，CRP 1.15 mg/dlと軽度の炎症所見を認めた．生化学では，血清クレアチニンは1.1mg/dlと上昇．また，血清アミラーゼ値は119IU/*l*と軽度の上昇を認めた．

腹部CT：膵臓の背側にsoft tissue density mass（**Fig. 1a**）と膵尾部に2cm大の辺縁に造影効果のみられるlow density areaを認めた（**Fig. 1b**）．

MRCP：主膵管に特に異常は見られなかった（**Fig. 2**）．

腹部血管造影検査：脾動脈に異常は見られなかったが，膵背動脈，大膵動脈をfeederとする腫瘍濃染像を認めhypervascularな腫瘍であると考えられた（**Fig. 3a，b**）．

以上より，平滑筋肉腫の局所再発，膵浸潤と診断し，8月下旬，手術を施行した．

手術所見：膵体尾部は比較的容易に後腹膜から授動が可能であり，膵背側にはCTで予想された腫瘍は存在せず，膵内に存在していた．左胃動脈

＜2005年1月26日受理＞別刷請求先：小橋　重親
〒060-8604　札幌市中央区北11条西13丁目　市立札幌病院外科

Fig. 1　Abdominal CT showed soft density mass behind the pancreas (a), and low density area 2 cm in diameter of the tail of pancreas (b).

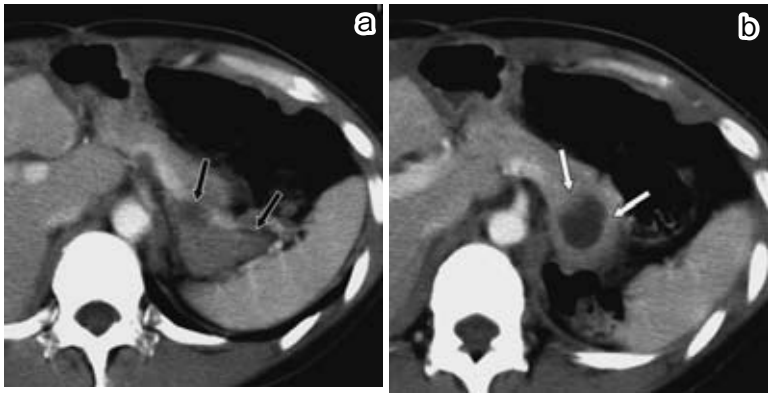

Fig. 2　MRCP showed normal main pancreatic duct.



根部のリンパ節の腫脹が疑われ，脾動脈を根部で切離し，膵体尾部切除術を施行した．

摘出標本所見：膵内に1cmから2.5cmの3個の腫瘍が存在した，2個の腫瘍は膵表面に位置していたが，最大の腫瘍は膵尾部に位置し，膵組織に囲まれて存在していた（**Fig. 4**）．

病理組織学的所見：腫瘍は膵組織内に存在し，主膵管（MPD）を圧排していた（**Fig. 5a**）．強拡大では好酸性の胞体を持つ紡錘形の細胞が錯綜し，索状に増殖し，mitosisが散見された（**Fig. 5b**）．筋系のマーカーであるsmooth muscle actin（SMA）とdesmin，また間葉系マーカーであるvimentinのいずれも陽性であり，平滑筋肉腫の膵転移と診断された．膵表面に位置する2個の転移も同様の組織型であり，リンパ節転移は認められなかった．また，原発，転移巣の悪性度を検討するため，mitosis index（以下，MI）とMIB-1 index（Ki-67染色）について検討した．原発，肝転移巣，膵転移巣においてMIはそれぞれ7/10 HPF，7/10 HPF，6/10 HPF，またMIB-1 indexはそれぞれ4.0%，5.76%，5.01%であり，膵転移巣は原発や肝転移巣より明らかに悪性度が高いとはいえなかった．

術後経過：術後経過は良好で，第5病日には経口摂取を再開し，第17病日に退院した．外来にて経過観察中であるが，術後12か月の現在，腹部，胸部CT上再発の徴候は認めていない．

考　察

転移性膵腫瘍の頻度は膵腫瘍の2～3%[1]，剖検例では11%～21.7%との報告がある[2)3)]．転移性膵腫瘍は悪性腫瘍の終末像として見られることもあり，剖検例では周囲組織からの直接浸潤やリンパ行性転移により胃，大腸癌からの転移が多いとされる[2)]．しかし，臨床的に膵転移と診断される症例は剖検例に比較して少なく[4)]，その原発巣としては肺癌，腎細胞癌の報告が多く見られ，ついで大腸癌，乳癌，子宮癌といった報告が散見される[5)～9)]．軟部腫瘍においてはさらに報告が少なく，なかでも整形外科領域での報告が比較的多い傾向を示した[10)～12)]．また，背部平滑筋肉腫切除2年後の膵転移に対する切除例の報告があるが[13)]，医中誌で過去20年およびMedlineで検索したかぎりでは後腹

Fig. 3 Abdominal angiography indicated the hypervascular tumor was fed by a dorsal pancreatic artery (a), and a great pancreatic artery (b). The black and white arrows showed tumor stain.

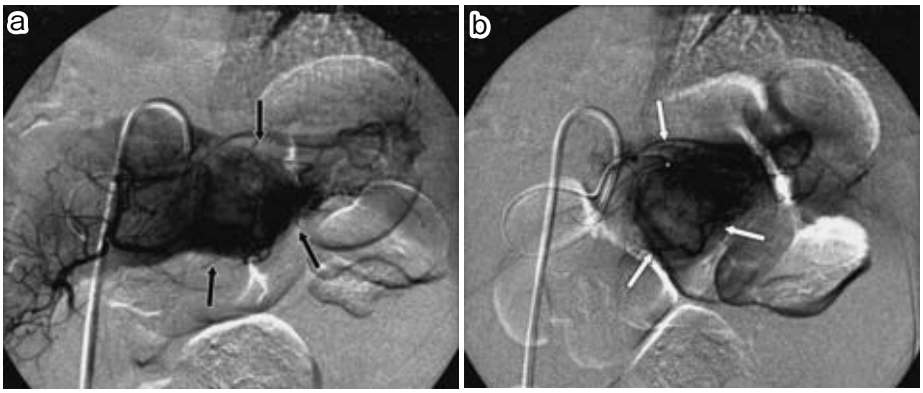

Fig. 4 The resected specimen showed three tumors in the pancreas ranging from one to 2.5 cm in size.



膜原発平滑筋肉腫の膵転移の報告はみられなかった（**Table 1**）.

転移経路は，小塚ら[3]によると 1) 近接臓器からの連続的波及，2)膵周囲リンパ節へのリンパ行性転移を経て膵実質へ侵入，3) 癌性腹膜炎，4) 血行性転移の四つに分類される．本症例の原発巣は腎静脈浸潤を示しており，また左腎と膵体尾部が解剖的に近接しており，なんらかの血管の交通性があった可能性は否定できない[13]. しかし, 肺癌や他の癌もしくは四肢の軟部肉腫において膵転移がみられていること，また本症例においては肝転移の既往，リンパ節転移がみられなかったことから転移経路は血行性転移であったと考えるのが妥当であろう.

他臓器への同時性，異時性転移が見られるときは，原発性と転移性膵癌の鑑別は比較的容易である．しかし，US，CT など画像診断での鑑別は難しいことが多く，ERCP が有用であるとの報告がある[7)14)]．また，Khalbuss ら[15]は fine needle aspiration（以下，FNA）が有用であったと報告している．しかし，FNA の診断率は 50% であり，有用とはいえなかったとの報告もある[1]．

膵再発までの期間は, 肺癌では 14〜24 か月と早期であるのに比較して，肉腫では 2〜5 年，腎細胞癌では 10 年以上と長い傾向がみられた[1]．腎細胞癌では長期を経て転移巣が出現する潜在性遠隔転移（latent distant metastasis）が特徴であり，膵転移切除例の報告が多いゆえんであると考えられる[16]．本症例においても MI，MIB-1 index の検討から膵転移巣は原発や肝転移巣より明らかに悪性度が高いとはいえなかった．つまり，肝転移に引き続いて膵臓転移がみられたが，末期悪性腫瘍にみられる全身転移としての膵臓転移ではなく，原発巣の初回術後 5 年経って出現した slow growing な転移であると考えられた[4]．これは腎細胞癌に代表されるように，膵臓転移の一つの特徴と考えられるが，悪性細胞にとっての膵臓という環境によるものなのか，詳細は明らかになってはいない.

Fig. 5　Tumor compressed the main pancreatic duct. (a；HE, ×20), Histological findings of the tumor showed spindle cell bundles were proliferating and mitotic cells (b；HE, ×400). T, tumor；MPD, main pancreatic duct；P, pancreas.

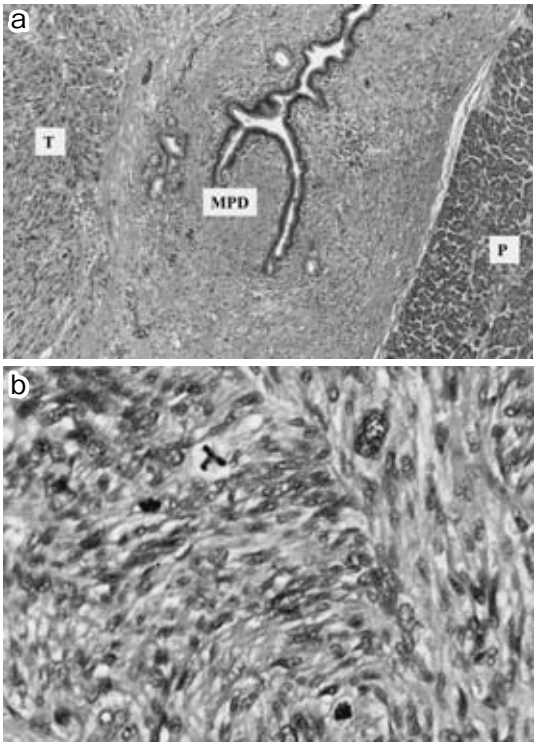

肉腫の単独膵転移の報告は少なく，その切除率は低いと考えられる．また，非切除例の予後は4か月以下と不良であった[10)12)]．一方，Kaspar ら[1)]によると，膵転移症例切除例の5生率は25～35%であり，原発性膵癌よりは良好であると報告している．また，膵再発までの期間が長い症例において予後が良く，そのような症例に手術適応があるとの報告もみられ，肺などの他臓器転移巣を切除後に膵転移巣を切除した症例で6から10年といった生存例も報告されている[11)]．

本症例は，初回手術から5年たって膵転移がみられており，また同時期に膵臓以外の他臓器転移はみられず，積極的に切除を行った．転移性膵腫瘍において原発巣や他臓器転移の有無を考慮したうえで，治療法の選択肢として外科的切除も考慮すべきである．

Table 1　Reported cases of pancreatic metastasis of soft tissue sarcoma

Case	Diagnosis	Primary site	Other organ metastasis	Site of metastasis	Until metastasis	Performed operation	Prognosis	Author
1,	Chondrosarcoma	Forearm	Mediastinum	Multiple	6 yrs	TP	Died (6 mos)	Kaspar[1)]
2,	MFH	—	None	Head	4 yrs	PD	Alive (2 yrs)	
3, 9/F	Rhabdomyosarcoma	Forearm	Brain, lung, bone	—	—	None	Died (4 mos)	Ogose[10)]
4, 56/M	Alveolar soft part sarcoma	Thigh	Lung, bone	—	—	Resection	Died (7 yrs)	
5, 15/M	Osteosarcoma	Femur	Lung	—	—	None	Died (2 mos)	
6, 54/M	Osteosarcoma	Clavicle	Lung, bone	—	—	None	Alive (4 mos)	
7, 29/M	Mesenchmal chondrosarcoma	Thigh	Lung, testis, skin	Body (3)	3 yrs	DP	Alive (10 yrs)	Yamamoto[11)]
8, 40/F	Synovial sarcoma	Thigh	Lung	Head	4 yrs	PD	Alive (6 yrs)	
9, 9/F	Osteosarcoma	Thigh	Lung	Tail	2 yrs	None	Died	Glass[12)]
10, 14/F	Osteosarcoma	Femur	Lung	Body	1 yr	None	Died	
11, 39/M	Leiomyosarcoma	Back	Lung	Head	2 yrs	PD	Alive (11 mos)	Ishigure[13)]
12, 74/F	Rhabdomyosarcoma	Heart	—	Head	Synchronic	Radiation	Died (3 mos)	Khalbuss[15)]
13, 44/F	Leiomyosarcoma	Retro peritoneum	Liver	Tail (3)	5 yrs	DP	Alive (12 mos)	Our case

( )：number of metastatic tumor, TP：total pancreatectomy, PD：pancreatoduodenectomy, DP：distal pancreatectomy

文　献

1) Kaspar Z, Carlos FC, David WR et al：Metastases to the pancreas and their surgical extirpation. Arch Surg **133**：413—416, 1998
2) Nakamura E, Shimizu M, Itoh T et al：Secondary tumors of the pancreas：Clinicopathological study of 103 autopsy cases of Japanese patients. Pathol Int **51**：686—690, 2001
3) 小塚貞夫，坪田幹夫，滝　正ほか：転移性膵癌の病理学的研究．胆と膵 **1**：1531—1535, 1980
4) 広瀬由紀，松下利雄，山本広幸ほか：子宮癌膵転移の1例．日臨外会誌 **63**：1283—1287, 2002
5) Hiotis SP, Klimstra DS, Conlon KC et al：Results after pancreatic resection for metastatic lesions. Ann Surg Oncol **9**：675—679, 2002
6) 飯田　拓，世古口務，山本敏雄ほか：急性膵炎で発症した肺癌膵転移の1切除例．膵臓 **17**：146—151, 2002
7) 北郷　実，相浦浩一，若林　剛ほか：生検にて術前診断しえた肺癌膵転移の1切除例．日消外会誌 **35**：398—402, 2002
8) 岡崎　誠，金井俊雄，平井健清ほか：腎癌術後16年目の多発膵転移に対する膵全摘術．手術 **51**：1403—1408, 1997
9) 菅原　元，山口晃弘，磯谷正敏ほか：上行結腸癌異時性膵転移の1切除例．日消外会誌 **35**：682—686, 2002
10) Ogose A, Morita T, Hotta T et al：Intra-abdominal metastases in musculoskeletal sarcomas. J Orthop Sci **5**：463—469, 2000
11) Yamamoto H, Watanabe K, Nagata M et al：Surgical treatment for pancreatic metastasis from soft-tissue sarcoma. Am J Clin Oncol **24**：198—200, 2001
12) Glass RBJ, Eftekhari F, Kleinerman ES et al：Osteosarcoma metastatic to the pancreas in young patients. Clin Radiol **51**：293—294, 1996
13) 石樽　清，川瀬義久，金住直人ほか：切除しえた転移性膵腫瘍の3例．日消外会誌 **33**：1686—1690, 2000
14) 高倉範尚，志摩泰生，八木孝仁ほか：大腸癌膵転移の1切除例と本邦報告例の検討．膵臓 **14**：513—519, 1999
15) Khalbuss WE, Gherson J, Zaman M：Pancreatic metastasis of cardiac rhabdomyosarcoma diagnosed by fine needle aspiration. Acta Cytol **43**：447—451, 1999
16) 菰田　弘，山崎芳郎，福井雄一ほか：腎摘後8年目に膵転移をきたした腎細胞癌の1例．日臨外会誌 **62**：2799—2803, 2001

A Case of Pancreatic Metastasis from Leiomyosarcoma of the Retro Peritoneum

Shigechika Kohashi, Takeshi Aoyagi, Kazuhito Misawa, Seiji Oguro,
Yoshihide Nagasako, Kimiharu Hasegawa, Yumi Okawa, Hidekazu Sano,
Yoshimi Nakanishi and Masahiko Tahara*
Department of Surgery and Department of Pathology*, Sapporo City General Hospital

A 44-year-old woman underwent left nephrectomy with resection of retroperitoneal tumor（leiomyosarcoma）on April, 1997. Subsequently, recurrence was diagnosed and she underwent partial hepatectomy of S2 and S4 on early in February, 2000, and lateral segmentectomy of the liver on middle of December, 2001. Both of the resected liver tumors were diagnosed as histologically metastases from leiomyosarcoma. On late in July, 2002 she was admitted with abdominal pain, and abdominal computed tomography（CT）showed tumor, 2cm in diameter, in the tail of the pancreas. Distal pancreatectomy with splenectomy was carried out on late in August, 2002 and also histologically diagnosed as metastases to the pancreas. She has been alive 12 months postoperatively without relapse. This case was very rare and we did find a few reports in which cases of resection of the pancreatic metastasis from soft-tissue sarcoma with or without other organ metastases could expect consequence in the long-term survival. Resection may one of treatments for cases like this diagnosed as pancreatic metastasis.

Key words：leiomyosarcoma, retroperitoneal tumor, pancreatic metastasis

〔Jpn J Gastroenterol Surg 38：679—683, 2005〕

Reprint requests：Shigechika Kohashi　Department of Surgery, Sapporo City General Hospital
North 11 West 13, Chuou-ku, Sapporo, 060-8604 JAPAN

Accepted：January 26, 2005

©2005 The Japanese Society of Gastroenterological Surgery　Journal Web Site：http://www.jsgs.or.jp/journal/