日消外会誌　38（6）：684～689，2005年

症例報告

上腸間膜動脈血栓症術後早期再燃に対し経カテーテル的血栓吸引療法を施行した１例

明治橋病院外科，同　内科*

小山　　剛　　貝崎　亮二　　森本　純也　　愛田　良樹*

上腸間膜動脈血栓症に対し手術を施行し，術後早期再燃に対し，経カテーテル的血栓吸引療法を施行した１例を経験したので報告する．症例は65歳の男性で，心窩部痛を主訴に受診した．既往歴は心筋梗塞，脳梗塞，糖尿病で，高度炎症所見をきたすも症状が軽く，早期診断が困難であった．造影CTにて上腸間膜動脈血栓症と診断され，発症から約44時間後手術を施行した．開腹すると，小腸は大部分が壊死をきたしており，広範囲小腸切除術および右半結腸切除術を施行した．術後経過は良好であったが，術後７日目に右上腹部の圧痛が出現し，炎症所見の再上昇も認めた．造影CTでは明らかな異常を認めなかったが，腹部血管造影にて血栓症再燃と診断した．引き続き経カテーテル的血栓吸引療法を施行し，多量の血栓除去に成功し，血流の再開通を認めた．上腸間膜動脈血栓症に対し本手技を用いた報告は本邦６例目であり，本症に対し有効な治療法であると考えられた．

はじめに

上腸間膜動脈血栓症は早期診断が難しく，急速に腸管壊死が進行し，しばしば予後不良となる．しかし，近年，積極的にCTが施行されるようになり，診断率が向上し[1)~3)]，早期診断例に対しては血栓溶解療法が有効であったとの報告が増えている[4)5)]．今回，我々は上腸間膜動脈血栓症に対し手術を施行し，術後早期再燃に対し，経カテーテル的血栓吸引療法を施行した１救命例を経験したので若干の文献的考察を加え報告する．

症　　例

患者：65歳，男性

主訴：心窩部痛

既往歴：平成８年心筋梗塞．平成10年，平成14年脳梗塞．平成14年６月肺炎にて入院．糖尿病にてベイスン内服中．

家族歴：特記事項なし．

現病歴：平成15年12月３日夜，心窩部痛，嘔吐，冷感が出現し，当院受診．しかし，受診時には症状が消失していた．翌日再び症状が出現し，当院受診．心窩部に圧痛を認めるのみで，点滴，投薬加療のみ施行された．同日夜，心窩部痛が持続し，嘔気も強いため，当院救急外来を受診した．

現症：血圧172/102mmHg，脈拍157回/分．心電図では，洞性頻脈．体温35.6℃．呼吸状態異常なし．腹部は軽度膨隆するも，軟らかく，腸蠕動音は聴取不能であった．心窩部に疼痛，圧痛を軽度認めるも，筋性防御，反跳痛など腹膜炎所見はなく，腫瘤は触知しなかった．

血液生化学検査では，WBC 18,700/mm^3，CRP 17.1mg/dlと高値であった．Ht 51.5％と軽度上昇を認めるも，CPK，AMY，BUNは正常値であった（**Fig. 1**）．

腹部単純X線検査や腹部CTでは，胃・小腸の拡張を認めるも，腹水や腹腔内ガスを認めず，腸閉塞疑いにて入院した．入院時より洞性頻脈があり，輸液やワソランを頻回に投与したが軽快せず，翌日には心窩部に軽度の筋性防御が出現したため，造影CTを施行した．

腹部造影CT所見：上腸間膜動脈（superior mesenteric artery；以下，SMA）に陰影欠損を認

＜2004年12月17日受理＞別刷請求先：小山　　剛
〒580-0045　松原市三宅西1―358―3　明治橋病院外科

Fig. 1 Blood laboratory data and the clinical course were shown.

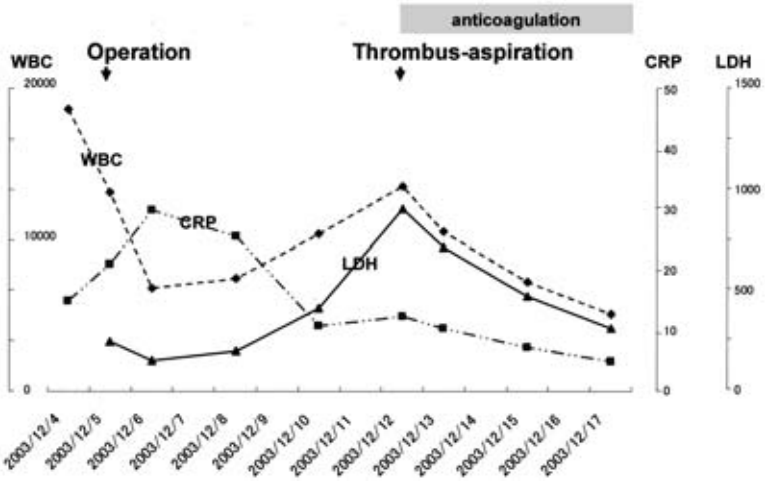

Fig. 2 Abdominal enhanced CT on 5 Dec. showed a defect in SMA (▼), but not heterogeneity of intestinal wall or ascites.

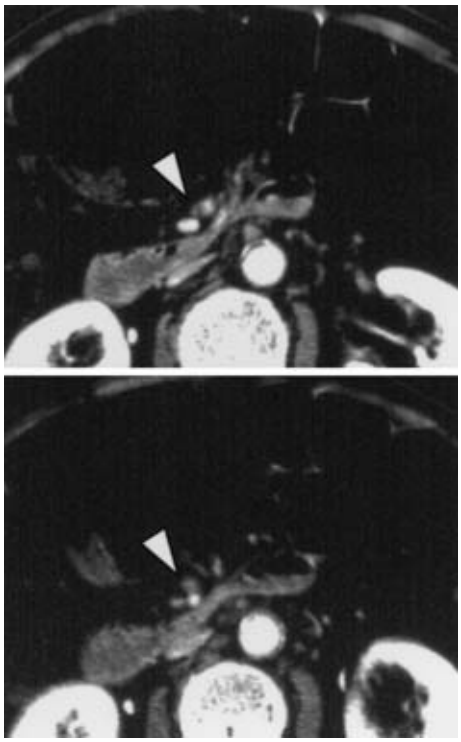

Fig. 3 The almost small intestine, without 50cm jejunum, and right colon were resected. Macroscopic findings of the resected specimen showed large necrosis of small intestine.

めた．腹水はなく，腸管壁の不均一な造影所見はないが，小腸壁の肥厚は増強していた（**Fig. 2**）．

血液生化学検査では，白血球 13,200，Ht 53.2，LDH 267，Amy 252，CRP 24.2 と上昇を認め，血液ガス検査では，pH 7.467，B.E. 0.9 であった．38.3℃の発熱も出現したが，血圧は保たれていた．

以上より，上腸間膜動脈血栓症の診断にて，発症から約 44 時間後，手術を施行した．

手術所見：全身麻酔，硬膜外麻酔下，右鎖骨中線上に経腹直筋切開をおき開腹した．腹腔内には膿性の腹水を認め，トライツ靭帯より約 50cm の空腸から終末回腸までの腸管は暗赤色を呈し，大

Fig. 4　(A) Initial angiography demonstrated total occlusion of the SMA. (B) Guide wire could be inserted smoothly. Per-catheteric thrombo-aspirataion was performed. (C) Following angiography demonstrated recanalization.

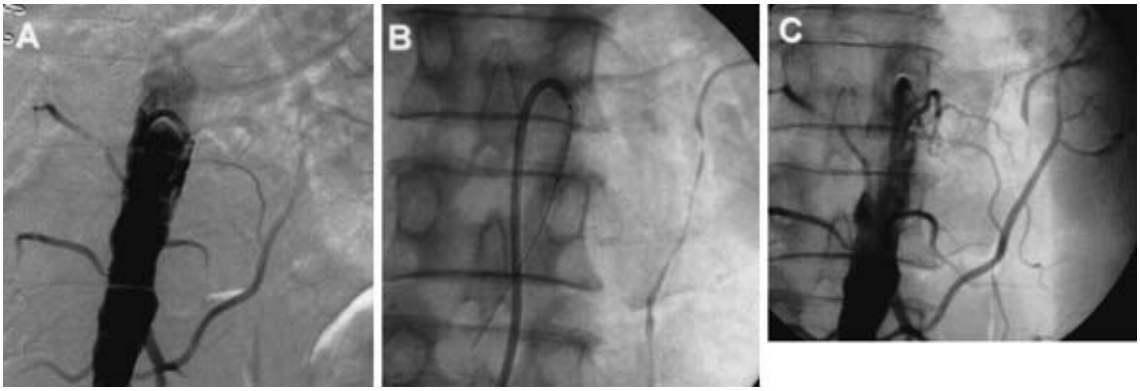

Fig. 5　(A) Much thrombus was aspirated. (B, C) thrombo-aspirataion catheter.

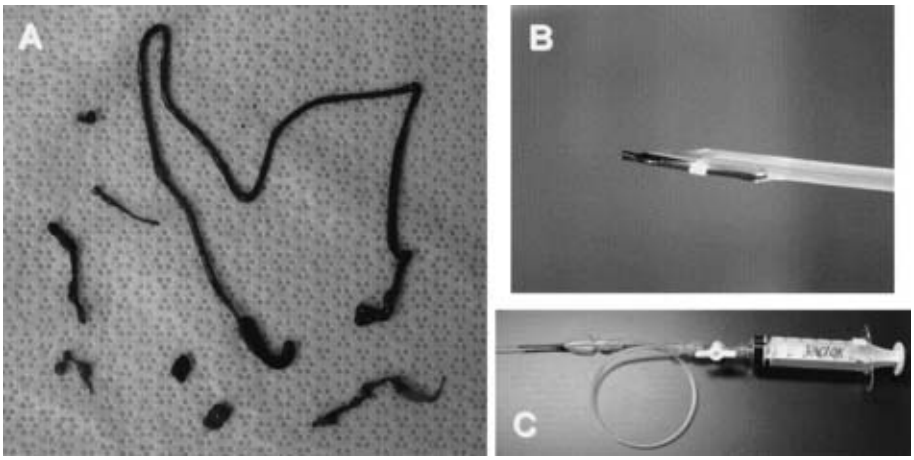

部分が壊死をきたしていた．盲腸から上行結腸は著明に拡張するも，色調には異常を認めなかった．SMA 本幹の拍動は触知したが，回結腸動脈，右結腸動脈，中結腸動脈の拍動は触知しなかった．トライツ靭帯より約 50cm の空腸へ向かう辺縁動脈の拍動はよく，横行結腸は拡張なく，色調にも異常を認めなかったので，同部は温存可能と判断し，広範囲小腸切除術および右半結腸切除術を施行した．残存小腸は 50cm であった．

病理組織学的検査所見：空腸，回腸を中心に，粘膜の出血壊死を認めた．動脈は混合血栓にて閉塞し，わずかに器質化反応が認められた(**Fig. 3**)．

術後経過良好で，術後 5 日目には水分を開始した．しかし，術後 7 日目，右上腹部の圧痛が出現した．血液生化学検査にて，白血球 13,600，LDH 267，CPK 649，CRP 14.2 と再上昇を認めた．造影 CT では，腹水や腸管壁の不均一な造影所見はなく，SMA 本幹に血栓を疑う所見は認めなかった．

しかし，症状および血液検査より血栓症再燃を強く疑い，同日腹部血管造影を施行した．

腹部血管造影・経カテーテル的血栓吸引療法：SMA は，本幹にて完全に閉塞しており，ほとんど造影されなかった．ガイドワイヤーは閉塞部末梢に抵抗なく挿入可能であった．血栓破砕目的にて

Table 1 Cases of SMA occlusion treated with per-catheteric thrombus aspiration in Japan

N.O.	Author	Year	Sex	Age	Diagnosis procedure	Time from onset to diagnosis	Operation
1	Makino	1999	M	72	CT	2hr	none
2	Matsubara	2001	M	69	CT	3.5hr	none
3	Hiasa	2003	F	86	abdominal angiography	—	none
4	Yazima	2003	M	67	CT	7hr	none
5	Ogihara	2003	F	57	CT	24hr	none
6	our case	2004	M	65	abdominal angiography	—	none (post aspiration)

PTAを行い，その後，血栓吸引カテーテルを挿入し，多量の血栓除去に成功し，血流の再開通を認めた（**Fig. 4, 5**）.

血栓除去後より，抗凝固療法（ヘパリン12,000単位/日）を開始した.

血栓除去後，症状や血液検査所見は改善し，除去後4日目より水分を，6日目より流動食を開始した．ヘパリンは漸減し，血栓除去後10日目よりワーファリン内服を開始した．また，食事開始後下痢を認めたが，投薬にてコントロール可能であり，糖尿病のコントロールを行い，術後44日目老健施設に入所となった.

考　察

上腸間膜動脈血栓症は予後不良な疾患であり，死亡率は現在でも50%前後と依然高い[6]．本疾患は，腹痛の激しさに比べ，発症初期には腹部所見が乏しいことが特徴である[7]．その診断には，造影CTや腹部血管造影が有用であり[1)~4)8)9)]，本例でも初発時は造影CTにて，再燃時は腹部血管造影にて診断された．初発時には，腹痛が軽く早期診断できず，腹膜炎所見がでて初めて本症と診断された．その結果，発症後44時間後の手術となり，広範囲腸管切除が必要となった点は反省すべき点であった．再燃時は，前日になかった右上腹部の圧痛が出現したため血液検査を行い，炎症所見の悪化を認め，再燃が強く疑われた．そのため，発症から診断までの時間は，24時間以内と推測された．その際の造影CTでは明らかな異常を認めず，血管造影をして初めて本疾患の再燃と診断された.

本疾患の治療には，現在までのところ，経カテーテル的血栓溶解療法と外科治療の二つの方法がある．血栓溶解療法の適応は，腸管の虚血性変化が可逆性である発症から10時間以内とされる[4)7)9)]．しかし，閉塞部位により虚血性変化の進行が異なり，右結腸動脈分岐部より近位の閉塞では発症後5時間以内がゴールデンタイムであるとも言われている[10)11)]．また，血管造影では部分的な腸管壊死の有無を判断できないため，注意が必要である[12)].

外科治療においては，壊死腸管の切除が必要となるが，腸管切除後の再建方法については，よりどころとなるエビデンスが乏しく，1期的に吻合するか2期的に吻合するかは意見の分かれるところである[7]．本例では，腸管のviabilityが高いと判断し，1期的吻合を行った．しかし，手術時に遺残上腸間膜動脈の血流を確認しなかったこと，術後抗凝固療法を行わなかったことが，早期再燃につながったと考えられ，反省すべき点であった.

再燃時には，腹部血管造影にて確定診断した後，経カテーテル的血栓吸引療法を施行し，血栓を除去し，第1空腸動脈の再開通を認め，良好な結果をえた．その機序としては，初回の手術で上腸間膜動脈領域の大部分の腸管が切除されたが，上腸間膜動脈本幹に血栓形成がおこり残存空腸への虚血が起こったが，血栓吸引により虚血が解除されたと考えられた．経カテーテル的血栓吸引療法は，近年循環器領域で急速に普及しつつある手技で，血栓溶解療法と異なり出血の危険が少なく，物理的に血栓を吸引除去する優れた手技である[13)~15)]．合併症としては，末梢に血栓を押しやる可能性が考えられるが，何よりも閉塞している中枢側の血流を回復することが重要であり，まして今回は術後であり，それが重篤な問題を起こすとは考えられなかった．しかし，手技の習得に熟練を要する

ことが，これからの普及の課題であると考えられる．上腸間膜動脈血栓症に対し，経カテーテル的血栓吸引療法を施行した報告は，医学中央雑誌にて検索したところ，牧野らの5例しかなく[16)～20)]，本例は6例目であった(Table 1)．報告されている症例は，いずれも早期に診断され，手術を施行することなく軽快していた．病状が進行し腸管虚血をきたしていれば，速やかに手術を行わなければならないが，本手技は，今まで手術を施行しなければ行いえなかった物理的血栓除去を経カテーテル的に行いえる優れた手技である．その適応としては，腸管壊死を伴わない上腸間膜動脈血栓症であり，発症から5から10時間以内で腹膜刺激症状のないものに限られる．また，牧野らは血栓溶解不能例に対し本手技を用い軽快したと報告しており，血栓溶解不能例には特に有効と考えられた．

文　献

1) 田畑峯雄，渋谷　寛，大迫政彦ほか：急性上腸間膜動脈閉塞症37例の検討．日腹部救急医会誌 **21**：489―497, 2001
2) 桑原義之，片岡　誠，呉山康雄ほか：急性上腸間膜動脈閉塞症のCT所見についての検討．日臨外医会誌　**54**：1972―1976, 1993
3) 鈴木敏文：急性上腸間膜動脈閉塞症のCT診断．日本医放会誌　**56**：83―88, 1996
4) 井上善弘，七条祐治，衣袋健司ほか：急性上腸間膜動脈血栓症に対するウロキナーゼ動注療法の適応．臨放線　**31**：377―381, 1986
5) 山口敏雄：急性上腸間膜動脈閉塞症，静脈血栓症に対する経カテーテル的血栓溶解療法．手術 **50**：881―884, 1996
6) 井口雅史，西村元一，三輪晃一ほか：急性上腸間膜動脈閉塞症に対する診断・治療の問題点．日腹部救急医会誌　**19**：329―335, 1999
7) 藤井久男，畑　倫明，小山文一ほか：腸間膜動脈閉塞．外科　**65**：293―299, 2003
8) 鈴木敏文，河田　泰，高橋正喜ほか：上腸間膜動脈閉塞症の早期CT所見．臨放線　**36**：963―966, 1991
9) Batellier J, Kieny R：Superior mesenteric artery embolism；eighty-two cases. Ann Vasc Surg **4**：112―116, 1990
10) 宗岡克樹，白井良夫，高木健太郎ほか：急性上腸間膜動脈血栓症に対するウロキナーゼ動注療法―2症例の検討．日消外会誌　**34**：495―499, 2001
11) 茂木克彦，石飛幸三，関みな子ほか：急性上腸間膜動脈閉塞症―閉塞部位と臨床経過について―．日腹部救急医会誌　**16**：427―432, 1996
12) 進藤俊哉：救急対応が必要な血管疾患―急性腸管虚血の診断と治療．外科　**64**：1138―1143, 2002
13) 川野成夫，伊藤　浩，藤井謙司：急性心筋梗塞に対する新しい治療戦略：Rescue™PTシステムによる血栓吸引療法．循環器医　**10**：39―44, 2002
14) 倉林　学，加納　寛，大西隆行ほか：二枝領域の心筋梗塞に対して血栓吸引療法が有効であった2例．ICUとCCU　**7**：589―593, 2002
15) 篠崎雅人，小澤典行，大戸育男ほか：direct PTCA及びsalvaged PTCAが不成功に終わった急性心筋梗塞に対し，ウロキナーゼの冠動脈内投与後にRESCUETMカテーテルによる血栓吸引療法を施行した2症例．Jpn Intervent Cardiol　**3**：295―299, 2002
16) 牧野　仁，斎藤康晴，西山順博ほか：経カテーテル下塞栓吸引にて保存的治療し得た上腸間膜動脈塞栓症の1例．日消病会誌　**96**：49―53, 1999
17) 日浅　豪，岡山英樹，西村和久ほか：RESCUカテーテルTMによる血栓吸引療法が有効であった上腸間膜動脈塞栓症の1例．Circ J　**67**：858, 2003
18) Ogihara S, Yamamura S, Tomono H et al：Superior mesenteric arterial embolism : treatment by trans-catheter thrombo-aspiration. J Gastroenterol **38**：272―277, 2003
19) 松原剛一，野口法保，井隼孝司：血栓吸引カテーテル使用が有効であった上腸間膜動脈血栓塞栓症の一例．麻と蘇生　**37**：43, 2001
20) 八島　玲，山田康雄，高橋道規ほか：IVRにより血栓吸引除去し得た上腸間膜動脈血栓症の1例．日腹部救急医会誌　**23**：386, 2003

Per-catheteric Thrombus Aspiration was Successfully Performed for a Superior Mesenteric Artery Thrombosis Recurrence after the Operation

Tsuyoshi Koyama, Ryoji Kaizaki, Junya Morimoto and Yoshiki Aida*
Department of Surgery and Department of Internal Medicine*, Meijibashi Hospital

Superior mesenteric artery (SMA) thrombosis is difficult to correct without early diagnosis. A 65 year-old man with brain infarction, myocardial infarction, and diabetes mellitus was admitted for epigastralgia. Although blood laboratory tests revealed increased white blood cells and CRP, but no serious pain, so we could not diagnose his SMA thrombosis early. Enhanced CT revealed mesenteric artery occlusion. Surgery was done 44 hours after symptom onset. The small intestine was already infarcted. We resected most of the small intestine, leaving 50cm of the jejunum, and resected the right colon. Seven days after surgery he suffered right hypochondriac tenderness. Blood laboratory tests revealed increased white blood cells and CRP again. Abdominal angiography showed complete SMA occlusion. Continuous per-catheteric thrombus aspiration successfully got most of the thrombi. To the best of our knowledge, this is only the sixth case of SMA thrombosis treated with per-catheteric thrombus aspiration procedure in Japan.

Key words：superior mesenteric artery thrombosis, per-catheter, thrombus aspiration

〔Jpn J Gastroenterol Surg 38：684—689, 2005〕

Reprint requests：Tsuyoshi Koyama Department of Surgery, Meijibashi Hospital
1-358-3 Miyake-nishi, Matsubara city, 580-0045 JAPAN

Accepted：December 17, 2004

©2005 The Japanese Society of Gastroenterological Surgery Journal Web Site：http://www.jsgs.or.jp/journal/