日消外会誌　38（6）：690～695，2005年

症例報告

高CEA，CA19-9血症を伴った成熟型腸間膜奇形腫の1例

鶴岡市立荘内病院外科，同　小児外科*，同　病理科**，新潟大学大学院医歯学総合研究科消化器一般外科分野***

佐藤　友威　　三科　　武　　鈴木　　聡　　大滝　雅博*
宮澤　智徳　　坂本　　薫　　中野　雅人　　深瀬　真之**
松原　要一　　畠山　勝義***

成熟型腸間膜奇形腫の1例を経験した．症例は45歳の男性で，腹痛を主訴に来院し，腹部CT，超音波検査で右下腹部に境界明瞭な一部石灰化を有する嚢胞性病変を認めた．血清CEA，CA19-9はそれぞれ138ng/ml，53U/mlと高値で，悪性腫瘍も否定できなかった．開腹すると回盲部腸間膜に9×5cm大の嚢胞性腫瘍を認めた．被膜に覆われており浸潤傾向を認めなかったため，腸管を切除せず腫瘍切除術のみ施行した．術後の病理組織診で良性の成熟型奇形腫と診断された．血清CEA，CA19-9ともに術後2か月でほぼ正常化した．高CEA，CA19-9血症を伴う腸間膜奇形腫は，我々が検索した範囲では他に報告を認めなかった．腸間膜腫瘍の鑑別には奇形腫も念頭におく必要があり，腸間膜奇形腫の治療は腫瘍摘除で十分であることから，拡大手術を含めた過大な侵襲は避けるべきであると考えられた．

はじめに

奇形腫は，性腺，仙骨部，縦隔，後腹膜などに比較的高頻度に発生し，腸間膜の発生例は極めて少ない[1)2)]．奇形腫の多くは良性であるが，CEA，CA19-9などの血中腫瘍マーカーが高値の場合，悪性腫瘍の合併も考慮する必要がある[3)～5)]．今回，我々は高CEA,CA19-9血症を伴う，極めてまれな成熟型腸間膜奇形腫の1例を経験したので報告する．

症　例

患者：45歳，男性

現病歴：平成15年3月9日，軽度の腹痛を主訴に当院を受診した．腹部所見上右下腹部に硬い腫瘤を触知し，腹部超音波検査，腹部CTで回盲部に腫瘤を認めた．血中腫瘍マーカーであるCEA，CA19-9が高値であったため，悪性腫瘍の可能性を考慮した．

身体所見：右下腹部に圧痛のない，可動性に乏しい5cm大の硬い腫瘤を触知した．その他，異常所見を認めなかった．

入院時血液検査所見：CEA 138.0（正常値；＜5.0）ng/ml，CA19-9 53.0（正常値；＜37.0）U/mlと高値を示す以外，検血，生化学上異常を認めなかった．AFP 3.0（正常値；＜20.0）ng/mlであった（**Table 1**）．

腹部超音波検査所見：右下腹部に卵円形，境界明瞭な，一部にモザイク状の部位と高エコーの部位を有する嚢胞性病変を認めた（**Fig. 1**）．

腹部CT所見：右下腹部に7×4cm大の円形，境界明瞭で一部に石灰化を有する嚢胞性病変を認めた（**Fig. 2**）．

血管造影所見：上腸間膜動脈造影では，腫瘍血管や，腫瘍濃染像などの異常所見を認めなかった．

小腸造影X線検査所見：回盲部の圧排所見を認めるものの，粘膜面の不整は認めなかった．

以上の所見より，後腹膜または腸間膜原発の腫瘍が疑われた．鑑別診断として，嚢胞，重複腸管，粘液嚢胞腺腫，また，血清CEA，CA19-9が高値を示すことから粘液嚢胞腺癌などの悪性腫瘍も疑った．

手術所見：回盲部腸間膜で腹側に突出する，表

＜2004年12月17日受理＞別刷請求先：佐藤　友威
〒951-8510　新潟市旭町通1番町757　新潟大学大学院医歯学総合研究科消化器一般外科分野

Table 1 Laboratory data on admission

WBC	7,300 /mm^3	LDH	140 IU/l
RBC	414×10^4 /mm^3	ALP	247 IU/l
Hb	12.7 g/dl	TB	0.4 mg/dl
Ht	39.2 %	BUN	18 mg/dl
Plt	30×10^4 /mm^3	Cre	0.8 mg/dl
TP	7.5 g/dl	CEA	138 ng/ml
AST	22 IU/l	CA19-9	53 U/ml
ALT	23 IU/l	AFP	3 ng/ml

Fig. 1 Ultrasound examination revealed an oval, encapsulated heterogeneous mass with partially hyperechoic area in the right lower abdomen.

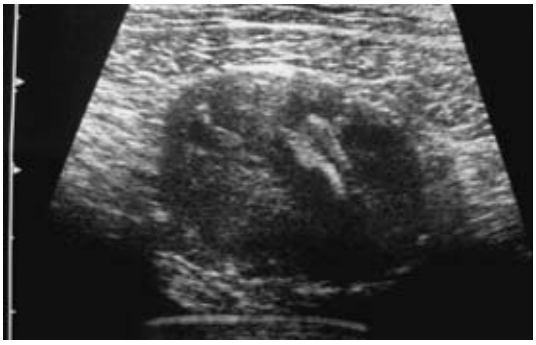

面平滑な9×5cm大の嚢胞性病変を認めた．腸管壁とは明らかに離れており，重複腸管は否定的であった．腫瘍は回盲部腸間膜とともに後腹膜から容易に授動され，回結腸動脈の末梢枝が腫瘍に流入していたことから，腸間膜腫瘍と診断した．手術は，まず腫瘍摘出術を行い，術中迅速組織診断で悪性所見がないことを確認できたので，腸管切除は併施しなかった．

病理組織所見：標本は9×4.5×3.5cm大で，重量100g，内部に灰白色粘液様物質を有する多房性の嚢胞性腫瘍であった（**Fig. 3**）．組織学的に，嚢胞壁の大部分は繊維性組織と平滑筋から構成されていた．ごく一部に繊毛を有する高円柱上皮，腺構造，軟骨などから構成される気管支様構造，ゴブレット細胞，パネート細胞を有するクリプトから構成される小腸粘膜様構造，扁平上皮化生などを認め，最終診断は成熟型奇形腫であった（**Fig. 4**）．酵素抗体法では，気管支腺様構造，小腸粘膜様構造の一部にCEAの陽性細胞を認め，繊毛のない高円柱上皮にCA19-9の陽性細胞を認めたが，悪性所見は認めなかった（**Fig. 5**）．

Fig. 2 Computed tomography（CT）revealed a 7×4×4cm round, encapsulated, hypodense mass with partial calcification in the right lower abdomen（arrow-head）.

術後経過：術後2か月目の血液検査では血清CEA 5.8ng/ml，CA19-9 3.0U/mlとほぼ正常化した．以後，1年5か月間再発なく外来経過観察中である．

考　察

奇形腫は3胚葉由来の組織から構成される腫瘍で，幼小児期の性腺，仙骨部，縦隔，後腹膜などに比較的高頻度に発生する[1)2)]．腸間膜を原発とする奇形腫は極めてまれである[1)2)]．Medline（PubMed）と1983年から2004年までの医学中央雑誌で検索した範囲では，日本語または英語での報告は（他国語での報告を他にいくつか認めるが）24例のみであり，本症例は極めてまれな1例であると考えられた．

自験例を含めた25例の腸間膜奇形腫を**Table 2**にまとめた．若年での発症が多く（中央値5歳：0～63歳），やや女性に多かった．疾患特異的な症状は認めなかった．腫瘍径は平均13.8cmで比較的大きかった．組織型では，悪性例や悪性の可能性のある未熟型は5例のみであり，類皮嚢腫を含めた成熟型奇形腫が20例と過半数が良性であった．

これら腸間膜奇形腫の中で血清CEAやCA19-9高値を伴った報告例は，我々が検索した範

Fig. 3　The specimen was 9×4.5×3.5cm in size and 100g in weight. On cut section, it contained several cavities filled with thick, grayish, mucus materials. Among the cavities, only a small lumen had epithelial part（arrows）.

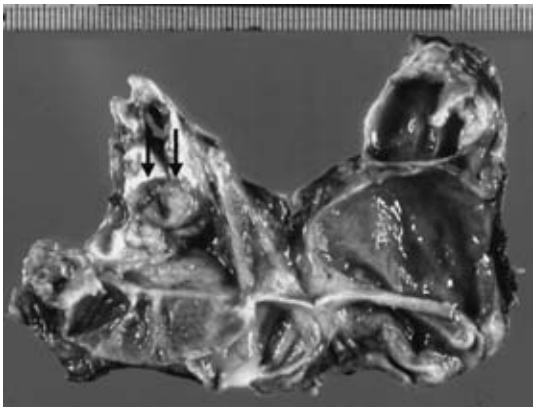

Fig. 4　Histopathological examination showed that：（a）ciliated epithelium, glands and cartilage, resembling bronchial tissue, and（b）a crypt with goblet cells and Paneth cells, resembling intestinal mucosa. a：H.E. staining ×50, b：H.E. staining ×100

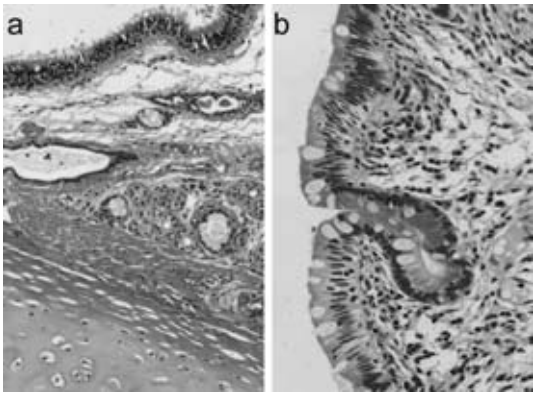

Fig. 5　Enzyme immunoassay revealed positive cells for CEA shown in the bronchial glands（a）and the intestinal mucosa（b）, and those for CA19－9 in the columnar epithelium without cilia（c）. a：CEA staining ×50, b：CEA staining ×50, c：CA19－9 staining ×50.

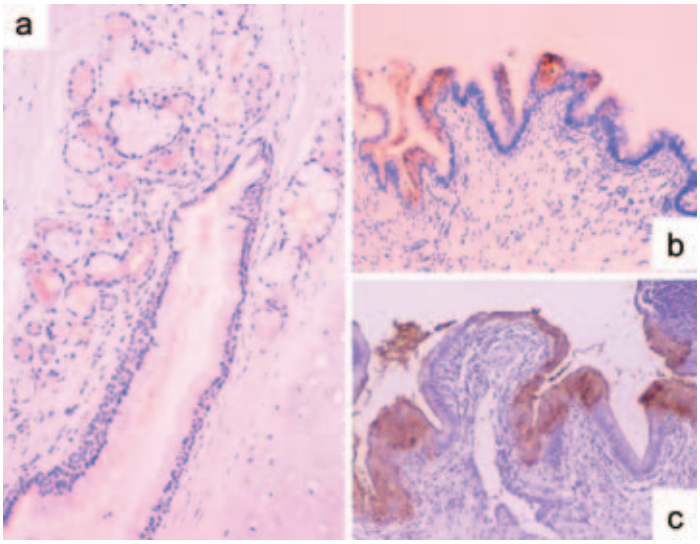

囲では認めなかった．本例では組織の CEA，CA 19-9 染色が陽性であったこと，また，腫瘍摘出後それら腫瘍マーカーの値が低下したことなどから，奇形腫自体が CEA，CA19-9 を産生していたと考えられる．血中腫瘍マーカーと奇形腫の悪性度の相関に関しては，AFP と未熟型（悪性）奇形腫の関係は報告されているが，その他の腫瘍マーカーとの相関はないとされている[6)~8)]. CEA は，正

Table 2 Reported cases of mesenteric teratoma

Author	Year	Age/Sex	Chief complaint	Preoperative diagnosis	Size (cm)	Histology	Operation	Prognosis
Penberthy	1937	2/F	Abd mass, pain, nausea	Abd tumor	7.5	Dermoid	TR	Alive
James	1944	24/M	Abd pain, fever, nausea	Dermoid cyst	9.5, 8.5*	Dermoid	TR	Alive
Milea	1959	26/F	Abd pain, nausea	Ovarian tumor	14	Dermoid	TR	Alive
Nomura	1963	63/M	Abd mass	Abd tumor	ns	ns	BR	Alive
Nagashima	1977	3/F	Abd mass	Ovarian teratoma	19	Mature	TR	Alive
Chattopadhyaya	1978	45/F	Abd mass	Mesenteric cyst	15	Dermoid	TR	Alive
Aderoju	1980	18/M	Abd pain, distension	Hepatocellular carcinoma	45	Dermoid	Massive BR	Died #
Buonanno	1984	13/M	Dyspnea, abd pain	Abd tumor	17	Dermoid	TR	Alive
Sharma	1986	60/F	Abd mass, pain	Abd tumor	10	Dermoid	BR	ns
Prieto	1989	5/F	Abd mass	Abd tumor	10	Mature	TR	Alive
Naik	1993	10/F	Pain, fever, vomiting	Bowel obstruction	10	Mature	BR	ns
Mizuno	1993	11m/M	Vomiting	Retroperitoneal teratoma	6	Mature	TR	Alive
Chiba	1995	8m/F	Abd mass	Abd tumor	5.5	Mature	TR	ns
Marcolongo	1997	0/M	Abd mass	Mesenteric teratoma	6	Immature	TR	Alive
Aoki	1999	4m/F	Abd mass	Malignant teratoma	ns	Immature	TR	Alive
Endo	2000	1m/M	Abd mass, moaning	Retroperitoneal teratoma	15	Immature	TR	Alive
Zukeran	2000	3m/F	Abd distension,	Mesenteric teratoma	13	Immature	TR	Alive
Torreggiani	2001	28/F	Pain, nausea, vomiting	Caecal volvulus, abd tumor	6.5	Dermoid	BR	Alive
Ratan	2002	2/M	Abd mass, vomiting	Bowel obstruction	18	Mature	TR	Alive
De	2002	16/F	Abd mass, pain	Mesenteric teratoma	25	Mature	TR	ns
Hebiguchi	2003	5/F	Abd pain	Mesenteric teratoma	13	Malignant	TR	Alive
Al-Arfaj	2003	5m/F	Abd distension	Abd tumor	16	Mature	TR	Alive
		4m/M	Vomiting, constipation	Abd tumor	10	Mature	TR	Alive
Kizaki	2004	0/M	Abd distension	Mesenteric teratoma	15	Mature	TR	Died**
Present case	2004	45/M	Abd pain	Mesenteric tumor	9	Mature	TR	Alive

ns ; not stated, * ; Double tumors, # ; Died of short bowel syndrome, ** ; Died of operative complication, TR ; tumor resection, BR ; bowel resection

常の小腸粘膜[9]や過形成を伴う気管支粘膜[10]などにも存在し，CA19-9は胆管上皮，気管支腺などの正常組織や[11]，単純性肝嚢胞などの嚢胞性疾患の壁にも存在する[12]．したがって，成熟型奇形腫におけるこれら腫瘍マーカーの上昇は，奇形腫を構成する細胞や奇形腫内に含まれる組織の種類によって規定されると考えられる．本症例では，気管支腺や小腸粘膜の細胞にCEAが，高円柱上皮にCA19-9が染色された．これら腫瘍マーカーが，組織の増殖と腫瘍の増大に伴い直接血中に移行した，もしくは嚢胞内に分泌されてから血中に逸脱したものと考えられる．

しかし，血中腫瘍マーカーと奇形腫の悪性度に関して，成熟型奇形腫内の成分の悪性転化に伴って，CEA，CA19-9，SCCなどが上昇した症例も報告されている[3)~5)]．成熟型奇形腫の悪性転化の頻度は約2%とまれであるが[4)13)]，注意が必要である．悪性転化のなかでは，嚢胞壁を構成する扁平上皮からの扁平上皮癌が最も多いといわれている[4)13)14)]．

一般に奇形腫の診断にはCT，超音波検査などの画像診断が有用である．一部石灰化や脂肪成分を含み，内部は不均一で嚢胞性部分と充実性部分が混在する境界明瞭な腫瘤であれば奇形腫の診断は可能である[15]．しかしながら，本症例では，腸間膜奇形腫の頻度が非常に低いことからくる認識不足のため，術前診断はできなかった．CT，超音波検査などの画像診断を用いていない10症例では，腸間膜奇形腫と術前診断できた症例は認めなかった．CTまたは超音波検査を用いた15例でも腸間膜奇形腫と術前診断された症例は5例のみであった．

治療は手術が原則であり，悪性であっても完全摘除できれば予後良好である．ほとんどの症例で腫瘍摘出術のみが施行されており，腸切除がなされている症例は5例にすぎなかった．本症例では，術前の腫瘍マーカーの値から悪性腫瘍を疑ったが，術中迅速組織診断で悪性所見がないことを確認し，腫瘍切除術のみを施行した．腸間膜腫瘍の鑑別には奇形腫も念頭におくことが必要であり，腸間膜奇形腫の治療は腫瘍の完全切除で十分であることから，拡大手術を含めた過大な侵襲は避けるべきである．

なお，本論文の要旨は第65回日本臨床外科学会総会（2003年11月，福岡）にて発表した．

文　献

1) 池田恵一：小児の悪性固形腫瘍―奇形腫群腫瘍．小児診療　**43**：2333―2339, 1980
2) Tapper D, Sawin R：Teratomas and other germ cell tumours. Edited by O'Neill JA, Rowe MI, Grosfeld JL et al. Pediatric surgery. Fifth edition. Mosby, London, 1998, p447―459
3) 三崎三郎，北　陸平，宮本新太郎：成人にみられた後腹膜悪性奇形腫の1例．臨外　**38**：1089―1093, 1983
4) Hirai K, Ishiko O, Itoh F et al：Clinical evaluation of mature teratomas containing malignant elements. Oncol Rep **7**：655―657, 2000
5) Sumi T, Ishiko O, Maeda K et al：Adenocarcinoma arising from respiratory ciliated epithelium in mature ovarian cystic teratoma. Arch Gynecol Obstet **267**：107―109, 2002
6) Talerman A, van der Pompe WB, Haije WG et al：Alpha-foetoprotein and carcinoembryonic antigen in germ cell neoplasms. Br J Cancer **35**：288―291, 1977
7) 南　寛行，糸柳則昭，窪田芙佐雄ほか：血中CA19-9が高値を示した縦隔成熟型奇形腫の1例．日胸外医会誌　**42**：131―135, 1994
8) 岩井尊司，柳沢伸嘉，菅谷　仁ほか：CEA産生性成熟型後腹膜奇形腫の1症例．日消病会誌　**93**：491―495, 1996
9) Ahnen DJ, Kanane PK, Brown WR：Ultrastructural localization of carcinoembryonic antigen in normal intestine and colon cancer. Abnormal distribution of CEA on the surfaces of colon cancer cells. Cancer **49**：2077―2090, 1982
10) Niimi T, Imaizumi M, Abe T et al：Immunohistochemical characteristics of proliferative and metaplastic lesions in bronchial mucosa. Am J Clin Pathol **88**：545―551, 1987
11) Atkinson BF, Ernst CS, Herlyn M et al：Gastrointestinal cancer-associated antigen in immunoperoxidase assay. Cancer Res **42**：4820―4823, 1983
12) Iwase K, Takenaka H, Oshima S et al：Determination of tumor marker levels in cystic fluid of benign liver cysts. Dig Dis Sci **37**：1648―1654, 1992
13) Krumerman MS, Chung A：Squamous carcinoma arising in benign cystic teratoma of the ovary. Cancer **39**：1237―1242, 1977
14) Climie ARW, Heath LP：Malignant degeneration of benign cystic teratomas of the ovary. Cancer **22**：824―832, 1968

15）瑞慶覧裕子，大城康二，長田　修ほか：腸間膜奇　形腫の一例．画像診断　20：702―705, 2000

Mature Teratoma of the Mesentery with High Serum Carcino-Embryonic Antigen and Carbohydrate Antigen 19-9：A Case Report

Tomoi Sato, Takeshi Mishina, Satoshi Suzuki, Masahiro Ohtaki*,
Tomonori Miyazawa, Kaoru Sakamoto, Masato Nakano, Masayuki Fukase**,
Yo-ichi Matsubara and Katsuyoshi Hatakeyama***
Department of Surgery, Department of Pediatric Surgery* and Department of Pathology**,
Tsuruoka Municipal Shonai Hospital
Division of Digestive and General Surgery, Niigata University Graduate School
of Medical and Dental Sciences***

Extragonadal teratoma originating from the mesentery is extremely rare. A 45-year-old man was found in computed tomography and ultrasonography to have a round, well-encapsulated cystic mass with partial calcification in the right abdomen. Serum CEA was 138ng/ml and serum CA19-9 53U/ml, suggesting potential malignancy. At laparotomy, the 9×5cm tumor was located in the mesentery of the ileocecal region. Because it was well encapsulated, we excised the tumor without bowel resection. The histopathological diagnosis of benign mature mesenteric teratoma was made postoperatively. Serum CEA and CA19-9 normalized within 2 months of surgery. This is, to our knowledge, the first reported case of mesenteric teratoma with high serum CEA and CA19-9. To diagnose mesenteric tumors, benign mesenteric teratoma should be considered. Because tumor resection is appropriate surgical management for mesenteric teratoma, bowel resection should be avoided to minimize surgical stress.

Key words：teratoma, mesentery, CEA

〔Jpn J Gastroenterol Surg 38：690―695, 2005〕

Reprint requests：Tomoi Sato Division of Digestive and General Surgery, Niigata University Graduate School of Medical and Dental Sciences
1-757 Asahimachi, Niigata, 951-8510 JAPAN

Accepted：December 17, 2004

©2005 The Japanese Society of Gastroenterological Surgery　Journal Web Site：http://www.jsgs.or.jp/journal/