日消外会誌　38（6）：696～700，2005年

症例報告

CT colonographyにて術前に診断した両側Morgagni孔ヘルニアの1例

滋賀医科大学乳腺・一般外科
川崎　誠康　　阿部　　元　　藤野　和典
花澤　一芳　　谷　　徹

横隔膜ヘルニアの中で最もまれで，かつ術前に両側性と確診したMorgagni孔ヘルニアの1例を経験した．症例は60歳の女性で，呼吸苦を主訴に受診した．胸部X線で右下肺野に腸ガス像を認め，横行結腸の右胸郭内への脱出と診断した．経肛門的にairを注入し結腸を強調して撮影するCT colonographyにて冠状断画像を得た結果，横行結腸が2回ループを描き左右の胸腔内にそれぞれ陥入している像を認め，両側性であることが判明した．手術は経腹的に施行．術前診断どおり横行結腸を内容とする両側性のもので，ヘルニア門を横隔膜縫縮とメッシュの縫着にて修復した．本疾患は通常右側胸腔へ結腸・大網などが脱出するものだが，両側例の報告も3.9%ある．経胸法では両側例に対応できず術前の評価は重要である．CT colonographyは結腸を内容としたMorgagni孔ヘルニアの術前検索に簡便でかつ大変有用であった．

はじめに

Morgagni孔ヘルニアは全横隔膜ヘルニアの2～3%と最も頻度が少ない疾患である．今回筆者らはさらにまれな両側例を経験し，また術前に他の検査法では不確定であった両側性である事実をCT colonographyにて簡潔明瞭に確認でき，有用であったので報告する．

症　例

患者：60歳，女性

主訴：呼吸苦

既往歴：30歳時　虫垂炎手術

家族歴：特記すべきことなし．

現病歴：平成15年2月より労作時に上記症状を認め出した．近医で撮影された胸部X線にて右下肺野に結腸ガス像を確認され横隔膜ヘルニアを疑われていたが，症状が軽快したため，経過観察されていた．平成16年3月より安静時にも呼吸苦を呈するようになり，精査・加療目的で同年4月に当科紹介となった．

＜2005年1月26日受理＞別刷請求先：川崎　誠康
〒520-2192　大津市瀬田月輪町　滋賀医科大学医学部外科学講座

入院時現症：身長163cm，体重61kg，血圧134/74mmHg，脈拍73回/分，発熱，貧血，黄疸，嘔気，胸焼けは認めなかった．右前胸部の圧迫感，背部痛および仰臥時と労作時の呼吸苦を訴えた．

入院時検査所見：末梢血液検査，一般生化学検査では異常所見は認めなかった．

入院時胸部単純X線写真：右下肺野に突出する腫瘤影を認め，その中に結腸ガスと思われる腸管ガス像を認めた（**Fig. 1**）．

消化管造影所見：経口でバリウムを投与し，時間を追って撮影した．横行結腸の右胸腔内への脱出が確認された．同時に左の胸腔の方向へも結腸は挙上していたが，下行結腸への流れは不明瞭で，両側性の確診はつかなかった（**Fig. 2**）．

胸腹部CT　所見：右胸腔内前下方に拡張した腸管ガスと脂肪を認め，心臓前面にも連続していた（**Fig. 3**）．

CT colonography所見：CT室にて経肛門的に注腸検査時に使用するチューブを挿入し，airを約1.5リットル注入した上でCTを施行した．冠状断にて横行結腸が右胸腔内に突出し一度腹腔に戻った後，もう一度ループを描いて左胸腔に突出して

Fig. 1　Chest X-ray showed a tumor shadow including intestinal gasses in the right lower lung field.

Fig. 2　GI series suggested that transverse colon incarcerated to the right thoracic cavity.

いる像が明確になり，両側性と確診された（**Fig. 4**）．

以上の画像診断により，横行結腸を内容とした両側 Morgagni 孔ヘルニアと診断した．2004 年 4 月下旬，全身麻酔下に手術を施行した．

手術所見：両側肋弓下切開に上腹部正中切開を加えて開腹したところ，まず肝左葉前面に横行結腸が挙上しており，胸骨右後部の裂孔より右胸腔

Fig. 3　Chest CT showed the colon gas shadow in the right thoracic cavity.

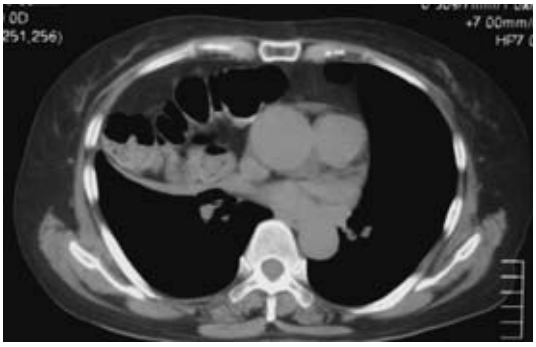

Fig. 4　Coronal plane of CT colonography showed tract of transverse colon obviously and indicated bilateral diaphragmatic hernia.

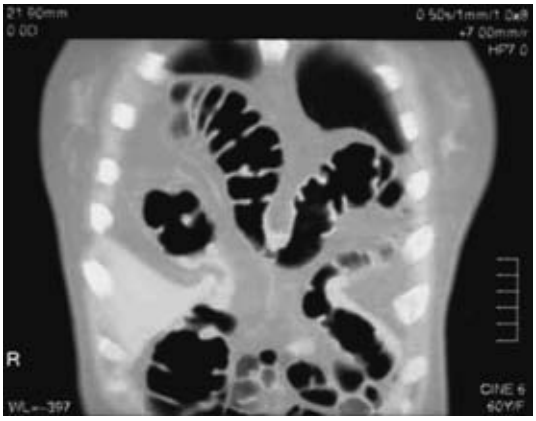

内に脱出していることを確認した（**Fig. 5**）．多少牽引力を要したが順次腹腔内へ還納した．右側を解除後再び腹腔を観察したところ，横行結腸は再度ループを描いて胃前面を上行し，胸骨左後部の裂孔より左胸腔内に脱出していることを確認した．左側のヘルニアに関しては，結腸漿膜が一部ヘルニア門レベルで腹膜に癒着しており，これを剥離後右側と同様に引き出した．ヘルニア門はそれぞれ右が 4×3cm，左が 3×2cm の楕円形であった（**Fig. 6**）．ヘルニア嚢はいずれも肺との癒着なく反転した後切除し，両側ヘルニア門を横隔膜筋膜と肋骨骨膜を 2-0 PDS 糸にて結節縫合し

Fig. 5　Transverse colon incarcerated to right thoracic cavity through foramen of Morgagni.

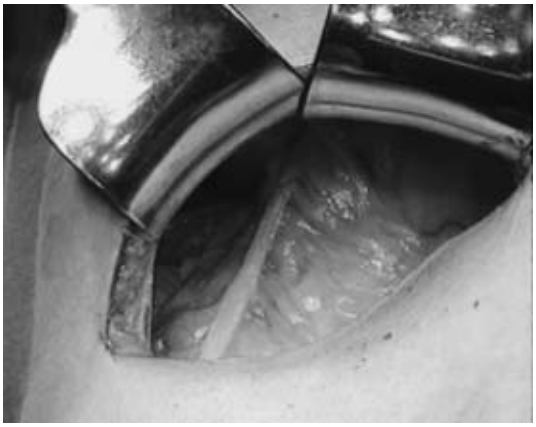

Fig. 6　Picture shows bilateral hernia orifices. The right one was 4×3 cm in size and the left was 3×2 cm.

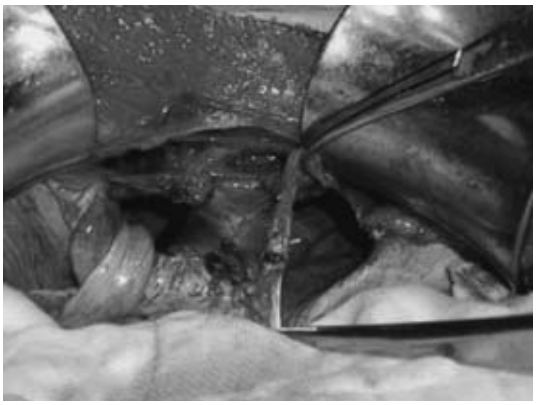

てそれぞれ閉鎖した．最後にバードコンポジックスメッシュ®を10×15cmに加工して両側縫合部を一括して被覆した(**Fig. 7**)．手術時間は3時間，出血は155mlであった．

術後経過：術後は順調に経過し，3日目より食事を再開した．肺の膨張は良好で呼吸苦等の症状は消失し，呼吸機能検査においても術前と比較して%肺活量が85.6%から100.2%へ，1秒率が76.5%から86%へとそれぞれ改善した．特に合併症は認めず2週間で退院し，術後3か月現在再発なく外来通院中である．

Fig. 7　The hilums of hernia were patched by a piece of mesh sheet.

考　察

Morgagni孔ヘルニアは1769年にMorgagniが剖検による横隔膜前部の欠損を初めて報告したことに由来するもので，横隔膜の胸骨付着部と肋骨付着部の間に存在する生理的に筋層の乏しい抵抗脆弱部である通常右側の胸肋三角をヘルニア門とする横隔膜ヘルニアの一種である[1]．

本症は全横隔膜ヘルニアの2〜3%と比較的まれな疾患で，さらに両側例はそのうちの3.9%と報告されている[2]．小児（10歳以下）と中高年（50歳以上）に好発し，小児の場合のほとんどは先天的因子により男児に多く，中高年の場合は肥満による腹圧の上昇，出産・加齢による腹壁・横隔膜の脆弱化など後天的因子の関与が考えられ女性に多いとされている[3]．本ヘルニアは81%が有嚢で，ヘルニア内容としては大網(50〜60%)，横行結腸(40〜50%)，肝臓，小腸，胃の順に多い[1]．

臨床症状としては成人では腹痛・嘔気・嘔吐などの消化器症状や咳嗽・呼吸困難などの呼吸器症状を呈するとされるが，無症状あるいは軽症のことが多く，検診で偶然発見されることも多い[4]．

診断はヘルニア内容が消化管の場合は，胸部単純写真にて右心横隔膜角腫瘤影や胸腔内の腸管ガスを認めることが多く，比較的容易である．内容が大網や肝臓の場合は他疾患，特に縦郭腫瘍との鑑別が必要で，CT・MRIや血管造影が有用との

報告が多い[5]．本症例では右胸腔へのヘルニアに関しては容易に診断がついたが，左側は胸部単純X線写真では心陰影と重なり明らかではなかった．また通常のCTでは心臓前面に腸管像を認めるものの，腸管の連続性の詳細が判定できず，当初右側のヘルニアが縦郭へ圧出して左側へ寄ってきているものと推定していた．両側例が存在することを念頭におき，結腸の走行を確認するうえで最も簡便な検索法としてCT colonographyを施行した．造影不要で患者の苦痛もなく，所要時間は約15分であった．本検査法は画像処理にて3次元像や仮想内視鏡像を表現することができるが[6]，今回は冠状断を得るだけで結腸の走行が明瞭に示され，ヘルニア門が両側に存在し，両側胸腔内に脱出していることを確認出来た．3.9%の頻度でみられる本疾患の両側例のうちCT colonographyが有用であった報告は今までにないが，CT colonography自体が注腸検査に代わるものとして期待されており，今後はまず試すべき検索法になるであろうと思われる．

本症は無症状でも自然治癒の可能性はほとんど無く，全例手術の適応があるとされる．原則としてヘルニア内容を還納し，ヘルニア嚢を反転切除後ヘルニア門を閉鎖する．到達経路として経腹法（腹腔鏡も含めて），経胸法，経胸腹法，胸骨縦切開法などがあり，それぞれ利点・欠点が指摘されており意見が分かれるところとなっている[7)~9)]．いずれにしても個々の症例に最適な方法を考慮し選択するべきであり，この点でも術前に正確に評価しておく意義は高いと考えられる．今回は両側例ゆえ経腹法を選択したが，CT colonographyによるCT診断がなければ経胸法も考慮していたところであった．ただ皮膚切開に関しては両側季肋下横切開を選択したが，両側例であれ必ずしもこれは必要ではなく，上腹部正中切開で十分対応できる印象であった．

ヘルニア孔の閉鎖に関しては他の横隔膜ヘルニアと比較して欠損孔が小さく，単純縫合閉鎖が可能な例が多いとされている[10]．本症例も1次的縫合が可能であったが，横隔膜の脆弱性を憂慮して万全を期す意味で縫合部をメッシュにて被覆した．縫合に加えてヘルニア門を二重に閉鎖したことによる安心感があり，メッシュの併用は有用であると思われた．

文　献

1) 森　克昭，米川　甫，千葉斉一ほか：開腹手術を契機に症状が発現したMorgagni孔ヘルニアの1例．日消外会誌　**35**：1754—1758, 2002
2) 河野美幸，福本泰規，増山宏明ほか：ヘルニア嚢切除による腹腔鏡下修復術を行った両側Morgagni孔ヘルニアの1例．日小児外会誌　**39**：981—987, 2003
3) 平良勝己，比嘉　昇，比嘉淳子ほか：術前に診断しえたMorgagni孔ヘルニアの1例．日臨外会誌　**60**：3143—3147, 1999
4) Kurkcuoglu IC, Eroglu A, Karaoglanoglu N et al：Diagnosis and surgical treatment of morgagni hernia：Report of three cases. Surg Today **33**：525—528, 2003
5) 森　和弘，安田雅美，天谷公司ほか：3D-CTが診断に有効であった成人横行結腸嵌頓Morgagni孔ヘルニアの1例．臨外　**58**：255—258, 2003
6) 小倉敏裕，小泉浩一，高津一朗ほか：CT colonography-CTを用いた大腸検査の実際．日放線技会誌　**57**：411—417, 2001
7) 福井貴巳，横尾直樹，東　久弥ほか：異なる臨床症状を呈したMorgagni孔ヘルニア2例の検討．日外科系連会誌　**24**：629—633, 1999
8) 尾崎良智，佐藤寿彦，岩切章太郎ほか：開胸下に横隔膜修復術を施行したMorgagni孔ヘルニアの1例．日胸外会誌　**58**：874—877, 1999
9) 山口祐二，田平洋一，森　　毅ほか：食道裂孔ヘルニアを合併したMorgagni孔ヘルニアの1例．日臨外会誌　**60**：689—692, 1999
10) 山吉隆友，太田勇司，佐々木伸文ほか：肝内結石症を合併したMorgagni孔ヘルニアの1例．日臨外会誌　**60**：394—398, 1999

A Case of Bilateral Morgagni's Hernia Diagnosed Preoperatively Through CT Colonography

Masayasu Kawasaki, Hajime Abe, Kazunori Fujino,
Kazuyoshi Hanasawa and Tohru Tani
Division of General Surgery, Shiga University of Medical Science

We report a very rare case of bilateral Morgagni's hernia preoperatively diagnosed in CT colonography. A 60-year-old woman with dyspnea was found. Chest X-ray to have a tumor shadow with intestinal gas in only the right lower lung field, so we first suspected right diaphragmatic hernia containing the transverse colon. The coronal plane of CT colonography, however, clearly showed the tract of the transverse unnaturally ascending and incarcerated in each bilateral thoracic cavity. Following this, we confirmed bilateral diaphragmatic hernia. We operated abdominally, finding that the transverse colon was incarcerated in the bilateral foramen of Morgagni as preoperatively diagnosed. After reducing the colon, we resected hernia sacs, closed the orifices by direct sutures of the diaphragm, and patched them using mesh sheet. In Morgagni's hernia, the omentum or colon usually herniates to the right thoracic cavity. Bilateral occurrence has been reported in 3.9% of cases. Selecting an appropriate surgical approach requires precise preoperative assessment. We found CT colonography to be easy and effective in diagnosing Morgagni's hernia involving the colon.

Key words：diaphragmatic hernia, bilateral Morgagni's hernia, CT colonography

〔Jpn J Gastroenterol Surg 38：696—700, 2005〕

Reprint requests：Masayasu Kawasaki　Division of General Surgery, Shiga University of Medical Science
Seta Tsukinowacho, Otsu, 520-2192 JAPAN

Accepted：January 26, 2005

©2005 The Japanese Society of Gastroenterological Surgery　Journal Web Site：http://www.jsgs.or.jp/journal/