日消外会誌　38（6）：701～705，2005年

症例報告

CTにて術前診断しえた大腿ヘルニア内壊疽性虫垂炎の1例

綾部市立病院外科，舞鶴医療センター外科*

大迫　智　臼井　智彦*　西田　智樹*　城野　晃一*

症例は90歳の女性で，右鼠径部腫瘤と局所の炎症症状にて当科に紹介された．初診時，右鼠径部に6cm大の弾性軟の腫瘤を認め，右鼠径部から大腿内側の皮膚に発赤を認めた．骨盤部造影CTにて，右大腿ヘルニア嚢内に盲端に終わる腸管を認め，その周囲に膿瘍形成が疑われたため，大腿ヘルニア内壊疽性虫垂炎と診断し，手術を施行した．鼠径部からアプローチし，ヘルニア嚢内の膿瘍をドレナージした後，同一術野で虫垂切除術とMcVay法による大腿ヘルニア根治術を行った．術後，創感染を合併したが保存的に治癒した．ヘルニア内虫垂炎はまれな病態であり，ヘルニア門での虫垂の締め付けにより虫垂炎が発症する．症状としては炎症がヘルニア内に限局することにより古典的な虫垂炎の身体所見が出ず，鼠径部腫瘤・腫脹と皮膚症状が前面に出るため，診断が困難である．正確な術前診断にはCTでの画像診断が有用である．治療は，全身状態が悪化する前に速やかに外科的治療を行うことが望ましい．

はじめに

今回，我々はCTにて術前診断しえた大腿ヘルニア内壊疽性虫垂炎の1例を経験したので，ヘルニア内虫垂炎についての文献的考察をふまえて報告する．

症　例

患者：90歳，女性

主訴：右鼠径部腫瘤

家族歴：特記すべきことなし．

既往歴：出産2回（経膣分娩），左大腿骨頸部骨折，白内障，腰椎圧迫骨折，狭心症，高血圧症，慢性気管支炎

現病歴：痴呆にて施設入所中の患者．2003年11月1日に右鼠径部に3cm大の腫瘤を認めるも，経過観察されていた．その腫瘤は徐々に増大傾向を認め，皮膚の発赤・熱感・疼痛を伴ってきたため，11月7日に当科紹介受診となる．

初診時身体所見：体温38.0℃，血圧135/78 mmHg，脈拍105/min，骨粗鬆症による強度の円背を認めた．腹部は平坦・軟で，腸雑音の亢進は認めなかった．McBurney点やLanz点に圧痛は認めなかった．右鼠径部に6cm大，弾性軟の腫瘤を認め，また右鼠径部から右大腿内側の皮膚に発赤を認めた（**Fig. 1**）．受診当日も食事摂取や便通は良好であった．

初診時検査所見：白血球11,600/mm^3（好中球80％），CRP 10.95mg/dlと炎症反応の上昇を認めるも，その他は特記すべき所見は認めなかった（**Table 1**）．

腹部単純X線像（立位）：中等量の小腸ガスを認めるも，鏡面像や腹腔内遊離ガスは認めなかった（**Fig. 2**）．

骨盤部造影CT像：右大腿動静脈内側，恥骨筋前面に腫瘤を認め，右大腿ヘルニアと診断した．さらに，multi-planar reconstruction（MPR）法により，その内容物は盲腸から連続する壁肥厚を認める管腔状構造物で，腫瘤内で盲端に終わっており，虫垂を第1に考えた．虫垂周囲に不均一に造影されるfluid collectionとその周囲の皮下脂肪織の濃度上昇と構築の乱れを認めたため，虫垂周囲膿瘍と考えられた（**Fig. 3**）．以上より，右大腿ヘルニア嵌頓，嵌頓内容は壊疽性虫垂，さらに虫垂周囲膿瘍を合併していると診断した．

＜2004年12月17日受理＞別刷請求先：大迫　智
〒623-0011　綾部市青野町大塚20―1　綾部市立病院外科

Fig. 1　Physical examination revealed right groin pain and swelling (arrowhead). The overlying skin was red and edematous, with extension into the right inguinal region and medial thigh (arrows).

Fig. 2　Abdominal plain X-ray film showed neither niveau formation nor abnormal intestinal gases.

Table 1　Laboratory data on admission

WBC	11,600 /mm^3	γGT	20 IU/*l*
Neut	87 %	Ch-E	210 IU/*l*
Hb	9.1 g/dl	B-AMY	171 IU/*l*
Ht	26.9 %	Na	130 mEq/*l*
PLT	285,000 /mm^3	K	3.7 mEq/*l*
TP	6.5 g/dl	Cl	87 mEq/*l*
Alb	3.6 g/dl	BUN	21 mEq/*l*
T-Bil	0.6 mg/dl	Cr	0.9 mEq/*l*
AST	11 IU/*l*	T-Cho	153 mg/dl
ALT	7 IU/*l*	BS	113 mg/dl
LDH	140 IU/*l*	CRP	10.95 mg/dl

Fig. 3　Pelvic computed tomography showed a tubular structure terminating as a blind wedge in the right groin, pre-pubic and medial to the external femoral vessels (arrow).

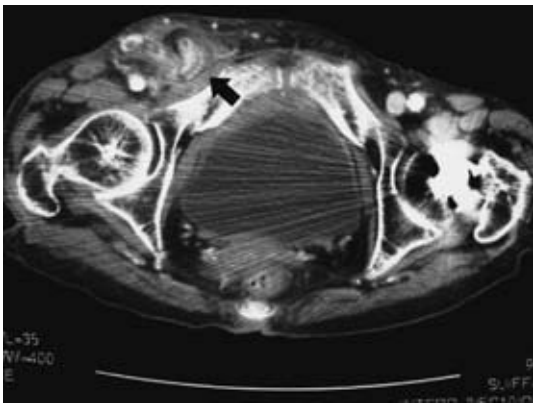

手術所見：全身麻酔下に鼠径法にてアプローチした．右鼠径靭帯に平行に腫瘤よりやや頭側にて切開し，ヘルニア嚢に達した．ヘルニア嚢を切開すると，悪臭を伴った膿汁の流出を認めた．膿汁を吸引し，ヘルニア内容を検索すると，術前の診断通り壊疽性虫垂を認め，穿孔していた．腹腔内への炎症の波及は認めなかった．同一視野で，まず順行性に虫垂を切除した．続いて，McVay 法にてヘルニア門を修復した．十分洗浄した後，ドレーンは留置せず，手術を終えた．

切除標本肉眼所見：虫垂中央にヘルニア門での締め付けによると思われる赤褐色の挫滅部位を認

Fig. 4 Macroscopic findings of the resected appendix showed the appendix was strangulated at the femoral hernia orifice (arrows). The mucosa of appendix was edematous and mesoappendix was ischemic.

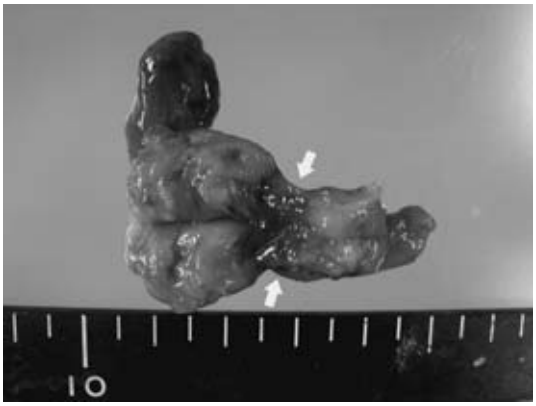

めた．それより末梢側の虫垂壁の肥厚を認めた．炎症の首座は虫垂間膜であり，黒色に壊疽性変化を呈していた（**Fig. 4**）．

術後経過：創感染を合併するも，保存的治療にて軽快し，術後25日目に退院となった．退院後，現在までヘルニア再発を認めていない．

考　察

ヘルニア内容が虫垂であった症例は鼠径ヘルニアで0.97%（1,232例中12例，さらにそのうち虫垂炎になっていたのは1例のみの0.08%），大腿ヘルニアで0.49%（610例中3例，さらにそのうち虫垂炎になっていたのは1例のみの0.16%）とされる[1]．また，虫垂炎全体に占めるヘルニア内虫垂炎の割合は0.13%とされる[2]．

虫垂がヘルニア嚢内に入り込む危険因子としては，虫垂が長く虫垂間膜の発達が良好[3]，移動盲腸[4~6]，骨盤内に達する巨大盲腸[7]，中腸の回転の程度[4]，内臓下垂[1)6)]が指摘されている．

鼠径ヘルニアよりも大腿ヘルニアにおいてヘルニア内容が虫垂である頻度が少ない理由として，ヘルニア門が内鼠径輪よりも大腿ヘルニア孔の方が解剖学的に尾側にあり，ヘルニア門も狭いためと考える．

ヘルニア内虫垂炎の発症機序としては，通常の虫垂炎の発症機序である糞石やリンパ節腫脹などによる管腔内からの虫垂内腔の閉塞とは別の機序が考えられる[4)8)]．まず，ヘルニア門から虫垂がヘルニア嚢内に入り込み，ヘルニア嚢と虫垂との癒着が起こる[9]．そこで，ヘルニア門での締め付けにより次の2種類の発症機序により虫垂炎を発症すると考えられる．一つは，管腔外からの圧迫による虫垂内腔の閉塞により粘膜側から虫垂炎を発症する．もう一つは，虚血による梗塞性変化により漿膜側から虫垂炎を発症する．しかし，これらの厳密な区別は困難とされる[10]．中には糞石のあった症例も報告されているが，ヘルニア内虫垂炎の発症機序としてはヘルニア門での締め付けによるとされている[11]．本症例では，切除標本肉眼所見より虚血による梗塞性変化が病態の主体と考えられた．

ヘルニア内虫垂炎は，右側の有痛性の鼠径部腫瘤・腫脹などヘルニア嵌頓の症状で発症することが多い．炎症が進行し，虫垂穿孔により虫垂周囲膿瘍を形成してもヘルニア門での締め付けにより腹腔内への炎症の波及が妨げられ，腹膜炎症状に乏しく，古典的な虫垂炎の身体所見は隠される[8)12)~14)]．さらに，進行すると，腹腔内よりむしろ鼠径部から大腿部への皮下軟部組織・皮膚へ炎症が波及する[14]．壊死性筋膜炎を呈した症例[15]や陰嚢部膿瘍[16]も報告されている．

以上より，ヘルニア内虫垂炎の特徴としては，腹腔内での炎症に起因する腹痛よりもむしろ皮膚・軟部組織への炎症による症状が前面に出るため虫垂炎としての診断が困難になる．本症例でも，受診の契機となったのは右鼠径部腫瘤と皮膚の発赤であり，腹痛もなく食事摂取・便通も良好であった．全身症状に乏しいため，発症から7日たった時点で当科紹介となった．

ヘルニア内虫垂炎を術前診断しえた症例は過去に数例あり，本症例と同様に骨盤部造影CTにて診断されていた[4)11)17)]．

一般的な急性虫垂炎のCT診断は盲腸を同定し，その後内側から連続する管腔状構造物の腫大と周囲の脂肪織の乱れとされる[4)7)]．それに加え，ヘルニア内虫垂炎の場合は盲腸が低位であること

も特徴とされる[4]．さらに，ヘルニア嚢内に高吸収域の糞石があれば，診断は容易である[11]．本症例でも，ヘルニア嚢内に上記の虫垂炎の画像所見があり，診断に結びつき，それを念頭に手術を行うことができた．

ヘルニア内虫垂炎では当初鼠径部腫瘤や皮膚症状など局所の症状を主体とするため，受診が遅れることが予想される．受診時にCTにて，ヘルニア内虫垂炎と診断し，全身状態が悪化する前に，できる限り早期に外科的治療を行うことが望ましい．

文　献

1) Wakeley CPG, Lond DSC：Hernia of the vermiform appendix, a record of sixteen personal cases. Lancet **235**：1282—1284, 1938
2) Ryan W J：Brief communications and case report：hernia of the vermiform appendix. Ann Surg **106**：135—139, 1937
3) 伊木勝道，野上厚志，木山　敞：虫垂が嵌頓した大腿ヘルニアの一例．兵庫医師会医誌　**43**：26—28, 2000
4) Zissin R, Brautbar O, Shapiro-Feinberg M：CT diagnosis of acute appendicitis in a femoral hernia. Br J Radiol **73**：1013—1014, 2000
5) 早馬　聡，島崎孝司，大久保哲之ほか：虫垂嵌頓鼠径ヘルニアの1例．日臨外会誌　**63**：2058—2060, 2002
6) 大石明彦，河田憲幸，松野　剛ほか：大腿ヘルニア内虫垂嵌頓の1手術症例．臨外　**51**：229—232, 1996
7) Lane MJ, Liu DM, Huynh MD et al：Suspected acute appendicitis：Nonenhanced Helical CT in 300 consecutive patients. Radiology **213**：341—346, 1999
8) Nguyen ET, Komenaka IK：Strangulated fomoral hernia containing a perforated appendix. Can J Surg **47**：68—69, 2004
9) Wyatt JP, Varma JS：Femoral hernia appendix causing small intestinal obstruction. Postgrad Med J **68**：223—224, 1992
10) 岸渕正典，柳生俊夫，山崎　誠ほか：鼠径ヘルニア内虫垂嵌頓にProlene® Hernia Systemを用いた1例．臨外　**57**：117—120, 2002
11) 諸橋聡子，笠島浩行，吉崎孝明ほか：外鼠径ヘルニア内の穿孔性虫垂炎の1例．日臨外会誌　**65**：1864—1867, 2004
12) Barbaros U, Asoglu O, Seven R et al：Appendicitis in incarcerated femoral hernia. Hernia **8**：281—282, 2004
13) 斎藤　心，小島正幸，清水　敦ほか：膿瘍を形成した大腿ヘルニア虫垂嵌頓の1例．臨外　**59**：371—374, 2004
14) Isaacs LE, Felsenstein CH：Acute appendicitis in a femoral hernia：An unusual presentation of a groin mass. J Emerg Med **23**：15—18, 2002
15) Guirguis EM, Taylor GA, Chadwick CDJ：Femoral appendicitis：An unusual case. CJS **32**：380—381, 1989
16) 榊原年宏，森田誠市，小山　眞ほか：鼠径・陰嚢部膿瘍をきたした鼠径ヘルニア虫垂・盲腸嵌頓の1例．日臨外会誌　**62**：1068—1071, 2001
17) 増山　守，中瀬有遠，福田賢一郎ほか：術前CTにて診断し得た再発鼠径ヘルニア内嵌頓虫垂炎の1例．日腹部救急医会誌　**19**：1013—1016, 1999

Gangrenous Appendicitis in Incarcerated Femoral Hernia

Tomo Osako, Tomohiko Usui*, Satoki Nishida* and Kouichi Shirono*
Department of Surgery, Ayabe Municipal Hospital
Department of Surgery, Maizuru Medical Center*

We report a rare case of acute appendicitis in a right femoral hernia. A 90-year-old woman admitted for right groin pain and swelling was found on palpation to have a 6-cm right inguinal mass. Pelvic computed tomography（CT）showed a tubular structure terminating as a blind wedge in the right femoral hernia. Emergency surgery showed gangrenous appendicitis and a periappendiceal abscess in the hernial sac. We completed inguinal exploration with peritoneal drainage, appendectomy, and herniorrhaphy via a MacVay procedure. Despite postoperative wound infection, she was discharged on postoperative day 25. Appendicitis in a hernia is rare. The concomitant inflammatory process is usually caused by extraluminal obstruction of the appendix. Signs and symptoms of acute appendicitis are often overshadowed by findings of an incarcerated hernia. CT is an accurate diagnostic modality in hernia appendicitis. Treatment is always surgical, although the precise procedure to be followed remains controversial.

Key words：femoral hernia, appendicitis, computed tomography

〔Jpn J Gastroenterol Surg 38：701—705, 2005〕

Reprint requests：Tomo Osako Department of Surgery, Ayabe Municipal Hospital
20-1 Otsuka, Aono-cho, Ayabe, 623-0011 JAPAN

Accepted：December 17, 2004

©2005 The Japanese Society of Gastroenterological Surgery Journal Web Site：http://www.jsgs.or.jp/journal/