日消外会誌　38（6）：706～711，2005年

症例報告

出血性梗塞巣を先進部として発症した盲腸癌腸重積症の１例

藤沢市民病院外科，同　臨床病理科*

森　隆太郎　簾田康一郎　松山　隆生　長谷川　聡
名取　志保　長谷川誠司　仲野　明　家本　陽一*

成人腸重積症は小児に比べ比較的まれで，大腸では癌腫によるものが多く，その先進部は腫瘍であることが多い．今回，我々は腫瘍から約2cm離れた盲腸に形成された出血性梗塞巣を先進部として発症したと考えられる盲腸癌腸重積症の１例を経験したので報告する．症例は55歳の女性で，持続する腹痛，下痢，食思不振を主訴に当院を受診し腸閉塞の診断で入院した．腹部超音波検査，CT，注腸造影X線検査で腸重積症の特徴的所見を呈しており，手術を施行した．開腹にて，横行結腸まで入り込んだ重積を認めた．容易に重積は解除されたが，先進部の腫瘤から虫垂側に非連続性の別の腫瘤を触知した．病理組織学的検査では，先進部の腫瘤は出血性梗塞巣であり虫垂側の腫瘤は盲腸癌と診断された．今回の腸重積症の先進部は，盲腸癌を先進部とし重積と解除を繰り返した末に生じた出血性梗塞巣と推察された．

はじめに

成人腸重積症は小児に比べ比較的まれで，大腸では癌によるものが多く，その先進部は腫瘍であることが多い．今回，我々は腫瘍から約2cm離れて形成された出血性梗塞巣を先進部として発症した盲腸癌腸重積症のまれな１例を経験したので報告する．

症　例

患者：55歳，女性

主訴：下痢，腹痛，食思不振

既往歴・家族歴：特記すべきことなし．

現病歴：平成15年１月初旬　近医を受診し子宮筋腫および貧血の診断で内服治療をうけていた．２月中旬　下痢，腹痛，食思不振を認めた．３月になって食思不振増強したため，当院救急外来を受診した．

入院時現症：身長148cm，体重44kg，血圧141/82mmHg，脈拍107/分，体温37.6℃，眼球結膜に貧血あり，腹部は平坦，軟で，心窩部・右下腹部に圧痛あり，反跳痛・筋性防御なし，右下腹部に径5cm大の弾性・軟，可動性良好な腫瘤を触知した．

＜2004年12月17日受理＞別刷請求先：森　隆太郎
〒251-0052　藤沢市藤沢2―6―1　藤沢市民病院外科

Fig. 1　Plain abdominal X-ray showed much small intestinal gas in the left side of abdomen.

入院時検査所見：WBC 10,100/μlと上昇し，Hb

Fig. 2　Abdominal computed tomography showed pseudokidney sign (a) and multiple concentric ring sign (b).

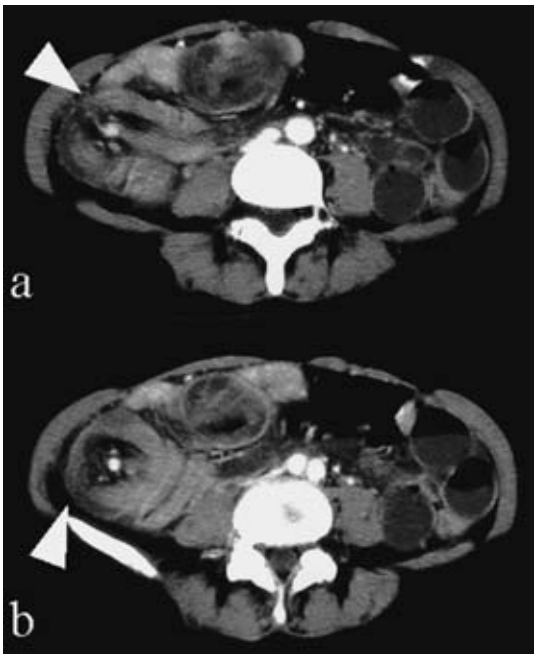

Fig. 3　Barium enema showed filling defect in the right side of the transverse colon.

8.5g/dl と軽度の貧血を認めた．また，腫瘍マーカーは CEA 2.4ng/ml , CA19-9<3U/ml と正常範囲内であった．

腹部単純 X 線検査：腹部左側全体に小腸ガスを大量に認めた．しかし，右側は少量のガス像を認めるのみであった（**Fig. 1**）．

腹部超音波検査：右下腹部の腫瘤に一致して，周辺が低エコー，中心が不均一な高エコーを示す concentric ring sign を認めた．

腹部 CT：右下腹部に Pseudokidney sign（**Fig. 2a**）と同心円状の多層状構造（**Fig. 2b**）を認めた．

注腸造影 X 線検査：横行結腸肝彎曲付近に蟹爪状陰影を認めた（**Fig. 3**）．

以上の所見から腸重積症と診断した．前処置は行えないことから右側大腸までの詳細な検査は不可能と考え内視鏡検査は施行しなかった．大腸癌の合併を強く疑い手術を施行した．

手術所見：開腹すると，回腸および上行結腸が横行結腸まで入り込んだ腸重積を認めた．徒手整復で重積は容易に解除されたが，先進部となっていた腫瘤より虫垂側に連続性のない別の腫瘤を触知した．さらに，盲腸，上行結腸中部まで可動性に富み，後腹膜への固定不良があった（**Fig. 4**）．回盲部切除術と D2 リンパ節郭清術を施行した．術中迅速病理診断では，先進部となっていた腫瘤は出血性梗塞巣で腫瘍性病変を認めなかったものの，Bauhin 弁近くに盲腸癌を認めた．

病理組織所見：腫瘍は高分化型腺癌で，2 型，5×4cm，ss，n(−)，ly0，v0，Stage II であった．また，腫瘍から 1.5cm 虫垂側に先進部となっていた 3.5×2.5cm の壁在性出血性梗塞巣を認めた（**Fig. 5，6**）．出血性梗塞巣には粘膜下層の浮腫・急性炎症・出血が目立ち，形成後 12〜24 時間ほど経過していると考えられた．

合併症なく経過し，術後 14 日目に退院となった．

考　　察

成人腸重積症は小児に比べ比較的まれで，全腸重積症の 5〜10% の頻度といわれ[1]，さらに，その 80〜90% で器質的疾患を合併するとされる[2]．ま

Fig. 4　Operative findings：a）There is the top of the intussusception in the right side of the transverse colon. b）c）The two tumor was palpable in the cecum.

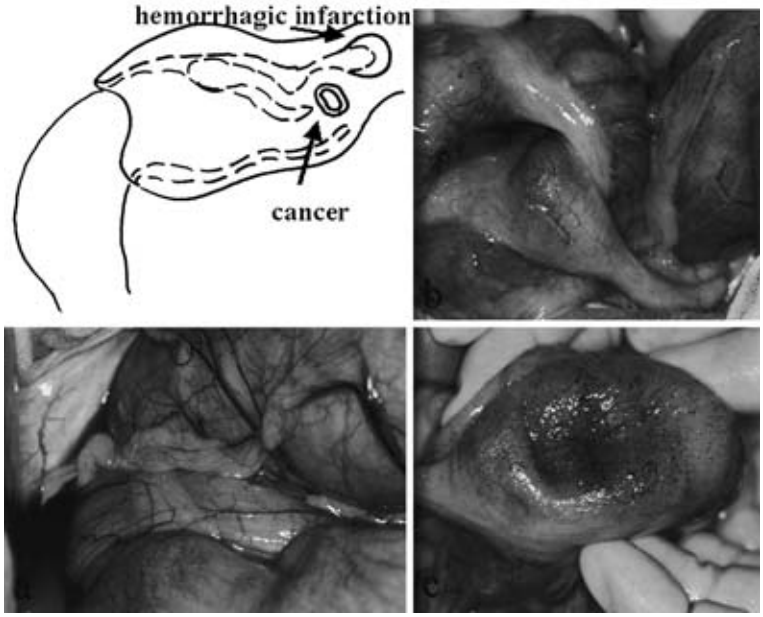

Fig. 5　The tumor is well differentiated adenocarcinoma（upper arrow）and the other tumor which is top of the intussusception is hemorrhagic infarction（lower arrow）.

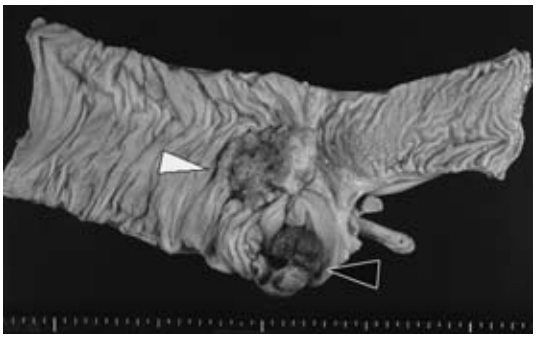

た，大腸由来の成人腸重積症に限ると72.4～83.3％が悪性腫瘍を合併していると報告[3]されている．腸重積を伴った大腸癌の占居部位は，S状結腸が51.4～60％と最も多く，次いで盲腸の18～32.4％と両者が好発部位であると報告されている[4]．盲腸癌は全結腸癌の約3％にすぎないが，盲腸は，その形状が盲端となっていること，回盲部は腸運動の最も激しい部位であること，腸間膜が長く，盲腸の後腹膜への固定不良や総腸間膜症の合併もあることなどが盲腸が大腸癌腸重積症の好発部位である理由と考えられる[5]．

盲腸癌に伴う腸重積症の本邦報告例は過去20年間に医学中央雑誌で盲腸癌あるいは大腸癌と腸重積をkey wordとし検索しえた範囲では37例[5)～37)]あるが（**Table 1**），この中に癌以外を先進部としたもの，あるいは，出血性梗塞を認めた報告はない．年齢は22～90歳，平均60.6歳で，性別ではおよそ2/3が女性であった．腫瘍最大径は3～11.3cmで平均6.1cmと大きく，肉眼型では大腸全体で，0型，1型，2型の限局腫瘤型が90％以上を占めるといわれるが[38)39)]，盲腸癌に限った集計では3型腫瘍が19.4％を占めていた．また，壁深達度はmp以深の進行癌が91.4％であり，siの症例も1例認めた．さらに，早期癌3例はいずれも腫瘍径3cm以上の比較的大きな腫瘍であった．大腸癌の腸重積全体では，限局性で壁深達度の浅い早期癌

Fig. 6　Histopathologically, cancer didn't continue to the hemorrhagic infarction.

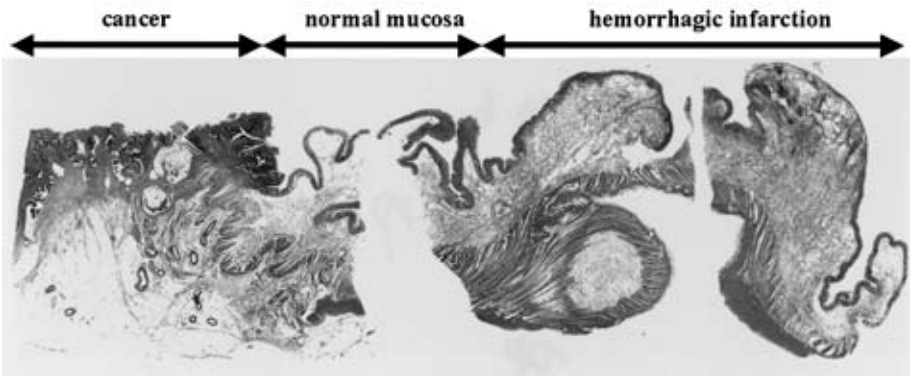

Table 1　Reported cases of intussusception due to cecal cancer in Japan（1982－2002）

	cases（mean）
1. age（year-old）	22–90（60）
2. gender（M/F）	14/23
3. symptoms（abd.pain/bloody stool/diahrrea/tumor palp/vomit）	33/7/5/4/3
4. physical findings（tumor palp./not palp.）	33/3
5. tumor size（cm）	3.0–11.3（6.0）
6. macroscopic classification（type0/1/2/3）	3/12/14/7
7. depth（m/sm/mp/ss/se/si）	2/1/9/15/7/1
8. with cecum mobile/mesenterium ileo-colium commune	6/4

の方が癒着，浸潤などがなく重積を起こしやすいと考えられているが[40]，盲腸癌は腫瘍型，深達度にかかわらず腫瘍が先進部となり重積を起こしうるという意見もあり[4]，一定のコンセンサスは得られていない．

本症例では，およそ１か月前から散発的な腹痛，下痢，食指不振を自覚していたことから，癌による重積と自然解除を繰り返していたと推察される．この不完全重積を繰り返した経過中に，反転した盲腸虫垂開口部側で腸管壁や腸間膜の巻き込みによる一時的な腸間膜血管末梢の循環障害が発生し，出血性梗塞巣が形成され，この梗塞巣が先進部となって，癌も含めた自然解除が不能な重積が発生したと考えた．出血性梗塞巣は粘膜下を主体とする壁在性梗塞を呈しており，これは生理学的灌流不足ないし，より限局した解剖学的異常によって生じることが多いとされ[41]，本症例では支配血管である回結腸動脈末梢の辺縁動脈のレベルで不完全重積による循環障害が発生したと考えられた．また，同部位には病理組織学的に浮腫，急性炎症，出血を認め，12～24 時間程経過していると考えられ，症状が増悪し受診した時間に一致する．腫瘍により完全な重積を形成し，反転した盲腸に２次的に出血性梗塞巣が形成された可能性は否定できないが，症状が増悪したのが完全な重積形成時期とすると，病理組織学的にはそれ以前に出血性梗塞巣が形成されている可能性が高いこと，さらに，盲腸癌腸重積の報告が多いにもかかわらず，切除標本で出血性梗塞巣を伴っていたものはなく，盲腸癌腸重積発症後２次的に出血性梗塞巣が発生する頻度は低いと考えられることから，癌による不完全重積の後に形成された出血性梗塞巣が先進部となって完全な重積が完成したと考えた．

さらに，盲腸は解剖学的に盲端となっているため，重積をきたした場合，反転し，腫瘍より口側腸管が先進する可能性がある．本症例では，整復の際に，癌より盲腸虫垂側が先進していた．このことから，盲腸癌に特異的であったと考える．

大腸癌を合併する腸重積症では，いずれも癌が重積の先進部となっており，重積先進部と癌が別の位置に存在する報告はなかった．本症例では，腫瘍から約 2cm 離れた部位に出血性梗塞巣を形

成し，これが先進部となっており，盲腸を先進部とする腸重積症の形成機序を考えるうえで貴重な1例と思われた．

文　献

1) Brayton D, Norris WJ：Intussusception in adults. Am J Surg **88**：32—43, 1954
2) Agha FP：Intussusception in adults. Am J Roentgenol **146**：527—531, 1986
3) 石川　啓，梶原啓司，赤間史隆ほか：大腸癌による成人腸重積症の検討．外科　**59**：353—356, 2002
4) 中村文隆，道家　充，成田吉明ほか：盲腸癌による高齢者の腸重積症の1例．日臨外会誌　**59**：2859—2863, 1998
5) 藤澤貴史，坂下正典，荻野晴彦ほか：盲腸癌に起因する成人腸重積症の1例．癌の臨　**43**：1585—1592, 1997
6) 戸張雅晴, 小海康夫, 山名保則ほか：盲腸 sm 癌による成人腸重積症の1例．青森中病医誌　**28**：289—292, 1983
7) 大石俊典，大谷洋一，稲葉俊三ほか：盲腸癌を先進部とした成人腸重積症の1例．日救急医会関東誌　**6**：146—147, 1985
8) 有本重也：腸重積症を伴う盲腸癌の1例．和歌山医　**37**：69—74, 1986
9) 飯田辰美，渡辺　敦，大貫義則ほか：大腸癌と大腸腸重積症．日臨外医会誌　**49**：547—554, 1988
10) 石井浩二，高橋基夫，水戸康文ほか：成人腸重積症の3例．室蘭製鉄病医誌　**27**：16—19, 1988
11) 富田　貴，趙　成済，片山　仁ほか：成人腸重積の1例—特に超音波像について—．画像診断　**8**：1101—1105, 1988
12) 田坂裕保，古川正人，中田俊則ほか：腹部超音波，CT 検査にて診断しえた成人腸重積症の1例．IRYO　**43**：757—760, 1989
13) 岡田和也，岩松正義，西野豊彦ほか：総腸間膜症を伴った成人腸重積症の1例．日臨外医会誌　**51**：1006—1009, 1990
14) 三山鎮皓，藤田正人，石原　潔ほか：腸重積を生じた大腸癌の3例．臨放　**35**：509—512, 1990
15) 小笠原豊，宮崎医津博，大塚昭雄：盲腸腸重積症の1例．島根医　**11**：100—103, 1991
16) 小嶋信博，岡　壽士，北村直康ほか：重積と自然整復を繰り返した盲腸癌起因の成人腸重積症の1例．昭和医会誌　**51**：673—677, 1991
17) 斉藤三郎，木村武子，豊田浩二ほか：約2ケ月の経過中に腸重積を来した盲腸癌の手術例．汐田病医報　**7**：11—17, 1992
18) 奥野　豊，奥野暁子，奥野　潔：若年者盲腸癌による成人腸重積症の1例．埼玉医会誌　**3**：86—89, 1992
19) 山下好人，大平雅一，川添義行ほか：結腸癌に起因する腸重積症の2例．日消外会誌　**25**：2041—2045, 1992
20) 斎藤克憲，石田宏文，清水鉄也ほか：腸重積症として発見された盲腸癌の2例．道南医会誌　**28**：167—169, 1993
21) Shioda Y, Koizumi S, Furuya S et al：Intussusception caused by a carcinoma of the cecum：Report of a case and review of the literature. Jpn J Surg **23**：556—561, 1993
22) 砂田祥司，高尾哲人，渡辺洋敏ほか：腸重積症を合併した若年者盲腸癌の1例．外科　**55**：556—561, 1993
23) 池田正仁，中村　彰，石川浩一ほか：腸重積症を契機に発見された大腸多発早期癌の1例．臨と研　**70**：1176—1180, 1993
24) 齋藤克憲，小松正伸，加藤紘之ほか：結腸癌による成人腸重積症の2例．日臨外医会誌　**56**：379—383, 1995
25) 山本俊二, 加賀野井純一, 入江明美ほか：CT 検査による成人腸重積症の術前診断．外科　**55**：1017—1019, 1993
26) 池田　剛，須崎　真，酒井秀精ほか：術前腹部超音波検査と CT 検査がゆうようであった盲腸癌による成人腸重積症の1例．日臨外医会誌　**57**：1119—1122, 1995
27) 原田卓志, 川嶋　彰, 小野博正ほか：3年間にわたり腸重積に伴う腹痛発作を繰り返した盲腸癌の1例．Endosc Forum digest dis　**13**：190—194, 1997
28) 斉藤英一，渡部　英，国井康弘ほか：総腸間膜症をともなった盲腸癌による成人腸重積の1例．日本大腸肛門病会誌　**51**：189—194, 1998
29) 中村文隆，道家　充，成田吉明ほか：盲腸癌による高齢者の腸重積症の1例．日臨外会誌　**59**：2859—2863, 1998
30) 尾崎慎治，高橋忠照，呑村孝之ほか：腹部超音波検査で発見された腸重積症を伴う大腸癌の1例．広島医　**52**：383—387, 1999
31) 三浦　勝，亀田久仁郎，福島忠男ほか：術前に診断し得た成人腸重積の1例．横浜医　**50**：609—613, 1999
32) 酒井光昭，湯浅洋司，持地真行ほか：緊急手術を要した盲腸癌による成人腸重積症の1例．日立医会誌　**36**：36—39, 1999
33) 安永　寛，片桐義文，味元宏道ほか：仁癌の術前腹部 CT 検査で腸重積症と診断された盲腸癌の1例．岐阜赤十字病医誌　**12**：39—41, 1999
34) 高田知明，吉田秀明，塚田守雄ほか：上行結腸の特発性腸重積に盲腸癌による腸重積が嵌頓した1例．日消外会誌　**34**：118—122, 2001
35) 栗藤克己，木村　知，鈴木昌義ほか：成人腸重積症の自験3例．日大医誌　**60**：80—84, 2001
36) 増山　守，北川昌洋，中瀬有遠ほか：早期盲腸癌に起因する成人腸重積の1例．外科　**64**：489—492, 2002
37) 中川国利，鈴木幸正，桃野　哲：腸重積をきたした大腸癌9例の検討．日臨外会誌　**63**：1943—

1947, 2002
38) 羽路　一, 小島康和, 貞本誠治ほか：S 状結腸癌による腸重積症の 1 例．日臨外医会誌　8：1074―1078, 1996
39) 山下好人，大平雅一，川添義行ほか：結腸癌に起因する腸重積症の 2 例．日消外会誌　25：2041―2045, 1992
40) 大下裕夫，田中千凱，伊藤隆夫ほか：大腸癌による腸重積症の 3 例．日臨外医会誌　49：1435―1439, 1988
41) 森　　亘，桶田理喜訳：ロビンス基礎病理学．廣川書店，東京，1999，p570―572

A Case of Intussusception due to Hemorrhagic Infarction with Cecal Cancer

Ryutaro Mori, Koichiro Misuta, Ryusei Matsuyama, Satoshi Hasegawa,
Shiho Natori, Seiji Hasegawa, Akira Nakano and Yoichi Iemoto*
Department of Surgery and Department of Pathology*, Fujisawa Municipal Hospital

We report a case of intussusception caused by hemorrhagic infarction with cecal cancer. A 55-year-old woman admitted for continuous abdominal pain, diahrrea, and appetite loss was suspected in ultrasonography, computed tomography and barium enema examination of obstruction due to intussusception. Laparotomy showed that intussusception was caused by two cecal tumors and the cecum up to the hepatic flexure of the transverse colon was mobile, necessitating ileocecal resection with lymph node dissection. Histopathologically, the tumors involved cancer and hemorrhagic infarction. We surmised that repeated intussusception caused by cecum cancer formed a hemorrhagic infarction that completed the intussusception.

Key words：cecal cancer, intussusception, hemorrhagic infarction

〔Jpn J Gastroenterol Surg 38：706―711, 2005〕

Reprint requests：Ryutaro Mori　Department of Surgery, Fujisawa Municipal Hospital
2-6-1 Fujisawa, Fujisawa, 251-0052 JAPAN

Accepted：December 17, 2004

©2005 The Japanese Society of Gastroenterological Surgery　　Journal Web Site：http://www.jsgs.or.jp/journal/