日消外会誌　38（6）：712～716，2005年

症例報告

上行結腸に発生した扁平上皮癌の１例

東京医科大学八王子医療センター消化器外科，同　病理[1]，東京医科大学外科学第３講座[2]

寿美　哲生　　望月　　眞[1]　鈴木　芳明　　高木　眞人
青木　利明　　葦沢　龍人　　冨岡　英則　　森　　康治[2]
勝又　健次[2]　青木　達哉[2]

上行結腸に発生した扁平上皮癌を経験したので報告する．症例は51歳の男性で，下腹部痛を主訴とし，精査の結果，多発肝転移を伴う上行結腸癌と診断し，結腸右半切除術を施行した．標本全割による病理組織学的所見では，腺腫成分は認めたが，腺癌成分は認めず，角化像を認めたため，中分化型扁平上皮癌と診断した．第27病日に退院となったが，第65病日に悪液質により死亡した．本疾患の発生については，腺腫成分を伴っていることより，腺腫よりの発癌が示唆された．本疾患は発見時すでに遠隔転移を来している症例が多いため予後不良であり，集学的治療の改善により成績の改善が期待される．

はじめに

大腸原発の悪性腫瘍は肛門，直腸下部を除いて，そのほとんどが腺癌であり，結腸に扁平上皮癌が発生することはまれである．

今回，上行結腸に発生した扁平上皮癌の１例を経験したので，若干の文献的考察を加えて報告する．

症　　例

患者：51歳，男性

主訴：下腹部痛

既往歴：昭和56年，30歳時胆石症にて胆嚢摘出術．

家族歴：特記事項なし．

現病歴：平成９年６月ころより下腹部痛を自覚するも放置していた．しだいに症状が増悪してきたため９月に近医を受診し注腸造影検査，腹部CTの結果，上行結腸癌および多発肝転移を認め，同年11月21日当院に入院した．

入院時現症：身長165cm，体重68kg，表在リンパ節腫脹は触知しなかった．理学的所見では右下腹部に可動性の乏しい弾性硬の鶏卵大の腫瘤を触知し，また右季肋部に肝臓を二横指触知した．

入院時検査所見：末梢血液一般，生化学検査では白血球数の増加と低色素性小球性貧血，胆道系酵素の上昇を認めた．腫瘍マーカーのCEA：19.0 ng/ml，CA19-9：124.7U/mlはいずれも高値を認めた（**Table 1**）．

胸部単純X線検査：肺野に異常陰影は認められなかった．

注腸造影検査：上行結腸に約6cmにわたる全周性狭窄を認めた（**Fig. 1**）．

腹部CT：肝両葉に，大小不整な肝転移像を散在性に認めた（**Fig. 2**）．

狭窄症状が増悪したため大腸内視鏡検査を施行せず，腫瘍マーカーの値および画像診断の所見より多発肝転移を伴う大腸癌と診断し，狭窄症状の改善を目的として11月28日結腸右半切除術を施行した．

手術所見：腫瘍は上行結腸に存在し，壁側腹膜に直接浸潤を認めSI，右結腸動脈リンパ節腫大N_2，肝両葉に多発腫瘤を認めH_3，腹膜播種は認めなかったP_0．術中Stage IVと判断し，姑息的に結腸右半切除D2郭清術を施行した．

切除標本：腫瘍径は50×40mmで，中心に深い潰瘍を伴い境界が明瞭な２型の病変を認めた

＜2004年12月17日受理＞別刷請求先：寿美　哲生
〒193-0998　八王子市館町1163　八王子医療センター消化器外科

Table 1　Laboratory examinations

WBC	12,600 /μl	TP	7.5 g/dl	BUN	15.7 mg/dl
RBC	391×10⁴ /μl	Alb	4.0 g/dl	Cr	0.8 mg/dl
Hb	10.3 g/dl	T-Bil	0.6 mg/dl	Na	141 mEq/*l*
Hct	33 %	D-Bil	0.1 mg/dl	K	5.0 mEq/*l*
MCV	84 fl	AST	24 IU/*l*	Cl	103 mEq/*l*
MCH	26 pg	ALT	16 IU/*l*	CRP	4.91 mg/dl
MCHC	31 %	Alp	1,262 IU/*l*		
Plt	69.6×10⁴ /μl	LDH	238 IU/*l*	CEA	19.0 ng/ml
		γGT	995 IU/*l*	CA19-9	124.7 U/ml

Fig. 1　Full-circumferential stenosis of the ascending colon revealed by barium X-ray study

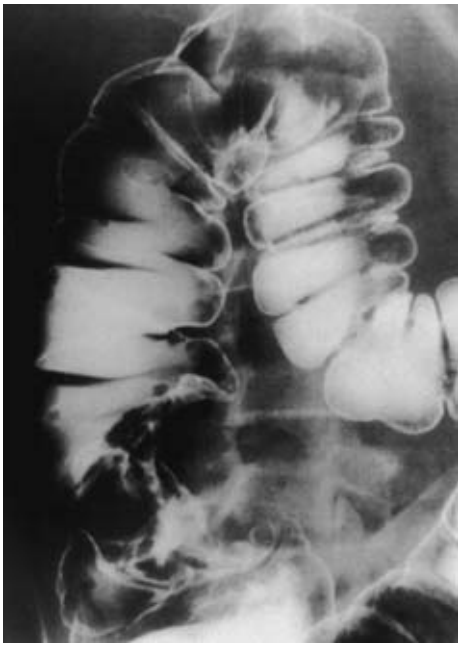

Fig. 2　Multiple metastasis in the liver on abdominal CT scans

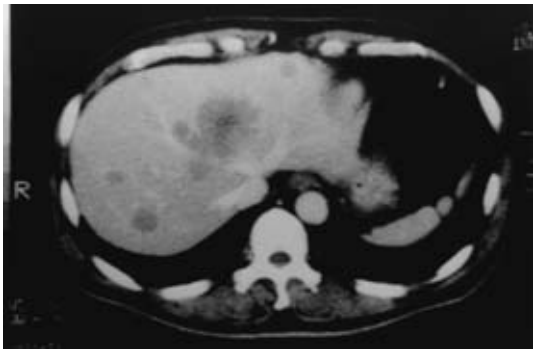

(**Fig. 3**).

病理組織学的所見：大型の腫瘍細胞が充実性に増殖する大小の腫瘍胞巣が密に見られた．胞巣の中心部には，細胞質が豊かに好酸性に染色される細胞よりなる角化像を至る所に認めた(**Fig. 4**，**5**)．空胞変性は認めるが，明らかな腺管構造は認めなかった．また，病変の辺縁に隣接して微小な軽度異型の管状腺腫が認められた．以上より中分化型扁平上皮癌と診断した．また，202番リンパ節に扁平上皮癌の転移を認めた．組織学的所見は，squamous cell carcinoma with tubular adenoma，ss，ly1，v1，n2，stage IV cur C であった．

術後経過：術後第 11 病日より経口摂取を開始し，第 27 病日に退院し，第 39 病日に腹水貯留および胸部 X 線検査にて両側肺転移および右胸水を認めた．第 53 病日に全身状態不良のため再入院となり，第 65 病日に悪液質により死亡した．

考　察

大腸悪性腫瘍は組織学的に，90% 以上が腺癌であり[1]，扁平上皮癌および腺扁平上皮癌はまれである．その発生頻度は全大腸悪性腫瘍の 0.025～0.05% であるとされている[2]．腺癌成分を伴わない純粋な扁平上皮癌は，欧米で 72 例[3]，本邦でも 20 例[4]が報告されている．

結腸に発生する扁平上皮癌は，1919 年 Schmidtmann[5]により 65 歳，男性の盲腸に発生した剖検例が初めて報告された．目黒ら[6]は 41 例を集計報告

Fig. 3　Type 2 tumor visible macroscopically

Fig. 4　Histological finding of squamous cell carcinoma（HE, ×200）

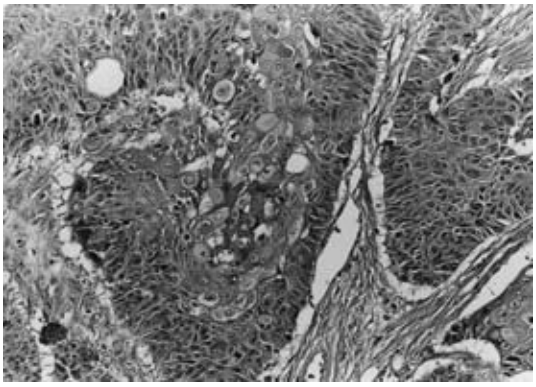

Fig. 5　Histological finding of squamous cell carcinoma（HE, ×400）

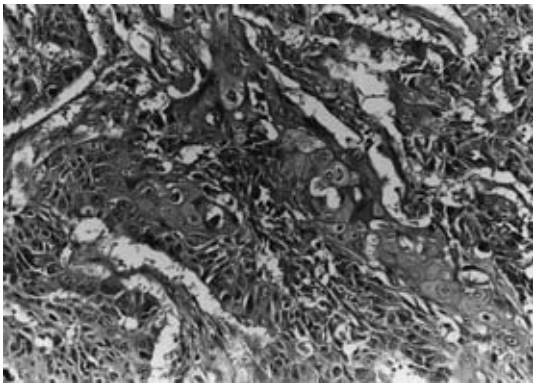

しているが，そのうち本邦報告（抄録を除く）は7例である．本疾患は筆者が医学中央雑誌を1983年以降に検索し調べえる限りでは，自験例を含め9例[6)~13)]が原著として報告されているにすぎない（**Table 2**）．

これら9例の内訳は年齢37～67歳（平均50.8歳），男性5例，女性4例，発生部位は右側結腸4例，左側結腸5例であった．組織学的所見の内訳は壁深達度ss：3例，se：3例，si：3例，リンパ節転移 n_1：1例，n_2：2例，不明：2例であった．腹膜播種は P_1：1例，肝転移は H_3：3例であった．病期分類[14)]では，stage II：3例，stage IV：5例，不明：1例であった．

画像診断上，本疾患の特徴的所見の記載は認められなかった．術前大腸内視鏡検査は4例に行われ，うち2例が生検により扁平上皮癌と診断されている．術前の腫瘍マーカー値は，CEAが5例中4例に高値を示した（平均：47.2ng/ml）．SCCは1例のみ測定されており，12.0ng/mlと高値であった．

Comerら[2)]，Williamsら[15)]は，大腸原発の扁平上皮癌と診断するためには，1)正常の扁平上皮と連続性を持たない，2)他臓器からの転移・浸潤ではない，3)扁平上皮からなる瘻孔を認めない，4)腺癌成分を認めない，という4項目が必須であるとしているが，本症例はこれらをすべて満たし，中分化型扁平上皮癌と診断した．

大腸原発の扁平上皮癌の組織発生については，1）大腸粘膜腺細胞の扁平上皮化生，2）胎生期遺残細胞由来，3）腺癌の扁平上皮化生，4）未分化基底細胞の異常分化，5）扁平上皮細胞のimplantation，6)刺激や慢性炎症反応に伴う2次的化生，7）異所性扁平上皮化生などさまざまな諸説があり，現在まで定説はない．山際ら[16)]は，粘膜内癌には扁平上皮癌成分のみられることはほとんどなく，腺癌が次第に大きくなり，浸潤する時期になって初めて出現し，腺癌細胞の扁平上皮様分化であろうと述べている．また，大腸の腺扁平上皮癌には扁平上皮成分の多いものから少ないものまでさまざまあり，腺癌成分を確認できない症例が純粋な扁平上皮癌として報告されているものと考えられた．大腸の扁平上皮癌の発生には，重層扁平上

Table 2　Reported cases squamous cell carcinoma of colon in Japan literature

Author	Age	Sex	Location	Type	Length (mm)	Depth	n	P	H	Stage	CEA (ng/ml)	Prognosis
Murakami[7]	49	F	S	3	?	se	?	0	0	?	?	3M alive
Shimoyama[8]	43	F	D	?	98	se	−	0	0	Ⅱ	?	9M
Nishimura[9]	37	F	A	3	120	ss	−	0	0	Ⅱ	1.4	18M
Nishi[10]	43	M	S	4	120	si	*	1	0	Ⅳ	12.5	8M
Yoshida[11]	51	M	D	2	55	si	1（+）	0	3	Ⅳ	102.4	39D
Morita[12]	57	F	A	*	*	se	−	0	0	Ⅱ	?	24M alive
Meguro[6]	60	M	A	2	40	ss	2（+）	0	3	Ⅳ	55	46D
Takebayashi[13]	67	M	S	2	86	si	−	0	0	Ⅳ	?	56D
Our case	51	M	A	2	50	ss	2（+）	0	3	Ⅳ	19	65D

皮領域の肺，子宮などから発癌とは異なり，腺癌が腺扁平上皮癌，さらに扁平上皮癌へと変化した結果ではないかと推察される．

本症例は腺腫成分を伴っており，腺腫よりの癌発生が示唆され，山際の説に沿って説明できる症例と考えられた．また，Frizelle ら[17]の報告した大腸扁平上皮癌では，腺腫との併存が 11 例中 3 例に認められたと述べている．

治療法は，腺癌と同様に手術療法が第 1 選択となる．森田ら[12]は進行症例が多いため，拡大郭清を伴う手術治療が原則と述べている．補助化学療法は，Frizelle ら[17]が 5FU 単独投与，あるいは 5FU と放射線併用療法を行い，また Comer ら[2]，Schneider ら[18]が放射線療法を施行したがその結果は十分ではない．しかし，著明な腫瘍の縮小を認めた報告もみられることより，試みる価値はあると考えられる．

予後は，Comer ら[2]は 20 例の検討で 5 年生存率 30% と，腺癌の 50% よりも低いと述べており，予後不良と考えられる．しかし，Frizelle ら[17]は（腺扁平上皮癌を含む報告）リンパ節転移陰性症例の 5 年生存率は 85% であり，腺癌と比較して遜色がないとしている．また，本邦でも stage Ⅱ 症例に長期生存例が認められることより，このような症例では長期予後が期待できると考えられる．

本疾患は発見時すでに遠隔転移を来している症例が多いため予後不良であるが，集学的治療の改善により治療成績の向上が期待される．

文　献

1) Juturi JV, Francis B, Koontz PW et al：Squamous-cell carcinoma of colon responive to combination chemotherapy. Dis Colon Rectum **42**：102—109, 1999
2) Comer TP, Beahrs OH, Dockerty MB：Primary squamous cell carcinama and adenoacanthoma of the colon. Cancer **28**：1111—1117, 1971
3) 安井昌義，吉川宣輝，西床　勇ほか：上部直腸に原発した扁平上皮癌の 1 症例と大腸扁平上皮癌の集計報告．日本大腸肛門病会誌　**51**：473—478, 1998
4) 安念和也，松本秀一郎，田口宏一ほか：直腸扁平上皮癌の 1 手術例．砂川病医誌　**19**：39—41, 2002
5) Schmidtmann M：Zur Kenntnis seltener Krebsformen. Virchow's Arch Path Anat **226**：100—118, 1919
6) 目黒英二，玉澤佳之，木村祐輔ほか：上行結腸原発扁平上皮癌の 1 例．日消外会誌　**30**：2312—2316, 1997
7) 村上博圀，宮城茂樹，佐藤　威ほか：原因不明の S 状結腸の扁平上皮癌の 1 例．外科診療　**16**：422—425, 1974
8) 下山孝俊，内田雄三，北里精司ほか：大腸における扁平上皮癌と腺癌および胃早期癌の合併した 1 例．癌の臨　**24**：632—636, 1978
9) 西村浩治，岩橋寛治，恒川謙吾ほか：大腸原発扁平上皮癌の 1 例．日本大腸肛門病会誌　**38**：721—727, 1985
10) 西　八嗣，大島行彦，清水正夫ほか：大腸原発扁平上皮癌の 1 例．日臨外医会誌　**53**：2729—2734, 1992
11) Yoshida J, Tohma H, Nagata T et al：Squamoua cell carcinoma of the splenic flexure of the colon. Jpn J Surg **24**：75—79, 1994
12) 森田隆幸，伊藤　卓，今　　充ほか：下部消化管扁平上皮癌の治療様式と術式選択．外科　**57**：

920—923, 1995
13) 竹林正孝, 野坂仁愛, 若月俊郎ほか：S状結腸原発扁平上皮癌の1例. 日臨外会誌　**59**：2084—2088, 1998
14) 大腸癌研究会編：大腸癌取扱い規約. 第6版. 金原出版, 東京, 1998
15) Williams GT, Blackshaw AJ, Morson BC：Squamous cell carcinoma of the colorectum and its genesis. J Pathol **129**：139—147, 1979
16) 山際裕史, 吉村　平, 富山浩基ほか：大腸癌における Squamous Change. 癌の臨　**30**：233—238, 1984
17) Frizelle FA, Hobday KS, Batts KP et al：Adenosquamous and squamous carcinoma of the colon and Upper rectum：a clinical and histopathologic study. Dis Colon Rectum **44**：341—346, 2001
18) Schneider TA, Birkett DH, Vernava AM：Primary adenosquamous and squamous cell carcinoma of the colon and rectum. Int J Colorectal Dis **7**：144—147, 1992

Primary Squamous Cell Carcinoma of the Ascending Colon

Tetsuo Sumi, Makoto Mochizuki[1], Yoshiaki Suzuki, Makoto Takagi,
Toshiaki Aoki, Tatsuto Ashizawa, Hidenori Tomioka, Yasuharu Mori[2],
Kenji Katsumata[2] and Tatsuya Aoki[2]
Department of Digestive Tract Surgery and Department of Pathology[1],
Hachiouji Medical Center of Tokyo Medical University
Third Department of Surgery, Tokyo Medical University[2]

We report a case of squamous cell carcinoma that developed in the ascending colon. The case was a 51-year-old man with lower abdominal pain as the chief complaint. Cancer of the ascending colon accompanied by multiple metastases in the liver was diagnosed, for which right hemicolectomy was performed. In histopathological examination of the total segmentation of surgical specimen, adenomatous component was detected but adenocarcinomatous component was not, and keratosis was observed, from which moderately differentiated squamous cell carcinoma was diagnosed. The patient was discharged on the day 27 after operation, but died of cancerous cachexia on day 65. As for the development of this disease, carcinogenesis from adenoma was indicated because of the involvement of an adenoma element. Because at the time of diagnosis many patients with this disease had already developed remote metastasis, the prognosis is not favorable. Advances in multidisciplinary treatments are expected to improve the results of treatment.

Key words：squamous carcinoma, colon cancer

〔Jpn J Gastroenterol Surg 38：712—716, 2005〕

Reprint requests：Tetsuo Sumi　Department of Digestive Tract Surgery, Hachiouji Medical Center of Tokyo Medical University
1163 Tatemachi, Hachiouji-si, 193-0998 JAPAN

Accepted：December 17, 2004

©2005 The Japanese Society of Gastroenterological Surgery　Journal Web Site：http://www.jsgs.or.jp/journal/