日消外会誌　38（6）：717～721，2005年

症例報告

胃全摘術後14年を経過して発症した結腸気管支瘻の1例

岩手医科大学第1外科，同　放射線科[1)]，岩手県立江刺病院外科[2)]

大山　健一　　高金　明典　　曽根　美雪[1)]　　加藤　健一[1)]
川村　秀司[2)]　　遠野　千尋[2)]　　斎藤　和好

症例は70歳の男性で，某医で1989年8月に胃癌にて胃全摘術を施行，術後縫合不全のため再手術が施行され，再手術後難治性の腹腔内膿瘍を形成したが保存的に加療された．以後は特に自覚症状なく経過していたが，2003年12月肺炎症状のため近医入院となり，注腸造影X線検査にて結腸脾彎曲部と左肺S9の気管支との交通を認め結腸気管支瘻の診断となった．結腸に悪性病変を疑う所見がなく，炎症性腸疾患などの基礎疾患もないことから，前回手術後の横隔膜下膿瘍に起因したものと考えられた．本症例は高齢であるうえに偶発的に発見された肝腫瘍が生検の結果cholangiocarcinomaと診断されたため，根治手術は施行せず上行結腸に双口式人工肛門を造設した後，血管造影手技を用いた金属コイルによる気管支塞栓術を施行し良好な経過が得られた．結腸気管支瘻はまれな疾患であり，文献的考察を加え報告した．

はじめに

胃全摘術後14年を経過し結腸気管支瘻を生じた症例を経験した．結腸気管支瘻の本邦報告例は，検索しえたかぎりではわずかに2例しかなく非常にまれな疾患と考えられる．本症例は左上腹部の高度な癒着が予想されたため，根治手術ではなく人工肛門造設術と気管支塞栓術を施行し良好な経過が得られたので，病態および治療法に関して考察を加えた．

症　例

症例：70歳，男性

主訴：発熱

既往歴：1989年8月胃体上部早期胃癌にて某医で胃全摘術，Roux-en-Y再建術が施行された（T1N0M0，Stage IA）．縫合不全のため再手術が施行され，術後難治性の腹腔内膿瘍を形成したが保存的加療にて軽快した．

現病歴：2003年12月下旬から39℃の発熱を認め近医受診，肺炎の診断で入院となった．症状が改善しないため2004年1月上旬，前医に転院となり，難治性肺炎の診断にて長期の加療を要した．スクリーニング目的に施行した腹部CTにて肝外側区域に腫瘍を認めた．転移性肝腫瘍を疑い注腸造影X線検査を施行したところ結腸気管支瘻を認めたため加療目的で2月上旬に当院へ紹介入院となった．

入院時現症：身長155cm，体重40.3kg，血圧120/68mmHg，脈拍110回/分，呼吸数14回/分，体温37.2℃，腹部は平坦軟で肝脾腎，腫瘤を触知しなかった．左肺下葉に湿性ラ音を聴取した．

入院時検査所見：白血球11,970/μl，CRP 1.8 mg/dlと軽度の炎症反応を認めた．TP 7.4g/dl，Alb 3.0g/dlと若干低栄養状態であった．血液ガス分析はroom airでpCO2 43.4mmHg，pO2 82.5 mmHgと正常であった．また，腫瘍マーカーはCEAが7.4ng/mlと軽度上昇を認めた．

胸部平面X線検査：左肺下葉のほぼ全域にわたる浸潤陰影を認めた（**Fig. 1**）．

注腸造影X線検査：結腸脾彎曲部より左下肺の気管支が造影される瘻孔を認めた．結腸に悪性を疑う所見を認めなかった（**Fig. 2**）．

胸部CT：左肺底部に広範な肺炎とair-fluid levelを呈する膿瘍腔を認め，膿瘍腔内に造影剤の遺残を認めた（**Fig. 3A**）．

＜2005年1月26日受理＞別刷請求先：大山　健一
〒020-8505　盛岡市内丸19―1　岩手医科大学第1外科

Fig. 1　The chest radiograph showed interstitial pneumonia on the left lung.

腹部CT：肝外側区域に不均一に造影される径3cm大の腫瘍を認めた．明らかな腹腔内膿瘍の所見を認めなかった（**Fig. 3B**）．

入院後経過：抗生剤投与ならびに中心静脈栄養管理を施行した．既往より左上腹部の高度な癒着が予想され，膿瘍切除は非常な侵襲を伴うと考えられた．また，本症例は高齢であるうえに肝腫瘍は生検の結果cholangiocarcinomaと診断されたため，根治手術は施行せず，2月10日腸管内の減圧を目的とし上行結腸に双口式人工肛門を造設した．同日より人工呼吸器管理とし2月12日気管支塞栓術を施行した．

気管支塞栓術所見：気管チューブよりカテーテルを挿入し造影した結果，左S9気管支から膿瘍腔が造影されることが確認された(**Fig. 4A**)．気管支からの造影では結腸は造影されなかった．0.035”金属コイル（MReye，cook社製）(**Fig. 5**)を計6個(3cm，4cm，5cm各2個)用いてS9気管支の塞栓を施行し，塞栓亢進目的に自己血4mlを併用した．その結果，膿瘍腔との交通は完全に遮断された(**Fig. 4B**)．また，左側胸部より膿瘍腔内にドレナージチューブを留置したが，気胸を認めたため前胸部より胸腔ドレナージチューブを挿入した．

治療経過：多量の膿性喀痰排出が続いたため2月14日気管切開術を施行した．微熱は持続したが抗生物質の投与にて重症化することなく経過し，喀痰排出量の減少を認め2月23日(13病日)に気管チューブを抜去した．2月26日に気管切開部は自然閉鎖し，以後肺炎症状は認められず，3月4日（23病日）に退院となった．

Fig. 2　A barium enema showed barium passing via the splenic flexure into the bronchi of the left lower lobe.

なお，肝腫瘍(cholangiocarcinoma)に対しては肝動注を行う予定となっている．また，術後の注腸検査にて結腸瘻はわずかに残存していることが確認されており，瘻孔の消失を待って人工肛門の閉鎖を行う予定である．

考　　察

気管支と交通を認めた腹腔内臓器として，胆管，胃，十二指腸，小腸，結腸などが報告されている．このうち結腸気管支瘻に関しては悪性腫瘍やクローン病を原因とする報告例が多く，本邦報告例2例も悪性腫瘍[1]とクローン病[2]によるものであった．一方，Ashleyら[3]は急性虫垂炎穿孔術後4年で結腸気管支瘻を発症した症例を報告しており，左横隔膜下遺残膿瘍を原因として挙げている．本症例も結腸に悪性腫瘍は認めず，クローン病などの基礎疾患もないことから胃全摘後再手術時に生じ

Fig. 3　CT scan
A：CT scan of the abdomen showed a heterogeneous enhanced tumor in the left lobe of the liver. B：CT scan of the chest showed consolidation of the left lower lobe and abscess cavity with air-fluid level.

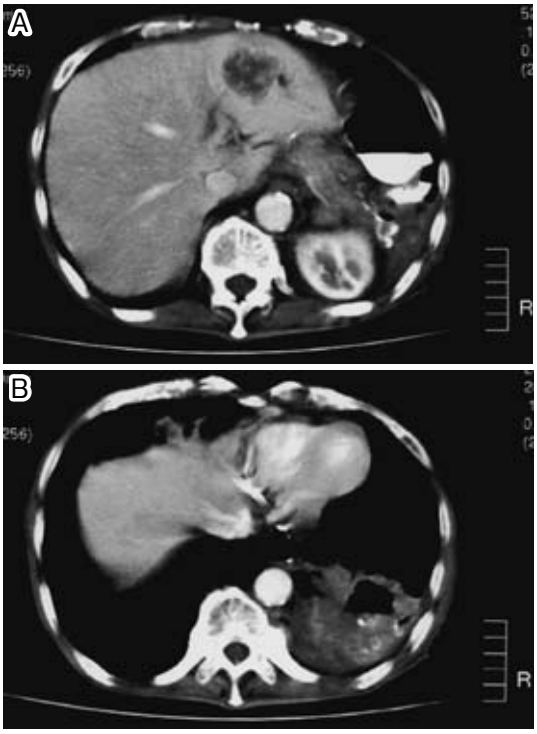

Fig. 4　Bronchography
A：The abscess cavity was visualized via left S9 bronchi after injection of contrast medium from the angiographic catheter. The colon was not visualized. B：After embolization of the bronchi, the fistula was intercepted completely.

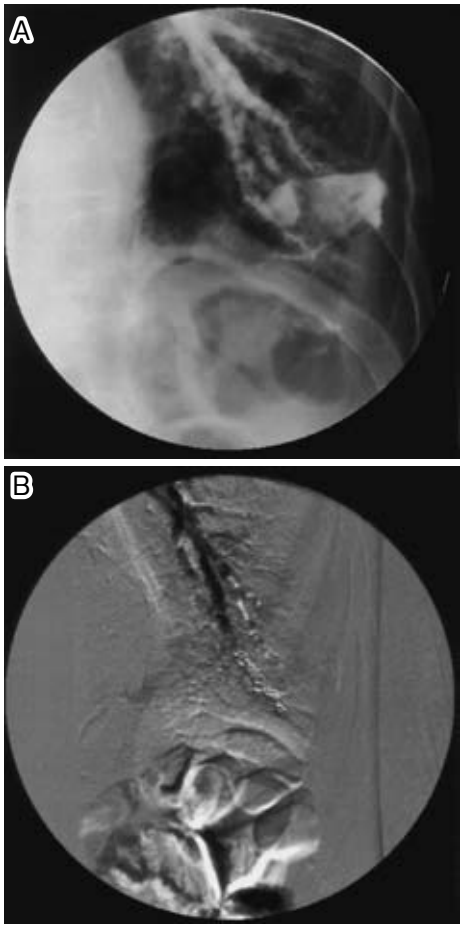

た横隔膜下膿瘍に起因している可能性が考えられた．事実，腹腔内臓器―気管支瘻の報告例を見ると，多くの症例において何らかの契機に横隔膜下に膿瘍を形成したことが気管支瘻形成の誘因になっている．Ochsner ら[4]は 3,608 例の横隔膜下膿瘍症例のうち 10.5% に気管支瘻，17.8% に膿胸の合併を認めたと報告している．これは古い報告ではあるが，横隔膜下膿瘍が胸腔内に交通する可能性を強く示唆するものと考えられる．また，横隔膜下膿瘍の内圧が上がることによって横隔膜の弱い部位の浸食を来すことが腹腔と胸腔が交通する原因といわれており，横隔膜と臓側胸膜の癒着がある場合は気管支瘻を，癒着がない場合は膿胸を形成するとされている[5]．

横隔膜下膿瘍を形成した時期が比較的明確な症例でみると，気管支瘻発生までの期間は，1 か月以内という報告もあるが[6]，多くはいわゆる潜伏期間が存在し，数か月から数年を経て発症したという報告例も少なくない[3)7)～9)]．しかし，長期間無症候性に経過する理由を明確に示した報告はなく，本症例においてもなぜ 14 年も経ってから発症したのかは不明であった．おそらく，今回発症時に高度の便秘を来していたことから腸管内圧が上昇し，これが契機となって顕著化したのではないかと考えられ，長期間の炎症により肺と横隔膜が癒着していたことから，膿胸ではなく気管支瘻を形成したと考えられる．しかし，結腸瘻と気管支瘻のど

Fig. 5　MReye™ EMBOLIZATION COIL（IMWCE-35-3-5）

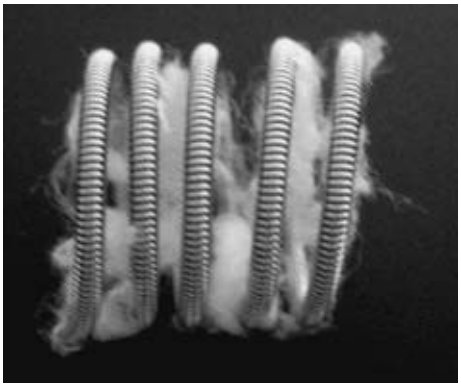

ちらが先行したのかは不明であった．

結腸気管支瘻のほとんどは難治性の肺炎で発症しているが，確定診断まで時間を要する症例が多い[3)10)11)]．本症例では幸運にも転移性肝腫瘍が疑われたため施行した注腸検査にて偶発的に発見されたが，診断が遅れると重症化する可能性もあり[1)]，クローン病や結腸悪性腫瘍のある症例においてはもとより本症例のように横隔膜下膿瘍の既往がある症例においても，難治性肺炎を認めた場合気管支瘻の可能性も選択肢として考慮し早期に診断されることが望ましい．

結腸気管支瘻の治療法として，クローン病が原因の場合は主として内科的治療が行われているが，肺切除を含めた積極的な外科手術を推奨している報告もある[10)]．本症例と同様に術後の腹腔内膿瘍が原因と考えられるAshleyら[3)]の報告では結腸切除術が行われている．しかし，本症例は胃全摘術後のため左上腹部の高度な癒着が予想され，結腸切除術を選択した場合非常に高度な侵襲を伴うと考えられた．近年，気管支瘻に対する気管支塞栓術の有用性が報告されており[12)~14)]，我々は低侵襲治療法として人工肛門造設とコイルによる気管支塞栓術を選択した．

気管支塞栓術の方法としてRonaldら[12)]は，1)フィブリングルーなどの接着剤による方法，2)炎症を引き起こす刺激物質による方法，3)ゼラチンスポンジやコイルなどの塞栓物質による方法を挙げているが，接着剤による方法はいくつか再発例の報告があり，刺激物質の注入は選択的でないことから塞栓物質による方法を推奨している．さらに，コイルによる塞栓術の利点として，本来血管内に留置するためのものであるから気管支内に留置しても損傷の心配がない，といった点を挙げている．

本症例ではアプローチの方法として，気管支鏡を使用せず血管造影手技によりコイルを留置した．この血管造影手技による方法には，気管支鏡下で行うよりも，1)咳嗽反射が軽度であるため操作しやすい，2)末梢で正確に塞栓可能であり余計な無気肺を作る可能性が少ない，3)造影剤を注入することで術中の塞栓状態を明確に判断できる，といった利点があると考えられる．したがって，放射線科医師の協力が得られる場合は，血管造影手技による方法が有用であると考えられた．また，コイルによる塞栓を施行する際，接着剤併用の有用性が報告されているが[13)]，接着剤による気管支の障害が懸念されたため，我々は刺激が少なく，コイル自体の凝固を促進させることが可能な自己血を用い良好な結果を得た．このように気管内へ異物を留置する場合感染が懸念されるが，Ronaldら[12)]の5例，渡辺ら[13)]の3例の検討では重症感染を来した症例はなく，本症例も肺炎症状は遷延したものの重症化することなく良好な経過が得られた．

また，本症例では口側腸管の減圧目的に人工肛門造設術も施行した．人工肛門によりQOLを損なうことが懸念されたが，結腸切除および肺切除を行う根治手術は非常な侵襲を伴い，重篤な合併症によりQOLを著しく損なう可能性も十分に考えられた．気管支瘻の閉鎖が完全であれば，結腸瘻の消失を待って人工肛門の閉鎖が可能であり，本症例に関しては，根治手術を行うよりも結果的にQOLが保たれたのではないかと考えられた．

開腹手術後の合併症として横隔膜下膿瘍は比較的多く遭遇する合併症である．可及的ドレナージと適切な抗生物質の投与により治癒するものがほとんどであるが，横隔膜を越えて胸腔との交通を生じる可能性も無視できないと考えられる．長期間無症候性に経過する症例も多いため，腹腔内膿

瘍の既往がある症例に原因不明の難治性肺炎を認めた場合，気管支瘻の可能性も考慮する必要があると考えられた．また，治療法に関しては，結腸に病変がない場合は侵襲の大きな外科的治療を選択するよりも，交通している気管支を塞栓する低侵襲的治療法を第1選択として考慮すべきと考えられた．

文　献

1) 三枝弘志，星野正巳，内田叔宏ほか：脾彎曲部結腸癌穿孔により結腸気管支瘻を形成しMOFに陥った症例の検討．Ther Res **18**：2871—2875, 1997
2) Mera A, Sugimoto M, Fukuda K et al：Crohn's disease associated with colo-bronchial fistula. Intern Med **35**：957—960, 1996
3) Ashley S, Corlett SK, Windle R et al：Colobronchial fistula：a late complication of appendicitis. Thorax **43**：420—421, 1988
4) Ochsner A, DeBakey M：Subphrenic abscess；collected review and analysis of 3,608 collected and personal cases. Surg Gynecol Obstet **66**：426—438, 1938
5) Warren KW, Christophi C, Armendariz R et al：Surgical treatment of bronchobiliary fistulas. Surg Gynecol Obstet **157**：351—356, 1983
6) 鈴木昭一郎，杉浦芳章，加藤勝一ほか：内視鏡下気管支塞栓術が奏功した左横隔膜下膿瘍気管支瘻の1例．日外会誌　**93**：1347—1349, 1992
7) 岩佐隆太郎，酒井克治，木下博明ほか：肝切除術後に発生した右横隔膜下気管支瘻の1例．日臨外医会誌　**49**：299—303, 1988
8) 尾関　豊，角　泰廣，山田卓也ほか：肝転移切除後再発に対するマイクロ波凝固療法に起因した胆管気管支瘻の1例．日消外会誌　**32**：2577—2581, 1999
9) 青山尚文，武藤　誠，妹尾篤史ほか：気管支瘻を認めた横隔膜下膿瘍の1例．慈恵医大誌　**108**：401—407, 1993
10) Domej W, Kullinig P, Petritsch W et al：Colobronchial fistula：a rare complication of Crohn's colitis. Am Rev Respir Dis **142**：1225—1227, 1990
11) Jones RK, Chagpar A, Vallieres E et al：Colobronchial fistula due to Crohn's diseas. Ann Thorac Surg **60**：446—448, 1995
12) Ronald BP, Richard SD, Harold S et al：Treatment of peripheral bronchopleural fistulas with endobronchial occulusin coils. Ann Thorac Surg **56**：1339—1342, 1993
13) 渡辺俊一，佐藤日出夫：金属コイルおよび接着剤を用いた気管支瘻の非手術的治療法の検討．日呼外会誌　**13**：488—493, 1998
14) 三島　修，深井　原，横田良一：金属コイル・フィブリングルーを用いた内視鏡治療が奏功した術後気管支瘻の2例．日呼外会誌　**17**：495—499, 2003

A Case of Colobronchial Fistula 14 Years after Total Gastrectomy

Kenichi Oyama, Akinori Takagane, Miyuki Sone[1], Kenichi Kato[1],
Shuuji Kawamura[2], Chihiro Tono[2] and Kazuyoshi Saito
Department of Surgery 1 and Department of Radiology[1], Iwate Medical University
Department of Surgery, Iwate Prefectural Esashi Hospital[2]

A 70-year-old man undergoing total gastrectomy for gastric cancer in August 1998 and subsequent reoperation for anastomotic leakage was delay in recovery by a left subphrenic abscess resolved by conservative management. Fourteen years later, he was admitted for incurable interstitial pneumonia. A barium-enema study showed barium passing via the splenic flexure into the bronchi of the left lower lobe but no evidence of colonic malignancy and inflammatory bowel disease, so the colobronchial fistula was attributed to subphrenic abscess as a complication of his last surgery. Because a severe adhesion in his abdominal cavity was expected, not a radical operation but a temporizing operation, colostomy and bronchial embolization were performed. The bronchial fistula was occluded by placing steel coils introduced through an angiographic catheter. His clinical course improved markedly thereafter and he was discharged on postoperative day 23. We report this rare case of colobronchial fistula with a review of the literature.

Key words：colobronchial fistula, subphrenic abscess, bronchial embolization

〔Jpn J Gastroenterol Surg 38：717—721, 2005〕

Reprint requests：Kenichi Oyama　Department of Surgery 1, Iwate Medical University
19-1 Uchimaru, Morioka, 020-8505 JAPAN

Accepted：January 26, 2005

©2005 The Japanese Society of Gastroenterological Surgery　Journal Web Site：http://www.jsgs.or.jp/journal/