日消外会誌　38（6）：722～727，2005年

症例報告

妊娠中に診断された肝転移を伴う遺伝性非ポリポーシス大腸癌の１例

大阪大学大学院消化器外科学

池永　雅一　　関本　貢嗣　　山本　浩文　　池田　正孝
三宅　泰裕　　金　　柄老　　能浦　真吾　　永野　浩昭
左近　賢人　　門田　守人

症例は40歳の妊婦（22週5日）で右季肋部痛を主訴に来院した．家族歴に父が59歳時直腸癌，姉が45歳時に大腸癌と診断されている．遺伝性非ポリポーシス大腸癌（Amsterdam criteria II）の診断基準に合致した．右季肋部痛にて腹部超音波検査を施行したところ肝腫瘤を指摘された．精査にて多発肝転移を伴うＳ状結腸癌と診断した（妊娠23週2日）．本人・家族と治療方針につき相談した結果，胎外生活が可能となる妊娠28週まで待ったうえで癌治療を行うこととした．待機中にイレウス症状が進行し，母体の全身状態も悪化したために緊急手術を施行した（妊娠24週4日）．術直後に胎児死産となり，また術後13日目に多臓器不全にて死亡した．妊娠に合併した悪性腫瘍の治療に際して，妊婦に関わるさまざまな因子を考慮し治療法の選択をすべきである．

はじめに

妊娠中に消化器癌の合併を認める頻度は少なく，中でも大腸癌の頻度は極めて低い[1]．一般にその頻度は10万例の妊娠に対して1～2例と報告されている[2]．今回，我々は遺伝性非ポリポーシス大腸癌（hereditary nonpolyposis colorectal cancer；以下，HNPCCと略記）家系に発生し，妊娠中に診断された肝転移を伴う大腸癌の1例を経験したので若干の文献的考察を加えて報告する．

症　　例

患者：40歳，妊婦（22週5日）

主訴：右季肋部痛

既往歴：特記すべきものなし．

家族歴：父が59歳時に直腸癌（65歳時に死亡），姉が45歳時に結腸癌と診断されている（健存中）．本症例を含めるとHNPCC（Amsterdam criteria II[3]）に合致する家系である（**Fig. 1**）．

現病歴：平成11年7月初旬，妊娠確認され近医にて経過観察となった．同年9月2日（妊娠14週1日）貧血を指摘され，鉄剤の投与を開始．同年10月中旬，両下肢浮腫を認めた．いずれも妊娠に伴う症状として経過観察されていた．同年10月20日（妊娠21週）右季肋部痛を認めた．同年10月28日（妊娠22週1日）腹部超音波検査施行したところ肝腫瘤指摘され，MRIにて転移性肝腫瘍と診断され，当院婦人科へ紹介入院となった．

Fig. 1　Pedigree of the family

入院時現症：身長158cm，体重60.8kg．妊娠に伴う腹部膨隆を認め，右季肋部に4横指分の腫瘤を触知し，圧痛を認めた．両下肢に浮腫を認めた．

入院時検査所見：高度の貧血，炎症所見を認めた．腫瘍マーカーはCEAが120ng/ml，CA19-9が56U/mlといずれも高値であった．

腹部MRI：肝右葉前区域中心に径8cm大の大結節を2個認めた．また，S4に径5cm，S7に径

＜2005年1月26日受理＞別刷請求先：池永　雅一
〒540-0006　大阪市中央区法円坂2―1―14　国立病院機構大阪医療センター外科

Fig. 2　Abdominal MRI showed multiple low intensity area, the fetus and the placenta.

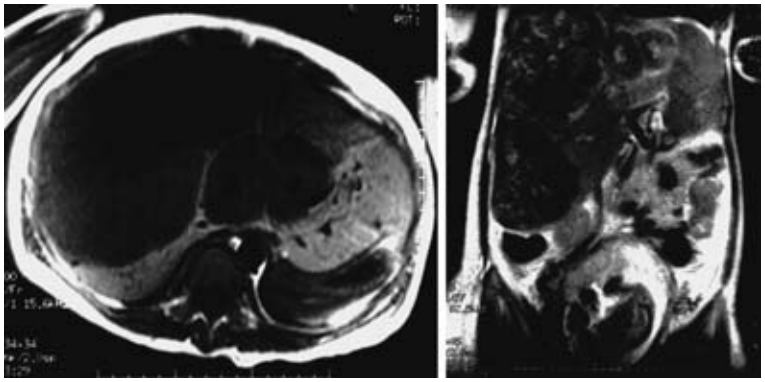

Fig. 3　Colonoscopy showed an ulcerated mass with round wall at sigmoid colon.

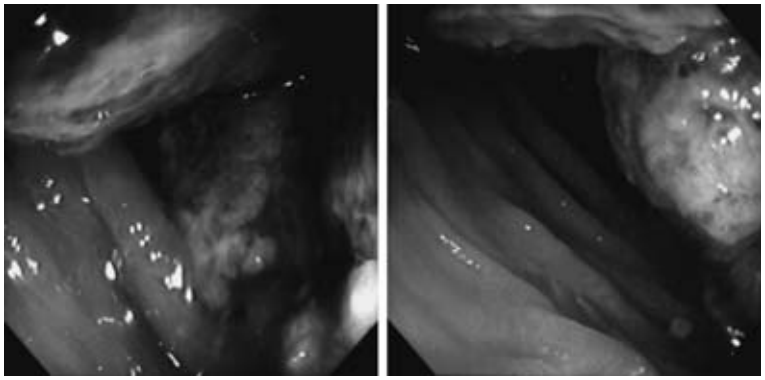

3cm 大の結節を認めた．T1 強調画像にて低信号であり，転移性肝癌の所見であった．妊娠子宮内に胎児と胎盤を認めた（**Fig. 2**）．腫大した肝臓と妊娠子宮により，腹腔内臓器は強く圧排されている．

大腸内視鏡検査：S 状結腸に，全周性の潰瘍性病変を認めた．内視鏡の通過は不可能であった（**Fig. 3**）．このときの生検にて中分化腺癌との診断を得た．

以上より，妊娠に合併した多発肝転移を伴う S 状結腸癌（Stage IV）と診断した（妊娠 23 週 2 日）．

本人，家族と治療方針につき相談した結果，挙児希望が強く，胎外生活が可能となる妊娠 28 週まで待ったうえで癌治療を行うことに決定した．しかしながら，待機中に腹満感増強し，腸閉塞症状が著明となった．肝腫大と妊娠子宮による腹腔内の圧迫と，大腸癌による大腸閉塞が原因と考えられた．そこで，腸管の減圧目的として経肛門的イレウスチューブの挿入を試みたが，腫瘍占居部位が S 状結腸から下行結腸にかけて存在し，屈曲が強くガイドワイヤーの挿入が困難で，経肛門的イレウスチューブを容易に挿入することが困難であった．その結果，減圧効果は不十分であった．腹部緊満感の増強，炎症所見の増悪を来し，母体の全身状態も悪化したために緊急開腹手術を施行した（妊娠 24 週 4 日）．

手術所見：全身麻酔下に開腹した．原発巣を含

Fig. 4　Macroscopic findings of resected specimen.

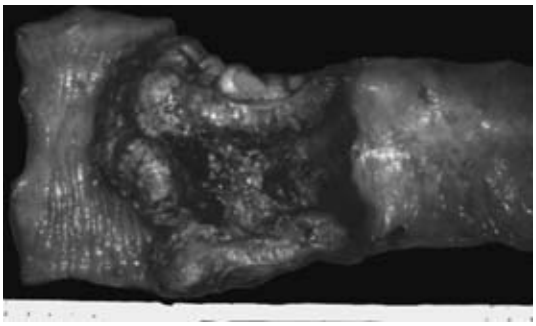

めて，左半結腸切除術を施行し，横行結腸にて人工肛門造設した（Hartmann 手術）．腹腔内は腫瘍の穿孔によると思われる限局した穿孔性腹膜炎の状態であった．また，上行結腸から回腸末端部の小腸が腫大した肝臓および妊娠子宮により圧迫，閉塞していたため減圧目的にて，それより口側の小腸瘻造設術を施行した．

切除標本肉眼所見：S 状結腸に，立ち上がり急峻な周提隆起を伴う全周性の潰瘍性病変を認めた（**Fig. 4**）．

病理組織所見：S 状結腸癌，中分化腺癌，se，ly1，v3，Nx，P0，H3，stage IV であった．

術後経過：術後，集中治療室へ収容．術後 4 時間後に胎児死産（骨盤位）となった．徐々に腎不全状態が進行し，初回手術時の腸穿孔による感染の遷延による腹膜炎も合併した．術後 4 日目に，腹腔内膿瘍の診断にて再開腹の上，ドレナージ術を施行した．しかしながら，術後 13 日目に多臓器不全にて死亡した．

考　察

1913 年，Warthin[3]は家系内に大腸癌，胃癌および子宮癌が多発する一家系を報告し，1971 年，Lynch ら[4]によって，常染色体優性遺伝形式を持つ cancer family syndromeとして報告された．1990 年，本疾患の名称を HNPCC あるいは Lynch syndrome に統一することが確認され，診断基準としてAmsterdam criteria（minumum criteria）が合意された．

本症例の家系も，本症例が大腸癌と診断されることで初めて，診断基準の Amsterdam criteria II を満たす家系になる．本家系が発癌高危険群との認識がなされれば，家系構成員の癌検診を勧め，行うことで本症例は，妊娠前に早期癌の段階で発見された可能性が十分にある．

HNPCC などの発癌高危険群の疾患に対する認識をもって診断治療に従事することは重要である．第 43 回大腸癌研究会アンケート調査によると，本邦における HNPCC の頻度が欧米の報告に比べて低かった．これは病歴聴取の正確さの問題点と，本邦における HNPCC に対する認識不足に起因するかもしれない．臨床医にとって癌患者を診察する際には，その家族歴，既往歴を含めた詳細な病歴聴取が非常に重要である[5]．

次に，妊娠に合併した大腸癌の報告は少なく，我が国では 1993 年に植松ら[6]が，18 例を報告し，1998 年には西村ら[7]が，併せて 28 例を集計している．医学中央雑誌で，妊娠と大腸癌をキーワードとして，1970 年から 2004 年まで検索したところ，自験例も含めて 41 例の報告がある[2)6)～36)]（**Table 1**）．欧米の報告では，1993 年に Bernstein ら[37]が妊娠合併大腸癌の 41 例を集計している．その臨床的特徴として，妊娠可能年齢からして当然のごとく，若年者に多く，初発症状は下血，下痢，腹痛である．占居部位は直腸・S 状結腸に多く，進行度は stage III，IV の進行症例が多く，肝転移や卵巣転移が高率に認められる．予後については，進行症例が多いことより不良とされている．その原因としては，診断の遅れにより多くが進行した段階で発見されることが考えられている[7]．

診断の遅れに関して，宮崎ら[30]は癌の初発症状と妊娠による各種の消化器症状とを医師だけでなく，患者自身も見逃す傾向にあることを指摘し，つわりは妊娠 6～7 週に現れ 1～2 か月続くため，これ以外の時期の消化器症状には注意を要するとしている．また，消化器疾患を疑っても母体と胎児に対しての検査の侵襲を考えて医師が検査を躊躇してしまい診断が遅れることをも指摘している．

特に胎児と X 線被曝に関して，胎生期を着床前期，器官形成期，胎児期の 3 期に分けると，着床

Table 1 Reported cases of colonic cancer during pregnancy in Japan

No.	Year	Author	Patient age/ Gestatinal age at diagnosis	Location	Stage	Maternal survival	Fetus survival
1	1970	Yamagata[2]	20's/Term	ND	ND	Alive	Abortion
2	1983	Tachikawa[8]	ND	Sigmoid	Ⅳ	unknown	unknown
3	〃	〃	ND	Sigmoid	Ⅳ	unknown	Dead
4	〃	〃	ND	Transeverse	Ⅳ	unknown	Abortion
5	1983	Nakamura[9]	28/36 week	Sigmoid	Ⅳ	Dead	Alive
6	1984	Kitaoka[10]	32/Term	Sigmoid	Ⅳ	Alive	Alive
7	1984	Tamura[11]	31/31week	Sigmoid	Ⅳ	Alive	Alive
8	1984	Kawaguchi[12]	25/Term	Rectum	Ⅳ	unknown	Alive
9	〃	〃	29/4month	Rectum	Ⅲa	Alive	Abortion
10	1985	Ichimura[13]	28/23week	Transeverse	Ⅳ	Alive	Abortion
11	〃	〃	33/Term	Ascending	Ⅳ	Dead	Alive
12	〃	〃	30/Term	Ceacum	unknown	Alive	Alive
13	1986	Yano[14]	36/28week	Ascending	Ⅱ	Alive	Alive
14	〃	〃	35/37week	Sigmoid	Ⅳ	Alive	Dead
15	1986	Tokeji[15]	36/21week	Sigmoid	unknown	unknown	Dead
16	〃	〃	39/41week	Descending	unknown	Dead	Alive
17	〃	〃	31/unknown	Ceacum	unknown	unknown	Alive
18	1987	Teratani[16]	26/21week	Transeverse	Ⅳ	Dead	Abortion
19	1988	Furuya[17]	27/21week	Ceacum	Ⅰ	Alive	Alive
20	1988	Makino[18]	35/32week	Sigmoid	Ⅳ	Alive	Alive
21	1989	Miki[19]	30/22wek	Rectum	unknown	Alive	Alive
22	1990	Masaki[20]	32/24week	Transeverse	Ⅲa	Dead	Alive
23	1991	Numakuchi[21]	33/15wek	Sigmoid	unknown	unknown	Abortion
24	1991	Kijima[22]	35/23week	Sigmoid	Ⅱ	Alive	Abortion
25	1992	Ishikawa[23]	37/Term	Ascending	Ⅲa	Alive	Alive
26	1992	Fujimori[24]	30/12week	Sigmoid	Ⅰ	Alive	Alive
27	1993	Fujisawa[25]	40/22week	Sigmoid	Ⅲb	Alive	Abortion
28	1993	Uematsu[6]	33/37week	Sigmoid	0	Alive	Alive
29	1993	Nakajima[26]	24/Term	Rectum	Ⅳ	Dead	Alive
30	1994	Sugimura[27]	29/29week	Rectum	Ⅳ	Dead	Alive
31	1994	Kuribayashi[28]	28/34week	Descending	Ⅲb	Alive	Alive
32	1994	Takano[29]	40/35week	Sigmoid	Ⅲb	Alive	Alive
33	1995	Miyazaki[30]	28/20week	colon	Ⅲa	Alive	Abortion
34	1996	Nishimura[7]	33/Term	Sigmoid	Ⅳ	Dead	Alive
35	1998	Kawarabayashi[31]	27/Term	Sigmoid	Ⅳ	Dead	Alive
36	2000	Morikawa[32]	35/13week	Sigmoid	Ⅲa	Alive	Abortion
37	2000	Nakagawa[33]	36/19week	Sigmoid	Ⅳ	Alive	Abortion
38	2001	Sakamoto[34]	28/Term	Rectum	Ⅲa	Alive	Alive
39	2003	Kawakami[35]	37/27week	Sigmoid	Ⅳ	Dead	Alive
40	2003	Hobo[36]	31/15week	Sigmoid	unknown	Alive	Abortion
41	2004	Our case	40/22week	Sigmoid	Ⅳ	Dead	Abortion

前期のしきい線量は50mGyであり，これ以上の線量が照射されれば胚は死亡する．器官形成期は奇形発生の危険が最も高い期間であり50～100mGyで外表奇形が現れる可能性がある．胎児期は1Gyで発育遅延があるが催奇形は心配ないとされている[38]．また，外表奇形が現れる可能性に目が奪われがちであるが，放射線被曝に一番弱い組織は大脳組織であることにも留意しなければならない[39]．消化器疾患に対する各種放射線検査における胎児の被爆線量は，腹部単純X線検査で0.3

mGy，胃透視で4mGy，注腸X線検査で25mGy，腹部CT 1スライスで0.03mGyとされている[38]．このことを十分に知ったうえで必要があれば，たとえ妊婦であっても積極的な検査を進めるべきである．

治療方針決定に関して，母体と胎児の2つの生命に配慮する必要がある．基本的には母体を優先すべきであるが，妊娠時期により異なる．妊娠21週6日目以内であれば合法的に人工流産が可能であることや妊娠28週になると胎外生活が可能となることなどを考慮して，一般に妊娠22週未満では人工中絶に引き続いて手術を，28週以降は帝王切開ないし分娩後に手術を行う，22～27週では癌の進行程度や患者・家族の希望などを考慮して治療を決定するとされている[33]．妊娠に合併した消化器悪性腫瘍のなかで，大腸癌の場合は，胃癌と比べて，腸閉塞，穿孔，出血といった緊急性を要する症例も多い．したがって，外科のみならず産科との連携が不可欠ではあるが，一番重要なことは，患者・家族との治療に対する十分なる検討であろう．本症例では，母体の予後不良なことは十分に承知された上で，本人と家族の挙児希望が強く，母体と引き替えでもとのことで，妊娠28週まで待機となったが，大腸癌特有の腸閉塞症状が増強し，緊急開腹術を行った．さらには翌日，胎児流産となり，母体も術後回復することなく死亡に至った症例である．母体の救命治療としての医学的な理由のみならず，どうしても挙児希望であるといった患者の希望をも勘案の上での治療選択が必要であった．妊娠に合併した悪性腫瘍の治療に際しては，妊婦に関わるさまざまな因子を考慮し，治療法の選択をすべきである．

文　献

1) 浅木　茂，田村　節，古橋信晃ほか：妊娠と消化器癌．周産期医　**19**：350―354, 1989
2) 山形敞一，井上修一：妊，産，褥婦の偶発合併症．現代産婦人科大系　18．中山書店，東京，1973, p199
3) Warthin AS：Heredity with reference to carcinoma as shown by the study of the cases examinated in a pathlogical laboratory of the University of Michigan, 1895-1913. Arch Intern Med **12**：546―555, 1913
4) Lynch HT, Krush AJ：Cancer family G revisited 1895-1970. Cancer **27**：1505―1511, 1971
5) 池永雅一，関本貢嗣，山本浩文ほか：遺伝性非ポリポーシス大腸癌．内科　**87**：1134―1137, 2001
6) 植松正久，冨永純男，板野　茂ほか：妊娠中に発生した大腸穿孔―大腸癌併存例に対する1治験例．臨外　**48**：1481―1485, 1993
7) 西村　渉，堀見忠司，公家健志ほか：妊娠に合併した進行大腸癌の1例．日臨外医会誌　**57**：643―648, 1996
8) 立川　勲，渡辺　成，相馬　智：若年者大腸癌症例の臨床病理学的検討．消外　**6**：649―653, 1983
9) 中村寛一，久松正典，樋口　徹ほか：妊娠に合併した結腸癌について．逓信医　**35**：199―204, 1970
10) 北岡久三：消化器癌と妊娠．外科　**46**：244―248, 1984
11) 田村　勉，高山泰子，有澤正義ほか：妊娠中にイレウスにて発症した結腸癌の1例．日産婦関東連会報　**40**：89―90, 1984
12) 川口満宏，阿南敏郎，渡辺英宣ほか：若年者大腸癌の検討．大分病医誌　**13**：37―41, 1984
13) 市村三紀男，相沢　浩，大原基弘ほか：妊娠，産褥期に発見された大腸癌の3例．日産婦関東連会報　**41**：84, 1985
14) 矢野浩史，杉並　洋，浜田雄行ほか：妊娠に合併した大腸癌の2症例．日産婦中国四国会誌　**34**：135―141, 1986
15) 渡慶次賀一，金武正直，前浜俊之ほか：妊娠に合併した消化器系悪性腫瘍．沖縄医会誌　**23**：275―276, 1986
16) 寺谷俊雄，水上天順，川上　剛ほか：妊娠と悪性腫瘍との共存症例の検討．日産婦関東連会報　**45**：10―15, 1987
17) 古谷政一，小泉信一郎，塩田吉宣ほか：妊娠中，腸重積症として発症した盲腸癌の1例．日救急医会関東誌　**9**：164―166, 1988
18) 牧野浩充，山内隆治：妊娠に合併した大腸癌の1症例．日産婦東北連会報　**35**：30―31, 1988
19) 三樹智子，小島さつき，崎山三代：直腸癌合併妊娠の看護における一考察．大阪母性衛会誌　**25**：31―32, 1989
20) 正木和人，橋本忠明，谷　眞至ほか：妊娠に合併した横行結腸癌の手術タイミング．和歌山医　**41**：115―119, 1990
21) 沼口正英，雨森良彦，豊島　宏：性器外悪性腫瘍合併妊娠の臨床的検討．産婦の実際　**40**：1039―1045, 1991
22) 木島武俊，山田智子，鶴岡三知男ほか：妊娠中に発見された結腸癌の一例．日産婦東京会誌　**40**：71―74, 1991
23) 石川　隆，板野　聡，寺田紀彦ほか：妊娠に合併した大腸癌の1例．日臨外医会誌　**53**：2186―2189, 1992
24) 藤森芳史，赤松泰次，松尾恭介ほか：妊娠中に内視鏡的切除術を施行した大腸ポリポイド癌の1例．Gastroenterol Endosc　**34**：442―446, 1992

25) 藤沢　順，飯島京太，稲葉将陽ほか：妊娠に合併したS状結腸癌の1例―自験例を含めた本邦報告例23例の報告―．横浜医　44：227―232, 1993
26) 中島真太郎，加藤良隆，田村裕幸ほか：分娩により発見された若年者直腸癌の1例．交通医　47：31―32, 1993
27) 杉村栄一，宮田秀夫，高橋秀光ほか：妊娠に合併した進行直腸癌の1例．日癌治療会誌　29：1024―1027, 1994
28) 栗林　靖，大平誠子，岩田正範ほか：結腸癌合併妊娠．産婦の実際　43：1095―1100, 1994
29) 高野　敲，遠山　茂，嶋野松朗ほか：妊娠中に合併したS状結腸癌の1例と本邦報告例の検討．外科治療　70：356―359, 1994
30) 宮崎道彦，吉川宣輝，中山貴寛ほか：妊娠中に診断された結腸癌の1切除例．日本大腸肛門病会誌　48：416―421, 1995
31) 川原林伸昭，三木誓雄，山本隆行ほか：産褥期進行大腸癌の1例．日臨外会誌　59：728―732, 1998
32) 森川　守，山田秀人，藤本征一郎ほか：初期妊娠健診にて発見された大腸(S状結腸)癌合併妊娠の1例．周産期医　30：807―810, 2000
33) 中川国利，鈴木幸正，豊島　隆ほか：妊娠時に腸重積をきたした大腸癌の1例．綜合臨　49：990―992, 2000
34) 阪本研一，伊藤英夫，立山健一郎ほか：5年生存が得られた妊娠中に発症し，出産後5か月目に切除した若年者進行直腸癌の1例．日外科系連会誌　26：101―104, 2001
35) Kawakami T, Makino Y, Sakai T et al：A case of colon cancer during pregnancy. 福 岡 大 医 紀　30：101―104, 2003
36) 保母順造，加村和雄，大沢洋之ほか：腸切除を施行した妊娠の2例．日産婦埼玉会誌　33：33―36, 2003
37) Bernstein MA, Madoff RD, Caushaj PF：Colon and rectal cancer in pregnancy. Dis Colon Rectum 36：172―178, 1993
38) 吉澤康雄，草間朋子：胎児の放射線防護に対する考え方．画像診断　6：514―518, 1986
39) 草間朋子：胎児期の放射線被曝による奇形発生に関する最近の知見．医のあゆみ　149：779―780, 1989

A Case of Hereditary Nonpolyposis Colorectal Cancer with Multiple Liver Metastases During Pregnancy

Masakazu Ikenaga, Mitsugu Sekimoto, Hirofumi Yamamoto, Masataka Ikeda,
Yasuhiro Miyake, Heiro Kim, Shingo Noura, Hiroaki Nagano,
Masato Sakon and Morito Monden
Department of Surgery and Clinical Oncology, Graduate school of Medicine, Osaka University

A 40-year-old woman 22 weeks and 5 days pregnant suffered right upper abdominal pain. Her history showed that her father had rectal cancer and died of liver failure, and her sister had colon cancer. This family matched the criteria of Hereditary Non-Polyposis Colorectal Cancer (Amsterdam criteria II). Ultrasonography (US) of the abdomen showed liver tumors finally diagnosed as sigmoid colon cancer with multiple liver metastases at 23 weeks and 2 days of pregnancy. After discussion with the patient and her family, we decided to wait until 28 weeks into the pregnancy to ensure a safe delivery, then therapy for cancer would be done. Due to the patient's worsening condition, however, we had to conduct emergency surgery 24 weeks and 4 days into the pregnancy, resulting in fatal death 4 hours postoperatively and the patient's death of multiple organ failure 13 days postoperatively. The treatment of cancer during pregnancy thus requires best selection of therapy based on the many factors attending the particular pregnancy.

Key words：colorectal cancer, pregnancy, hereditary nonpolyposis colorectal cancer

〔Jpn J Gastroenterol Surg 38：722―727, 2005〕

Reprint requests：Masakazu Ikenaga　Department of Surgery, National Hospital Organization Osaka National Hospital
2-1-14 Hoenzaka, Chuo-ku, Osaka, 540-0006 JAPAN

Accepted：January 26, 2005

©2005 The Japanese Society of Gastroenterological Surgery　Journal Web Site：http://www.jsgs.or.jp/journal/