日消外会誌　38（8）：1296～1300，2005年

症例報告

いわゆる癌肉腫と扁平上皮癌の同時性食道多発癌の１例

刈谷総合病院外科

奥田　勝裕　　佐野　正明　　成田　　洋
柴田　直史　　加藤　克己　　宇佐見詞津夫

今回，我々はいわゆる癌肉腫と扁平上皮癌の同時性食道多発癌の１例を経験したので報告する．症例は57歳の男性で，嚥下困難を主訴に当院受診となった．食道造影・食道内視鏡検査にて，胸部中部食道に扁平上皮癌を指摘された．腫瘍の狭窄がひどく，内視鏡による腫瘍肛門側の観察は不可能であった．術前全身精査において多発肺転移を認め，化学療法＋放射線治療を１クール行ったが，唾液も飲み込めないような状態に陥った．そのため，食道亜全摘胃管再建胸腔内吻合術を施行した．切除標本では，胸部中部食道に扁平上皮癌，胸部下部食道にいわゆる癌肉腫の併発が認められた．いわゆる癌肉腫は比較的まれな食道腫瘍であり，扁平上皮癌との同時性食道多発癌の例は，極めてまれであるため報告した．

はじめに

食道の癌肉腫は比較的まれな疾患であり，いわゆる癌肉腫・偽肉腫・真性癌肉腫の三つに分けられる．今回，我々はいわゆる食道癌肉腫と連続性をもたない食道扁平上皮癌の同時性多発癌の１例を経験した．

症　　例

症例：57歳，男性

主訴：嚥下困難

家族歴：特記すべきことなし．

喫煙：20本/日×35年

飲酒：日本酒2～3合/日×35年

既往歴：56歳時，急性心筋梗塞．

現病歴：2003年10月末頃より嚥下困難を自覚，11月25日当院内科受診となった．食道造影検査にて食道腫瘍を指摘され，12月5日精査加療目的に入院となった．入院中に心筋梗塞の再発を起こしたため，心筋梗塞治療後一時退院，2004年1月8日精査・加療目的に再入院となった．

入院時現症：身長173cm，体重58kg，体温36.3℃，血圧122/58mmHg，脈拍90/分，整．栄養状態やや不良．3分粥がどうにか摂取できる程度であった．

入院時検査成績：血液検査上，腫瘍マーカーを含め特に異常所見を認めなかった．

上部消化管造影X線検査：胸部中部食道約4cmにわたる全周性の不整狭窄像を認めた（**Fig. 1**）．

上部消化管内視鏡検査：上切歯列より30cmに，周堤様隆起を伴う全周性の狭窄を認めた（**Fig. 2**）．内視鏡は通過せず，接触により易出血性であった．

胸部CT：気管分岐部直下より約4cmにわたり，食道の全周性の壁肥厚を認めた．椎体，左房，下行大動脈と一部接していたが，境界は明瞭であった（**Fig. 3**）．両肺に計4か所，4～10mm大の多発肺転移と思われる結節性病変を認めた．

以上より，胸部中部食道癌，多発肺転移（cT3N2M1 stage IVb）診断にて，化学療法，CDDP，60mg（Day 1，8）＋5-FU，600mg（Day 1–5，8–12）＋放射線治療（2Gy ×15，計30Gy）を１クール行った．しかし，嚥下困難の程度はさらに悪化，唾液も飲み込めない状態になった．胸部CT上腫瘍の若干の縮小を認めたもののNC（No Change），本人・家族に十分なインフォームドコンセントを行った後，2月16日食道亜全摘胃管再建胸腔内吻

＜2005年2月23日受理＞別刷請求先：奥田　勝裕
〒448-0852　刈谷市住吉町5―15　刈谷総合病院外科

Fig. 1　Upper gastrointestinal showed a 4 cm stenotic lesion in the middle intrathoracic esophagus.

Fig. 2　Gastrointestinal fiberscopy revealed stenosis by tumor in the middle intrathoracic esophagus.

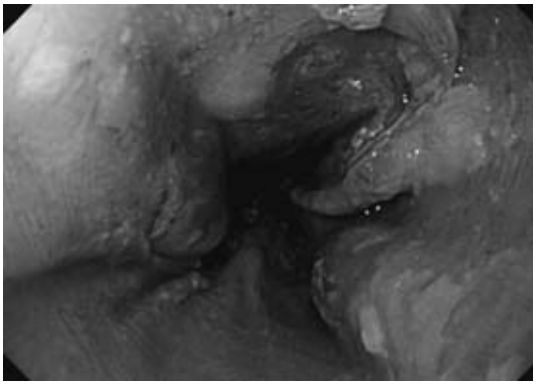

Fig. 3　Chest computed tomography showed a thickness of the middle intrathoracic esophageal wall.

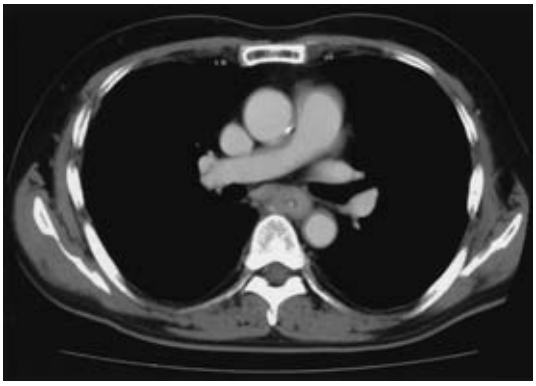

合術を行った.

摘出標本：胸部中部食道に長径 30mm の全周狭窄性の 3 型腫瘍，30mm 程肛門側に連続性のない 25×20mm の 0-Ip 型, ポリープ型病変を認めた(**Fig. 4**).

病理組織学的所見：全周性狭窄病変は食道外膜にまで浸潤を認める中分化扁平上皮癌であった. ポリープ型病変は，粘液腫状間質を背景に紡錘形・多稜形の肉腫様細胞が粘膜下層最深部にまで浸潤を認め，扁平上皮癌巣と肉腫様細胞の間に移行像が認められるいわゆる癌肉腫であった. 隆起性病変の周囲にはわずかに扁平上皮癌の表在性伸展が認められたが，2 病変間に連続性はなかった（**Fig. 5a, b**).

術後経過：術後経過は良好で, 術後 40 日目に退院となった. その後，通院にて経過を見ていたが，肺転移巣の増大に伴う閉塞性肺炎のため入院，術後 4 か月，呼吸不全のため死亡した.

考　　察

癌肉腫 (carcinosarcoma) は，1 つの腫瘍内に上皮性成分と非上皮性成分が，ともに腫瘍性に増殖している腫瘍の総称で，その概念は 1864 年，Virchow[1]により初めて提唱された. その後，1904 年に Von Hansemann[2]が初の食道癌肉腫を報告し，我が国でも水掛[3]が 1929 年に最初の報告をして以来，100 例を越える報告がある.

剖検例 14 例を含む 140 例の食道癌肉腫の本邦報告例を集計した有馬ら[4]によれば，年齢は 26〜

Fig. 4　Macroscopic findings of specimen showed a 30×10 mm tumor at the middle intrathoracic esophagus and a 25×20 mm tumor at the lower intrathoracic esophagus.

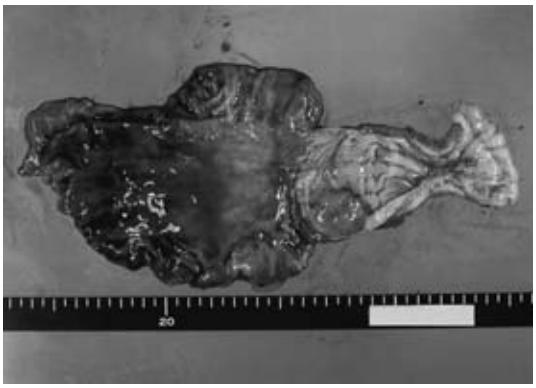

Fig. 5　A histologic study revealed tunica muscularis invasion by squamous cell carcinoma at the middle intrathoracic esophagus (a) and the spindle-shaped cells with sarcomatous component at the lower intrathoracic esophagus (b). (H.E. stain)

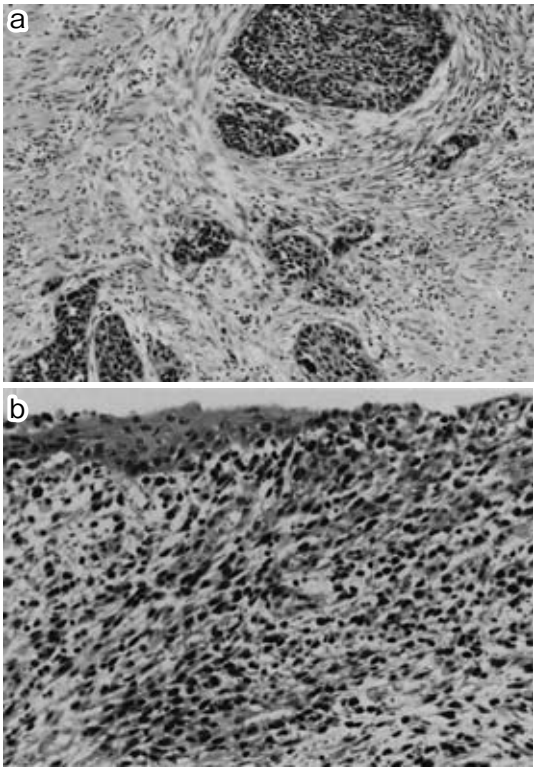

85歳，平均60.0歳，男女比は12：1，主訴は嚥下困難が85.9%を占めており，部位はImが69.6%と多く，形態はポリープ状・腫瘤型が119例(85%)，腫瘍長径は0.8～27cm，扁平上皮癌の上皮内進展の記載があったのは43例であったと報告している．

食道癌肉腫は食道癌取扱い規約によると，次のように分類されている[5]．1）いわゆる癌肉腫（so-called carcinosarcoma）：間葉系にみえる紡錘細胞は，癌の紡錘形化によると考えられるもので，上皮性部分と間葉系部分に移行像がみられる．間葉系細胞に上皮性のマーカーの存在を証明しうることが多い．2）偽肉腫（pseudosarcoma）：間葉系成分は，線維芽細胞などの間質細胞の異常な増殖によると考えられるもので，上皮成分は上皮内癌ないし微小浸潤癌として認められることが多く，両成分の混在はあっても移行像は認められない．3）真性癌肉腫（true carcinosarcoma）：間葉系成分は真の間葉系腫瘍で，癌腫成分との間に移行はみられない．間葉系成分に骨，軟骨，筋などへの分化が認められれば診断は容易だが，これが認められない場合には間葉系のマーカーは存在するが，上皮細胞のマーカーが存在しないことを確認する必要がある．

癌肉腫の組織発生についてはこれまで数々の議論がなされてきた．現在提唱されている癌肉腫の組織発生は，森永[6]のまとめによると次のようになる．1）衝突腫瘍説：癌と肉腫が別個に同じ臓器の，しかもごく近くに発生して混在したとする考え方で，癌と肉腫は一線を画して接し，両者が混じりあうことはまれで，移行像はない．2）偽肉腫様間質反応説：腫瘍間質の偽肉腫様増殖や軟骨，骨化生は時に経験される反応性変化でこの延長線上に癌肉腫があるとする考え方．3）上皮性腫瘍説：癌細胞が何らかの理由により，上皮性の性格を失い間葉系の形質を発現するようになったとする考え方．4）幹細胞由来説：癌肉腫が，上皮，間質どちらにも分化しうる未熟な幹細胞に由来するとする説．

上皮性腫瘍説ないし，幹細胞由来説が現在のところ組織発生の主な考え方であるが，癌肉腫の組織発生は解明されてはいない．現在では，免疫染色, LOH や p53 遺伝子の point mutation を解析するなど分子生物学的手法を用いた検討も行われている[7)~9)].

次に，食道多発癌の発生頻度であるが，食道癌全体の 2.5～15% と報告されている[10)]. 食道に複数の病変がある場合，多発癌巣であるのか，あるいは壁内からの転移であるのか意見の分かれるところである[11)]. 食道癌肉腫の場合, 扁平上皮癌の上皮内進展があったとの報告はあるが，本症例のような非連続的な食道癌肉腫と食道癌の病変を認めたとの報告例はなく，本症例は極めてまれな症例といえる.

本症例のように食道癌肉腫と食道癌の多発例の報告は今までにはない．本症例では入院当初の上部消化管造影 X 線検査では，ポリープ型病変は指摘できず，化学放射線治療の 1 か月の間にポリープ型病変が増大したと考えられる．また，病理組織学的所見では，中分化型扁平上皮癌の病変は化学放射線治療により腫瘍の半分程度が変性していた．しかし，いわゆる癌肉腫の病変は何ら変性を認めず，ポリープ型病変は紡錘形・多稜形の肉腫様細胞がほとんどを占めており，粘膜下層最深部にまで浸潤を認めていたが，扁平上皮癌巣は粘膜層周囲にとどまり，扁平上皮癌巣と肉腫様細胞の間に移行像を認めていた．以上の所見から，もともと表在型の癌腫に化学放射線治療が何らかの影響を与え，肉腫様化生が起こり，肉腫様成分のみが急速に内腔に向かってポリープ状に増大したのではないかと考えられる．以上のことより，本症例は現在の主な考え方である上皮性腫瘍説ないし幹細胞由来説を示唆しているのではないかと考える．我々は幹細胞由来であるならば，幹細胞由来説が主流を占める奇形腫群腫瘍や芽腫瘍群腫瘍のような，もっと多彩な分化が本症例にみられてもよいのではないかと考え，上皮細胞よりの一元的な発生と考えている.

文　献

1) Virchow R：Die krankhaften geschwulste. A Hirschwald **2**：181―182, 1864
2) Von Hansemann D：Das gleichzeitige vorkonmen verschiedenartiger geschwulste bei derselben person. Z *Krebsfosch* **1**：183―198, 1904
3) 水掛　諒：食道カルチノザルコーマの一例．日病理会誌　**19**：763―765, 1929
4) 有馬美和子，神津照雄，小出義雄ほか：類骨形成を伴った食道の“いわゆる癌肉腫”の 1 例．胃と腸 **13**：1437―1444, 1995
5) 食道疾患研究会編：食道癌取扱い規約．　第 9 版．金原出版，東京，1999
6) 森永正二郎：癌肉腫の組織発生．病理と臨　**14**：1107―1164, 1996
7) Nakagawa S, Nishimaki T, Suzuki T et al：Histogenetic heterogeneity in carcinosarcoma of the esophagus. Dig Dis Sci **44**：905―909, 1999
8) Iwaya T, Maesawa C, Tamura G et al：Esophageal carcinosarcoma：a genetic analysis. Gastroenterology **113**：973―977, 1997
9) Kashiwabara K, Sano T, Oyama T et al：A case of esophageal sarcomatoid carcinoma with molecular evidence of a monoclonal origin. Pathol Res Pract **197**：41―46, 2001
10) 斉藤洋子，小山捷平，海老原次男ほか：多中心性発生を示した食道表在癌の 1 例．癌の臨　**35**：1050―1060, 1989
11) 飯塚紀文：第 26 回食道疾患研究会．日消外会誌 **13**：362―375, 1980

A Case of Double Esophageal Carcinoma Along with So-called Carcinosarcoma and Squamous Cell Carcinoma

Katsuhiro Okuda, Masaaki Sano, Hiroshi Narita,
Tadashi Shibata, Katsumi Kato and Shizuo Usami
Department of Surgery, Kariya General Hospital

We report a very rare case of double esophageal carcinoma along with so-called carcinosarcoma and squamous cell carcinoma. A 57-year-old man admitted for dysphagia was found in esophageal X-ray and an upper gastrointestinal series to have squamous cell carcinoma in the middle intrathoracic esophagus. The lesion was too narrow to examine from the anal side of esophagus. Metastasis surveys suggested multiple lung metastasis. After undergoing 1 course of chemotherapy and radiation therapy, the man experienced difficulty in swallowing his saliva, necessitating subtotal esophagectomy. Macroscopic and microscopic findings of resected specimens showed squamous cell carcinoma in the middle intrathoracic esophagus and so-called carcinosarcoma in the lower intrathoracic esophagus. So-called carcinosarcoma of the esophagus is a rare malignant neoplasm, hence our report.

Key words：so-called esophageal carcinosarcoma, esophageal squamous cell carcinoma, multiple carcinoma
〔Jpn J Gastroenterol Surg 38：1296—1300, 2005〕

Reprint requests：Katsuhiro Okuda　Department of Surgery, Kariya General Hospital
5-15 Sumiyoshi-cho, Kariya, 448-0852 JAPAN

Accepted：February 23, 2005

©2005 The Japanese Society of Gastroenterological Surgery　Journal Web Site：http://www.jsgs.or.jp/journal/