日消外会誌　38（8）：1330～1334，2005年

症例報告

横行結腸浸潤を呈した肝内胆管細胞癌の１例

社会保険横浜中央病院外科，同　病理*

三松　謙司　　加納　久雄　　金田　英秀
久保井洋一　　桂　　義久*　　大井田尚継

症例は60歳の男性で，陰茎癌の手術既往があった．不明熱と腹部超音波検査上，肝腫瘍を指摘され入院となった．腹部CTで肝右葉にlow density massを認めた．腹部血管造影検査で腫瘍は乏血性であった．確定診断目的に腫瘍穿刺吸引細胞診を行い，扁平上皮癌と診断され，陰茎癌肝転移を疑い手術を施行した．開腹所見では，腫瘍は癌臍を伴い手拳大で横行結腸に直接浸潤していた．手術は肝右葉切除，右半結腸切除，肝門部リンパ節郭清を施行した．病理組織診断結果は，低分化型胆管細胞癌であった．胆管細胞癌が結腸浸潤を来した機序は，腫瘍と結腸が炎症性に癒着し，新生血管が増殖して直接浸潤したものと考えられた．肝内胆管癌の他臓器合併切除例の成績は不良との報告があり，今後厳重な経過観察が必要であると考えられた．

はじめに

肝内胆管細胞癌は原発性胆管癌の約3.3%[1]と比較的少ない腫瘍である．肝外発育型肝細胞癌では，臨床的特徴の一つとして周囲臓器への直接浸潤がみられることがある[2)3)]が，周囲臓器浸潤を伴った胆管細胞癌の報告例は極めて少ない[4)～10)]．

今回，我々は横行結腸浸潤を呈した肝内胆管細胞癌の１例を経験したので報告する．

症　　例

症例：60歳，男性

主訴：発熱，体重減少

既往歴：平成９年11月陰茎癌で陰茎切除，全除精術，両側鼡径リンパ節郭清術施行．（病理診断：高分化型扁平上皮癌，n0，ly0，v0）

現病歴：陰茎癌術後の外来通院中の平成15年10月に発熱，体重減少を認め，腹部超音波検査で肝腫瘍を指摘され精査加療目的に入院となった．

入院時現症：貧血，黄疸，表在リンパ節の腫大を認めず，腹部は平坦軟で肝腫瘍は触知しなかった．

血液生化学検査所見：WBC 10,300/μl，Hb10.1 g/dlと軽度の炎症反応と貧血を認めた．肝機能障害は認めなかったが，ALP 402IU，r-GTP 138IUと胆道系酵素異常を認めた．腫瘍マーカーは，CEA 9.5ng/mlと高値であったが，SCC 1.4ng/ml，AFP 4ng/ml，CA19-9 2未満U/mlと正常であった．

腹部超音波検査：肝S5，6を中心に径約9.0×5.5cmのhypoechoic massを認めた．形状は凹凸不整で，内部エコーは不均一であった．

腹部CT所見：肝S6，7を中心に境界不明瞭な径約7×8cmのlow density massを認めた．腫瘍は，造影CTで造影効果を認めなかった．腹腔内リンパ節腫大や腹水は認めなかった．また，十二指腸への圧排が認められ，腹壁との境界が不明瞭であり，腹壁への浸潤もしくは癒着が認められると思われた（**Fig. 1**）．

腹部血管造影検査所見：腹腔動脈造影にて，肝後区域に巨大なhypovascular tumorを認めた（**Fig. 2**）．

上部消化管内視鏡，注腸造影X線検査による上下部消化管精査では異常を認めなかった．画像検査上，転移性肝腫瘍，胆管細胞癌などの鑑別が困難であったため，腫瘍穿刺吸引細胞診を施行した．

細胞診検査所見：クロマチンの増量および核腫

＜2005年１月26日受理＞別刷請求先：三松　謙司
〒231-8553　横浜市中区山下町268　社会保険横浜中央病院外科

Fig. 1　Abdominal enhanced CT scan showed a low density mass sized for 7×8 cm at S6 and 7.

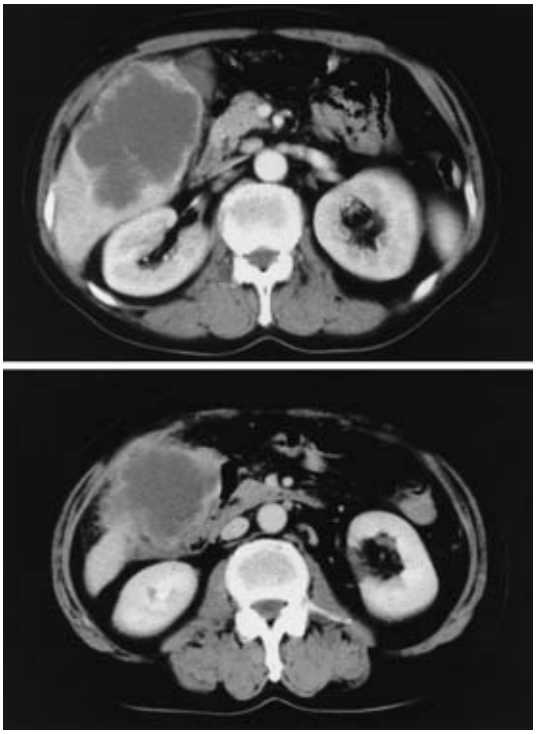

Fig. 2　Abdominal angiography showed a large hypovascular tumor at posterior segment in the liver.

Fig. 3　Schema showed the position of a tumor and the relationship to the other around organs including transverse colon and duodenum.

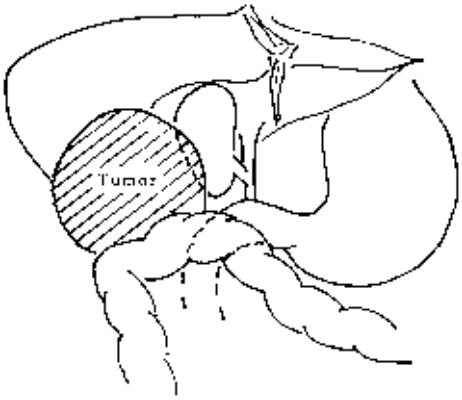

大のみられるオレンジ好染の胞体を持つ腫瘍細胞を少数認めており，胞体や核の性状から扁平上皮癌を疑う所見であった．

以上より，陰茎癌肝転移の疑いで手術を施行した．

手術所見：腫瘍は肝後区域を中心に認め，癌臍を伴い手拳大の大きさで，腹壁とは炎症性に癒着しているのみで，容易に剥離することができた．しかし，横行結腸に直接浸潤していた．術中超音波で他に病変は認めなかった．肝切除に際し肝門部への到達が困難であったため，まず横行結腸を離断した．腫瘍は，十二指腸には浸潤を認めなかった（**Fig. 3**）．手術は肝右葉切除，右半結腸切除，肝門部リンパ節郭清を施行した．

摘出検体所見：切除検体は重量約 1,060g．横行結腸に腫瘍の直接浸潤を認めた（**Fig. 4a, b**）．腫瘍の大きさ約 12×10cm で，割面は灰白色で境界明瞭な充実性腫瘍であった（**Fig. 4c**）．

病理検査所見：HE 染色では，腫瘍細胞は索状に配列し，小胞巣を形成し，浸潤性に増殖していた（**Fig. 5a**）．一部に不完全な腺管の形成を認めた．また，横行結腸に直接浸潤し，腫瘍は粘膜表層に達していた（**Fig. 5b, c**）．免疫染色では，胆管上皮マーカーの CK7 は陽性を示したが，扁平上皮系マーカーの CK20 は陰性であった．病理組織診断結果は低分化型胆管細胞癌で，進行度は第 4

Fig. 4　Macroscopic findings; (a) The large tumor invaded to transverse colon. (b) The tumor was directly invaded to mucosal layer of transverse colon. (c) The tumor was gray-whitish color 12×10 cm in size.

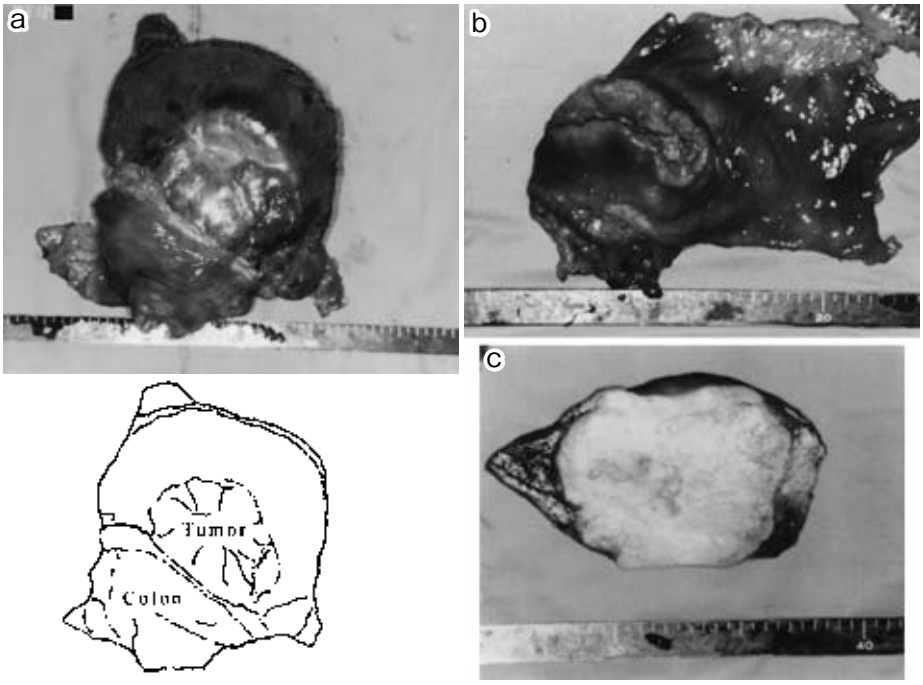

版原発性肝癌取扱い規約[11]によると，t3，n0，M0，stageIII であった．

術後経過は良好で，現在術後8か月経過も再発徴候認めず，UFT-E を内服し外来通院中である．

考　　察

胆管細胞癌は，原発性肝癌の約3.3%を占める腫瘍である[1]．肝細胞癌はリスクとしての慢性肝炎や肝硬変に対する定期検査が一般化しているため早期発見例が増加しているが，胆管細胞癌は，黄疸例や周囲臓器への圧排症状により発見される進行癌が多い．腫瘍最大径が10cm を超えるものは，肝細胞癌では8.1%に対して胆管細胞癌では10.4%である[1]．

しかし，肝細胞癌が肝外発育し周囲臓器浸潤を来すのがまれでない[2)12)~14)]のに対して，胆管細胞癌の肝外発育[15]や周囲臓器浸潤例[4)~10)]は非常にまれである．周囲臓器浸潤を呈した肝内胆管細胞癌の本邦報告例は，我々が検索しえた範囲内で，1985年に宮森ら[4]が十二指腸浸潤した剖検例を報告して以来，自験例を含めて19例で，論文報告は平野ら[5]の1例のみであった．この内，上西ら[6]が11例をまとめて学会報告している．この11例を除いた8例をまとめると，年齢は55～76歳（平均65.6歳），男性4例，女性4例であった．主要部位は肝左葉5例，右葉3例でやや左葉に多く，腫瘍径は5.5～13cm（平均9.25cm）であった．浸潤臓器は上西らの11例を合わせると，横隔膜7例，胃6例，下大静脈4例，小網4例，腹壁2例，心嚢2例，十二指腸1例，右腎臓1例，右腎静脈1例，横行結腸1例で，結腸浸潤を呈したものは本症例が本邦初の報告例であった．手術は剖検例の1例を除きすべて浸潤臓器合併肝切除が施行されていた．予後は術後8か月死亡症例から5年1か月生存症例まであった．上西ら[6]の11例の報告では，他臓器浸潤陽性例の切除後1，3年生存率はそれぞれ27%，0%と予後不良であり，腫瘤形成型肝

Fig. 5　Microscopic findings with hematoxylin-eosin staining；(a) The tumor was diagnosed as poorly differentiated cholangiocarcinoma. (b)(c) The tumor invaded to the surface of mucosal layer of colon. (Magnification；a：×100, b：×200, c：×40)

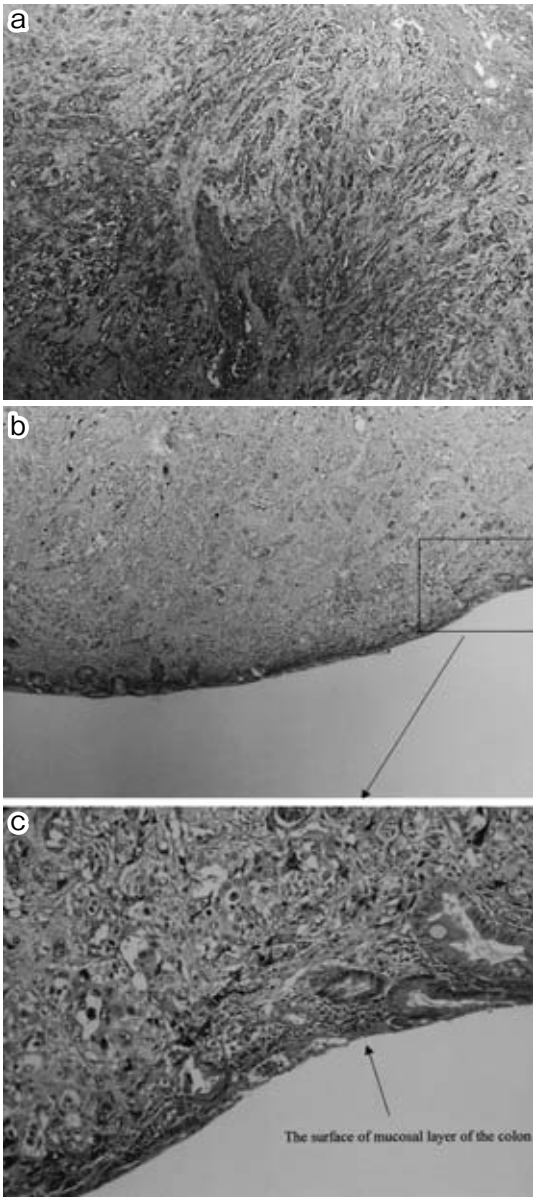

内胆管癌の独立予後因子は多変量解析の結果，他臓器浸潤，リンパ管浸潤および切除断端陽性であったとしている．本症例は他臓器浸潤陽性例であるが，結腸合併切除により腫瘍切除が可能であり，リンパ節転移を認めず，切除断端陰性であったことから，我々は手術が予後改善に寄与するものと考えている．

肝外型肝癌を市川ら[2]は，本来の肝臓とは全く連絡がたたれて存在する異所性のもの（ectopic growing type）と狭義の肝外型肝癌を肝臓との移行部の性状により二つの型に分類した．一つは，腫瘍と肝臓との間に肉眼的に明確な茎が存在し，組織学的には茎の部分に腫瘍は認められず，血管，胆管を含む結合織によって構成されている pedunculated type と，もう一つは肝内に腫瘍の一部があり，連続性に進展して腫瘍の大部分が肝外に突出する protrusive type である．この分類からすると，市川ら[2]は，周囲臓器との癒着や浸潤は pedunculated type で認められ，protrusive type には認められないとしているが，上辻ら[3]は，protrusive type で周囲臓器への浸潤が強かったと報告し，どちらの type においても，腫瘍が肝外性に大きく増殖すると周囲臓器に癒着し，新生血管が生じやすくなると結論づけている．肝外発育型肝癌の診断基準として，関ら[16]は，肝外に存在する腫瘍の最大径が腫瘍茎の径以上であることを定義しているが，本症例は，この基準からすると肝外発育型には含まれず，肝内で発生した腫瘍が肝外に露出し，直接横行結腸に浸潤した，直接浸潤の形式を呈していた．

本来，肝腫瘍が後腹膜に固定されていない横行結腸に浸潤した機序については，Chen ら[12]が肝細胞癌の横行結腸浸潤例の 3 例をまとめて報告している．この報告によると，3 例の横行結腸浸潤の機序の仮説はそれぞれ，TAE による腫瘍壊死，splenorenal shunt 術後の癒着と瘢痕，肝外下方への発育であった．いずれにしても，肝腫瘍と横行結腸が炎症性に癒着し，その後新生血管が増殖して直接浸潤を来したものと考えられ，本症例の胆管細胞癌においても同様の機序が考えられた．

文　献

1) 日本肝癌研究会編：第 15 回全国原発性肝癌追跡調査報告(1998～1999)．日本肝癌研究会事務局，京都，2004

2）市川　長，今岡真義，佐々木洋ほか：肝外発育型肝細胞癌6例の検討―肝外発育型肝細胞癌の分類と外科治療―．肝臓　25：86―92, 1984
3）上辻章二，山本　学，山道啓吾ほか：肝外発育型肝癌の臨床的検討．肝・胆・膵　3：107―115, 1991
4）宮森弘年，高橋洋一，黒崎正夫ほか：著しい肝外発育を示した胆管細胞癌（肝内胆管癌）の2剖検例．日内会誌　74：980, 1985
5）平野誠太郎，上尾裕昭，安部良二ほか：胃壁・横隔膜への直接浸潤を伴った胆管細胞癌の1切除例．大分病医誌　28：134―137, 1999
6）上西崇弘，広橋一裕，山崎　修ほか：合併切除を要した他臓器直接浸潤陽性肝内胆管癌切除例の検討．日消外会誌　35：922, 2002
7）蔵満　薫，楠　信也，安田貴志ほか：胃浸潤をきたした胆管細胞癌の一例．日臨外会誌　63：555, 2002
8）重政　有，山口広之，松尾誠司ほか：腎への直接浸潤を示した肝内胆管癌に対する右腎摘，肝右様切除同時施行の1例．臨と研　77：385, 2000
9）西堀重樹，中野昌志，桂巻　正ほか：腹壁合併切除にて摘出可能となった腹壁浸潤胆管細胞癌の1例．日臨外会誌　60：1698, 1999
10）三沢篤史，森　誠治，岡田節雄ほか：胃噴門部から胃体上部にかけて広範に浸潤し吐血で発症した肝内胆管癌の1切除例．Gastroendterol Endosc 41：761, 1999
11）日本肝癌研究会編：原発性肝癌取扱い規約．第4版．金原出版，東京，2000
12）Chen CY, Lu CL, Pan CC et al：Lower gastrointestinal bleeding from a hepatocellular carcinoma invading the colon. J Clin Gastroenterol 25：373―375, 1997
13）Maruyama A, Murabayashi K, Hayashi M et al：Hepatocellular carcinoma complicated by gastrointestinal hemorrhage caused by direct tumor invasion of stomach. J Hepatobiliary Pancreat Surg 1：90―93, 1999
14）今津浩喜，松原俊樹，船曳孝彦ほか：脾臓への直接浸潤を伴う肝外発育型肝細胞癌の1症例．肝・胆・膵　46：415―420, 2003
15）羽田野和彦，伊藤重彦，角田順久ほか：肝外発育を呈した巨大胆管細胞癌の1例．日臨外会誌　60：188―192, 1999
16）関啓太郎，鴻巣　寛，池　政敏ほか：肝外発育型肝細胞癌13例の検討．日消外会誌　24：2032―2036, 1991

A Case of Intrahepatic Cholangiocarcinoma with Invasion of Transverse Colon

Kenji Mimatsu, Hisao Kanou, Hide Kaneda,
Youichi Kuboi, Yoshihisa Katsura* and Takatsugu Oida
Department of Surgery and Department of Pathology*, Yokohama Central Hospital

A 60-year-old man was admitted for occult fever and a liver tumor detected by ultrasonography. He has a history of penile cancer five years previously. Computed tomography demonstrated a low-density tumor 5cm in diameter in the right lobe. Angiography showed that the tumor was hypovascular. An aspiration tumor biopsy was performed because of difficulty in diagnosing the tumor, and the pathological findings suggested squamous cell carcinoma, a metastasis of the penile cancer. At surgery the liver tumor was found to have invaded the transverse colon, and right hepatic lobectomy with hilar lymphadenectomy combined with right hemicolectomy was performed. The final pathological diagnosis of the liver tumor was poorly differentiated cholangiocarcinoma. The mechanism of tumor invasion to the colon may have been inflammatory adhesion and penetration of the adjacent transverse colon. Intrahepatic cholangiocarcinoma with invasion of other organs is reported to have a poor prognosis, and it requires strict follow-up.

Key words：intrahepatic cholangiocarcinoma, transverse colon invasion

〔Jpn J Gastroenterol Surg 38：1330―1334, 2005〕

Reprint requests：Kenji Mimatsu　Department of Surgery, Yokohama Central Hospital
268 Yamashita-cho, Naka-ku, Yokohama, 231-8553 JAPAN

Accepted：January 26, 2005

©2005 The Japanese Society of Gastroenterological Surgery　Journal Web Site：http://www.jsgs.or.jp/journal/