日消外会誌　38（8）：1335～1339，2005年

症例報告

Rokitansky-Aschoff sinus から発生した胆嚢嚢胞内癌の１例

徳島赤十字病院外科，同　病理*

宇山　　攻　　沖津　　宏　　石倉　久嗣　　一森　敏弘
石川　正志　　木村　　秀　　阪田　章聖　　藤井　義幸*

症例は55歳の女性で，健診にて胆石を指摘され当院紹介となった．来院時腹部超音波検査では胆嚢中央に濃縮胆汁で充満した嚢胞を認め，それにより胆嚢は頸部側，尾部側と２房性に分かれて映り，前者内に胆石を認めた．腹部3D DIC-CTにても同様に造影され，以上により胆嚢内嚢胞，胆石症と診断し腹腔鏡下胆嚢摘出術を施行した．切除胆嚢を開放すると，頸部側に数個の胆石を認め，体部には3.0cm大の嚢胞を認めた．嚢胞を開放すると内部に濃縮凝固した胆泥を認めた．病理組織検査では嚢胞全体が巨大化したRokitansky-Aschoff sinusであり，内腔全面が非浸潤性の高分化腺癌で覆われ，pap，m-RAS mp，pHinf0，pBinf0，pPV0，pA0，pBM0，pHM0，pEM0であった．胆嚢嚢胞はまれであり，さらに内面に癌が発生した症例は世界でも４例を認めるのみである．今回，我々は胆嚢嚢胞とその内面に癌を合併した非常にまれな症例を経験したので文献的考察を加えこれを報告する．

はじめに

胆嚢に嚢胞が発生することは極めてまれである．今回，我々はRokitansky-Aschoff sinus（以下，RASと略記）から発生した胆嚢嚢胞内に上皮性内癌を認めた症例を経験したので若干の文献的考察を加えこれを報告する．

症　　例

症例：55歳，女性

主訴：自覚症状なし．

家族歴：父，喉頭癌

既往歴：特記すべきことなし．

現病歴：以前より胆石指摘されるも放置されていた．平成15年９月健診にて胆嚢内異物を指摘され，当院受診となった．

現症：身長157cm，体重50kg，血圧176/90 mmHg，脈拍103/min，体温36.5℃．結膜に黄疸，貧血を認めず．腹部平坦軟で肝臓や腫瘤を触知せず．

入院時血液検査：血液生化学検査に異常なく，腫瘍マーカーもCEA 0.8ng/ml，CA19-9 21U/ml，と正常範囲内であった．ウイルスマーカーはHBS抗原，HCV抗体ともに陰性であった．

腹部US所見：胆嚢中央に濃縮胆汁と思われる低エコー域で充満した嚢胞を認め，それにより胆嚢は頸部側，尾部側と２房性に分かれて映り，前者に胆石と思われる低エコー域を認めた（**Fig. 1**）．

腹部CT：造影CTでは胆嚢中央に嚢胞と思われる径3cm大の辺縁なめらかな類円形低濃度域を認めた．DIC-CTでは中央の嚢胞により頸部側，尾部側のみが造影され，頸部側胆嚢内には胆石と思われる高濃度域を認めた（**Fig. 2**）．

以上により，胆嚢内嚢胞により２房性に分けられた胆嚢内に存在する胆嚢結石と診断した．１か月の間ursodeoxycholic acidを投与したが，その後の超音波検査にても胆石径の変化を認めず，手術目的で入院となった．

手術所見：胆嚢周囲に炎症はほとんど見られず，胆嚢漿膜面にも異常を認めなかった．胆汁漏出もなく腹腔鏡下に摘出しえた．

切除標本肉眼所見：切除胆嚢を開放すると，胆嚢頸部側に数個の胆石を認め，体部には3.0cm大

＜2005年１月26日受理＞別刷請求先：宇山　　攻
〒773-8502　小松島市中田町新開28―1　徳島赤十字病院外科

Fig. 1　Abdominal ultrasonography shows 3 cm of hypoechoic cystic lesion (arrow) in the body of the gallbladder.

の嚢胞を認めた．嚢胞表面は正常胆嚢粘膜であり異常を認めなかった．嚢胞を開放すると内部に濃縮凝固した胆泥を認めた．肉眼的には拡張した嚢胞内腔と粘膜との交通はなかった（**Fig. 3**）．

病理組織所見：嚢胞周囲には同層に RAS が散在し，嚢胞は RAS が巨大嚢胞化したものと考えられた．嚢胞壁は上皮が乳頭状に増殖し，核の重層化が見られた．上皮細胞は核小体が明瞭で大型の核を有し，細胞異型，構造異型が見られたため高分化乳頭状腺癌と診断された. pap，m-RASmp，pHinf0，pBinf0，pPV0，pA0，pHM0，pEM0 であった（**Fig. 4**）．

考　察

胆嚢に嚢胞が発生することは極めてまれである．海外では 1797 年に Wiedermann が報告したものが第 1 例目と言われており[1]，その後も数十例の報告しか認めない[2]．本邦でも報告数は少なく，医学中央雑誌で検索した範囲では文献報告は 12 例しか認めない（**Table 1**）[2)~13)]．今回のような嚢胞内に癌を合併した症例はさらにまれであり，PubMed，医学中央雑誌で検索したところ世界で 4 例の報告を認めるのみである[3)7)12)14)]．

胆嚢嚢胞の発生機序は症例自体が少なくいまだ不明であるが，先天的要因よりもむしろ後天的要因が関係しているといわれており，寄生虫が関与しているという説や，RAS，胆嚢憩室，Luschka

Fig. 2　a：Abdominal CT shows cystic lesion (big arrow) in the body of the gallbladder.　b：DIC-CT shows small gallstones (small arrow) and cyst (big arrow) which divided the lumen into two parts.

sinus などの管腔構造と粘膜面との交通が炎症などにより遮断され内圧により嚢胞状を呈するという説が有力である[15]．自験例では周囲に散在する他の RAS と同層に存在し，かつ周囲に寄生虫を認めなかったため，炎症など何らかの原因により RAS が閉塞し胆嚢内腔と RAS との交通が遮断さ

Fig. 3　a：In the macroscopic finding, Small gallstones (small arrow) and large cyst filled with coagulated bile (big arrow) were seen in the gallbladder. b：Shematic presentation of gallbladder cyst and carcinoma (black area).

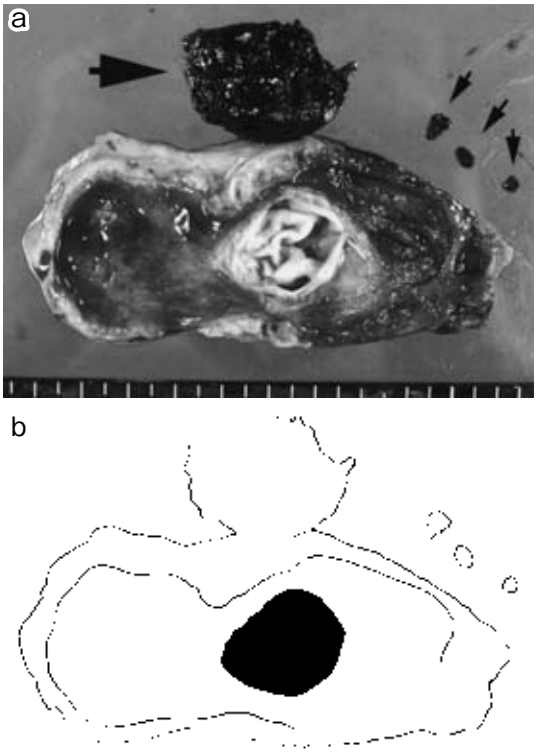

Fig. 4　In the microscopic finding, papillary hyperplasia and well differentiated adenocarcinoma (black area in shematic presentation) are seen on the surface mucosa of the cyst. Big arrow shows normal mucosa of the gallbladder. Small arrows show benign RS sinuses (HE).

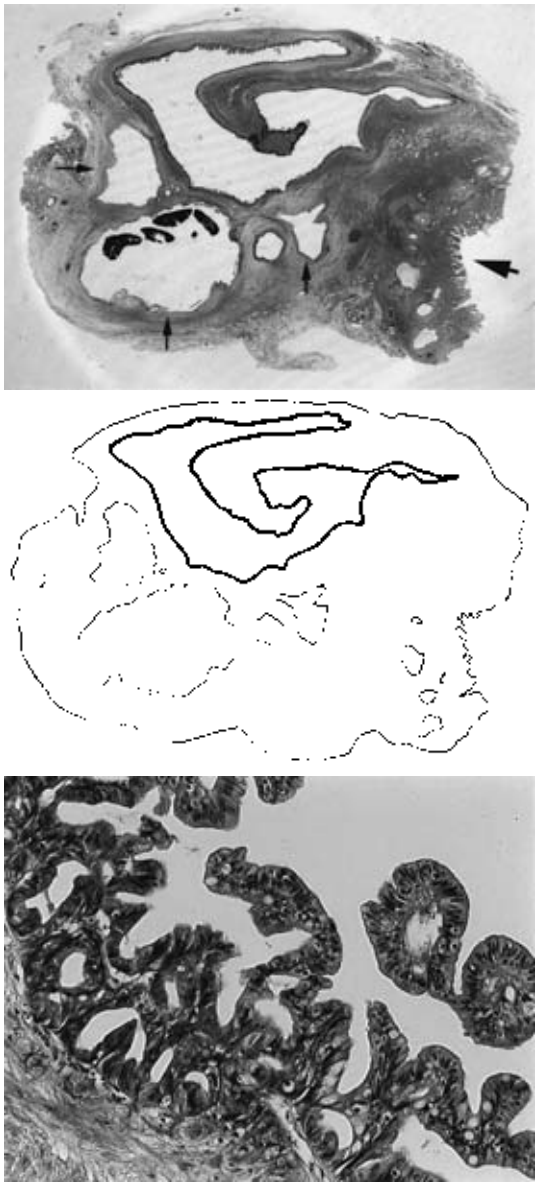

れ内容液鬱滞により異常拡張したものと思われた.

さらに，今回拡張し嚢胞化したRAS内面から癌細胞を認めたわけだが，ここで嚢胞化の有無を問わずRAS自体から発生した胆嚢癌の頻度を調べたところ，自験例を含めて医学中央雑誌で検索した結果，国内8例のRAS発生胆嚢癌が見つかった[3)7)12)16)～19)]．嚢胞を形成していたものは3例あり大きさはそれぞれ1.0cm，1.2cm，1.8cmであった[3)7)12)]．そのうちMatsumotoらが報告していた嚢胞内癌は漿膜面まで浸潤が見られた進行胆嚢癌であった．RASが破壊され原発が不明であったが周囲に他のRASが散在し筆者らがRAS発生の可能性を言及していたため，RAS発生嚢胞内癌の3例に含めることとした．他の2例は嚢胞内上皮内癌であり，周囲のRASと同層に存在しており RAS発生嚢胞内癌であることは明らかであった.

嚢胞の内容液は国内報告例の約半数が漿液性であり，残りが粘液性またはクリーム性の内容液で

Table 1　Reported cases of gallbladder cyst in the Japanese literature

Year	Age	Size	Content	Malignancy
1986	67	12mm	bile pigment	+
1988	61	10mm	serous	
1990	64	20mm	mucinous + stone	
1990	52	25mm	mucinous	
1992	83	10mm	no description	+
1993	65	12mm	serous	
1995	65	25mm	serous	
1996	63	10mm	mucinous	
1999	50	14mm	mucinous	
2002	70	18mm	serous	+
2002	69	17mm	mucinous + stone	
2003	80	13mm	creamy content	
Our case	55	30mm	bile sludge	+

ある．癌を合併した嚢胞となると上記3例中1例は内容液に関しての報告はなく，1例は漿液，1例は胆汁色素であった．自験例は硬化した胆泥であった．Jacobs ら[15]は胆嚢嚢胞の内容として，粘液，胆汁色素，コレステロール結石，胆石を含むことがあると報告しており，嚢胞内発癌症例である自験例にも当てはまった．

ここで嚢胞内癌発生の機序であるが，今回自験例では嚢胞内上皮内面全体に隙間なく癌が分布しているにも関わらず壁内浸潤は認めなかった．一般的な早期胆嚢癌の進展形式が直接的な漿膜浸潤であることを考えると[20]今回の癌は一部の粘膜に発生した癌が水平方向に広がっていったと考えるよりも，ほぼ全体が同時期に発生したものと考えるのが自然である．Kawarada ら[3]の例では自験例のような内面を覆い尽くすような発生の仕方ではなかったが，嚢胞内面の離れた箇所に同時に上皮内癌が発生している．吉川ら[7]の例は詳細な記載はなかったものの，病理写真では上皮内癌が散見されるように見え自験例と類似していた．Ootani ら[21]は3,197例の胆嚢切除標本の検索の結果，胆嚢腺筋症に合併する癌の好発部位に狭窄部位の抹消側をあげ，胆嚢内の狭窄部底部側内腔における胆汁鬱滞が癌の発生を促進すると報告している．Ootani らが報告していたのが胆嚢全体レベルでの閉塞と内圧上昇であったのに対し，胆嚢嚢胞は抹消レベルでの圧上昇であり直接の形態は違うものの胆汁鬱滞自体は同じであり，同様の機序で癌化が起こったのではないかと考える．

胆嚢嚢胞がRASの閉塞により拡大し内圧上昇により癌化が引き起こされる可能性を考えると，拡大した嚢胞を認める場合はそれ自体内圧が上昇している可能性が高く癌化率も通常より高い可能性がある．実際，腹腔鏡下胆嚢摘出術後に胆嚢癌が偶発的に見つかる率が1%であるのに対し[22]，国内胆嚢嚢胞報告数13例中癌を合併したものは自験例も含め4例と，その割合は30.8%と高値である．胆嚢嚢胞全体の症例数が少ないので癌発生頻度の数値としては多少前後する可能性はあるが，通常よりも胆嚢嚢胞の方が癌化率が高いことは示唆される．

今回の症例では結果的に早期癌であり術後追加切除は行わなかったが，胆嚢嚢胞がRASから発生するものが多く，胆嚢壁内に深く存在するRASの解剖学的特徴を考えると嚢胞内癌は容易に進行癌に発展する可能性が高い．今後の胆嚢嚢胞に対する標準的治療の確立のためにさらなる胆嚢嚢胞内癌症例の蓄積が待たれる．

本論文の要旨は第59回消化器外科学会定期学術総会（2004年7月鹿児島市）で発表した．

文　献

1）Robertson HE, Ferguson WJ：The diverticula（Luschka's cryps）of the gallbladder. Arch Pathol **140**：312―333, 1945
2）森　俊治，長谷川洋，小木曽清二ほか：胆嚢壁内嚢胞の1例．日消病会誌　**99**：631―634, 2002
3）Kawarada Y, Sanda M, Mizumoto R et al：Early carcinoma of the gallbladder, Noninvasive carci-

noma originating in the Rokitansky-Aschoff sinus：A case report. Am J Gastroenterol **81**：61—66, 1986
4) 門馬公経，田島芳雄，金子光男ほか：石灰乳胆汁を伴った胆嚢頚部嚢胞の1例．胆道 **2**：195—201, 1988
5) 目黒敬義，小泉 勝，丹野尚昭ほか：超音波内視鏡所見が有用であった胆嚢底部嚢胞の1例．胆と膵 **11**：115—120, 1990
6) 山田 稔，築沢正倫，伊藤敏郎ほか：超音波検査(5MHz)が有効であった胆嚢貯留性嚢胞の1例．日消病会誌 **87**：176—177, 1990
7) 吉川幸伸，宗田滋夫，籾山卓哉ほか：Rokitansky-Aschoff 洞内に限局した早期胆嚢癌の1例．日生病医誌 **20**：222—225, 1992
8) 浅田康行，三浦将司，小西二三男ほか：胆嚢壁内嚢胞の1例．日消病会誌 **90**：3070—3075, 1993
9) 藤澤貴史，友藤喜信，黒田信稔ほか：胆嚢壁内嚢胞の1症例．日消病会誌 **92**：1309—1314, 1995
10) 近藤竜一，清水忠博，久米田茂喜ほか：胆嚢壁内嚢胞の1例．臨外 **51**：1359—1362, 1996
11) 堀江良彰，金丸 洋，多田真和：腹腔鏡下胆嚢摘出術を行った胆嚢嚢胞の1例．日内視鏡外会誌 **5**：265—270, 2000
12) Matsumoto M, Maruta M, Maeda K et al：Epithelial cyst of the gallbladder associated with adenocarcinoma. J Hepatobiliary Pancreat Surg **9**：389—392, 2002
13) 青柳信嘉，渡邊 稔，平石 守ほか：増大傾向を呈した胆嚢嚢胞の1例．日消外会誌 **36**：23—27, 2003
14) Sworn MJ, Gay P：A fundal cyst of the gallbladder. an unusual abdominal mass. Med J Aust **2**：307—308, 1975
15) Jacobs E, Ardichvili D, D' avanzo E et al：Cyst of the gallbladder. Dig Dis Sci **36**：1796—1802, 1991
16) Nakafuji H, Koike Y, Watanabe M et al：Three cases of early stage carcinoma of the gallbladder. Gastroenterol Jpn **16**：134—140, 1981
17) Funabiki T, Matsumoto S, Tsukada N et al：A patient with early gallbladder cancer derived from a Rokitansky-Aschoff sinus. Surg Today **23**：350—355, 1993
18) 大塚隆生，松永浩明，明石良夫ほか：Rokitansky-Aschoff 洞原発を確認できた進行胆嚢癌の1例．胆と膵 **20**：67—71, 1999
19) 鷲田昌信，西平友彦，金子 猛ほか：Rokitansky-Aschoff 洞内に癌を認めた胆嚢腺筋症の1例．日臨外会誌 **63**：2775—2779, 2002
20) 鬼島 宏，渡辺英伸，内田克之ほか：胆嚢癌の組織発生と漿膜下初期浸潤様式．胆と膵 **8**：1051—1059, 1987
21) Ootani T, Shirai Y, Tsukada K et al：Relationship between gallbladder carcinoma and the segmental type of adenomyomatosis of the gallbladder. Cancer **69**：2647—2652, 1992
22) Wibbenmeyer LA, Wade TP, Chen RC et al：Laparoscopic cholecystectomy can disseminate in situ carcinoma of the gallbladder. J Am Coll Surg **181**：504—510, 1995

Adenocarcinoma in a Gallbladder Cyst Derived from Rokitansky-Aschoff Sinus

Koh Uyama, Hiroshi Okitsu, Hisashi Ishikura, Toshihiro Ichimori,
Masashi Ishikawa, Suguru Kimura, Akihiro Sakata and Yoshiyuki Fujii*
Department of Surgery and Department of Pathology*, Tokushima Red Cross Hospital

A 55- year-old woman admitted for gallstones was found in ultrasonography and abdominal CT scan to have a cystic lesion 30mm in diameter in the body of the gallbladder, which divided the gallbladder into two parts, neck and fungus. Small gallstones were also seen at the neck of the gallbladder. We undertook laparoscopic cholecystectomy. Macroscopic examination found a large cyst in the body of the gallbladder and some gallstones at the neck of the gallbladder. An incision showed to be filled with coagulated bile. Histologically, the cyst was an enlarged Rokitansky-Aschoff sinus whose inner surface was lined by a single layer of papillary hyperplasia and well differentiated adenocarcinoma. Gallbladder cysts are rare, with only 4 cases of cancerous gallbladder cyst reported worldwide in so far as we know. We report this extremely rare combination of gallbladder cyst and cancer, together with a review of the literature.

Key words：gallbladder cancer, Rokitansky-Aschoff sinus, gallbladder cyst

〔Jpn J Gastroenterol Surg 38：1335—1339, 2005〕

Reprint requests：Koh Uyama Department of Surgery, Tokushima Red Cross Hospital
28-1 Shinbiraki, Chuden-cho, Komatsushima, 773-8502 JAPAN

Accepted：January 26, 2005

©2005 The Japanese Society of Gastroenterological Surgery Journal Web Site：http://www.jsgs.or.jp/journal/