日消外会誌　38（8）：1346～1350，2005年

症例報告

仙骨前面仮性嚢胞を疑われた1例

草加市立病院外科[1)]，国立印刷局東京病院外科[2)]，東京医科歯科大学大学院腫瘍外科[3)]

小野　千尋[1)2)]　八重樫寛治[1)]　青柳　治彦[1)]
西岡　良薫[1)]　西村　久嗣[1)]　杉原　健一[3)]

症例は28歳の男性で，便秘・排尿困難を主訴に近医を受診し，腹部超音波検査で骨盤内腫瘤を指摘され当科に紹介された．骨盤CTおよびMRIで仙骨前面に石灰化を伴う径14×9×10cmの嚢胞性腫瘤を認めた．周囲臓器への浸潤所見はなかった．注腸検査および大腸内視鏡検査では直腸は後壁側からの強い壁外性圧迫で狭窄していた．直腸粘膜生検では異型細胞は認めなかった．仙骨前面嚢胞性腫瘤の診断で経腹的に腫瘤摘出術を施行した．腫瘤は直腸後面にあり一部仙骨および尾骨と強く癒着していたが，直腸や骨への浸潤は認めなかった．摘出標本では比較的厚い被膜を有し，暗赤色血性の液体と壊死物質を含んでいた．組織学的には嚢胞壁は炎症細胞浸潤を伴う線維組織が主体で上皮成分を欠き仮性嚢胞を疑われた．便秘・排尿困難は改善し術後26日目退院した．仙骨前面には種々の嚢胞性腫瘤が発生するが，仮性嚢胞の報告例は極めてまれであり，若干の文献的考察を加え報告する．

はじめに

嚢胞壁に上皮成分を欠き，壁が結合織よりなる嚢胞は仮性嚢胞と称される．腹部臓器では膵臓，まれに腸間膜，後腹膜などに発生するとされるが，仙骨前面嚢胞性腫瘤としての報告例は極めてまれである．今回，我々は仙骨前面に発生した仮性嚢胞の1例を経験したので若干の文献的考察を加えて報告する．

症　例

患者：28歳，男性

主訴：便秘，排尿障害

家族歴：特記すべきことなし．

既往歴：アトピー性皮膚炎を認めるが，仙骨部の外傷，肛門周囲膿瘍，痔瘻などの既往はない．

現病歴：幼少時より便秘傾向ではあったが，特に治療を受けることはなかった．2000年2月頃より排便困難が増強し，頻尿・1回排尿量の減少などの排尿障害も伴うようになり近医を受診した．腹部単純X線検査，腹部超音波検査で骨盤内腫瘤を指摘され，精査加療目的に2000年3月当科に紹介された．

入院時現症：身長171cm，体重62kg，眼瞼・球結膜に貧血，黄疸なし．腹部所見では，腸管内容の貯留によると思われる腹部の緊満を認めた．直腸診にて直腸後壁に弾性硬，表面平滑な腫瘤を触知したが，可動性，圧痛，自発痛のいずれも認めなかった．

入院時検査成績：血算，血液生化学検査，尿検査に異常はなく，CEAやCA19-9などの腫瘍マーカーにも異常値は認めなかった．

腹部単純X線検査：骨盤腔内を占める石灰化を伴う腫瘤を認めた．

注腸造影X線検査：直腸は腫瘤により著しく腹側に圧排されていたが，壁は平滑で腫瘤の直腸への浸潤所見は認めなかった（**Fig. 1**）．

大腸内視鏡検査：直腸は後壁側からの壁外性圧迫により狭窄していたが，ファイバーは通過可能であった．粘膜面は平滑で発赤などの所見も認めなかった．生検によっても異型細胞は認めなかった．

骨盤単純CT：仙骨前面に壁の石灰化を伴う最大径12cmの嚢胞性腫瘤を認めた．周囲臓器への

＜2005年2月23日受理＞別刷請求先：小野　千尋
〒340-8560　草加市草加2―21―1　草加市立病院外科

Fig. 1　Barium enema study showed the prominent compression of the rectum (arrows), without mucosal change or communication between the cyst and the rectum.

Fig. 2　Pelvic computed tomography (CT) demonstrated a presacral unilocular mass with peripheric calcifications, measuring 12 cm in maximum diameter.

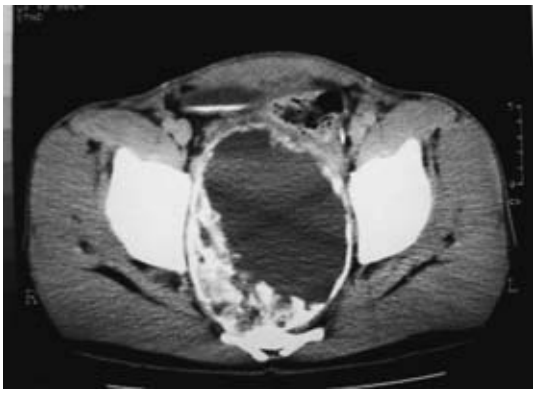

Fig. 3　T1 weighted pelvic magnetic resonance imaging (MRI) demonstrated a presacral cystic mass, measuring 14×11 cm in diameter, with slightly high signal intensity in the collection, suggesting hemorrhage.

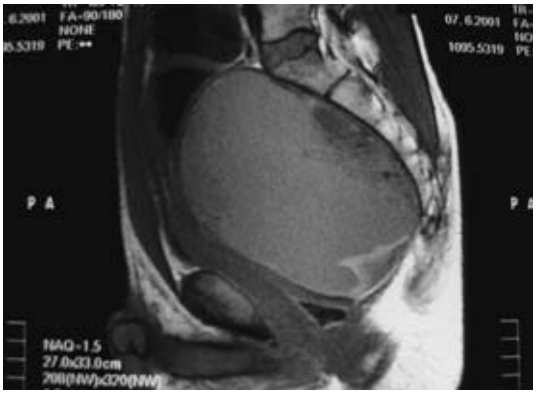

浸潤所見は認めなかった（**Fig. 2**）.

骨盤 MRI：仙骨前面に径 14×11cm の嚢胞性腫瘤を認めた．嚢胞内容は T1 強調像でやや高信号で，血液成分が疑われた．MRI においても，周囲臓器への明らかな浸潤所見は認めなかった（**Fig. 3**）.

腹部血管造影検査：腫瘤には正中および両側外側仙骨動脈からの分枝が分布し，不均一な tumor stain を認めたが，血管に encasement は認めなかった.

手術所見：直腸通過障害を伴う仙骨前面嚢胞性腫瘤の診断で 2000 年 7 月に手術を施行した. 本症例では腫瘤径が大きかったこと，腸管の合併切除の可能性も考えられることより開腹術による腫瘤摘出術を選択した．なお，術前の経皮的穿刺生検は悪性病変の場合，穿刺経路への再発の誘因となる危険性が考えられるため行わなかった．腫瘤は岬角付近から尾骨先端部に至る直腸後面にあり，内腸骨血管系および骨盤神経叢より内側にあり，背側では仙骨および尾骨前面に接していた．腫瘍径が大きく，大きな石灰化巣を伴っていること，仙骨前面嚢胞性疾患には悪性疾患の報告例もみられることより，悪性疾患の可能性も念頭におき腫瘤の一括完全摘出術を行う方針で手術を施行していたが，仙骨および尾骨との剥離が一部困難で，剥離途中に嚢胞壁が破れ暗赤色血性の内容液が流出し，嚢胞は分割切除となった．仙骨および尾骨

Fig. 4　Gross appearance of the resected specimen；(A) the cystic mass had thick brownish wall (B) It contained hemorrhagic fluid and necrotic material.

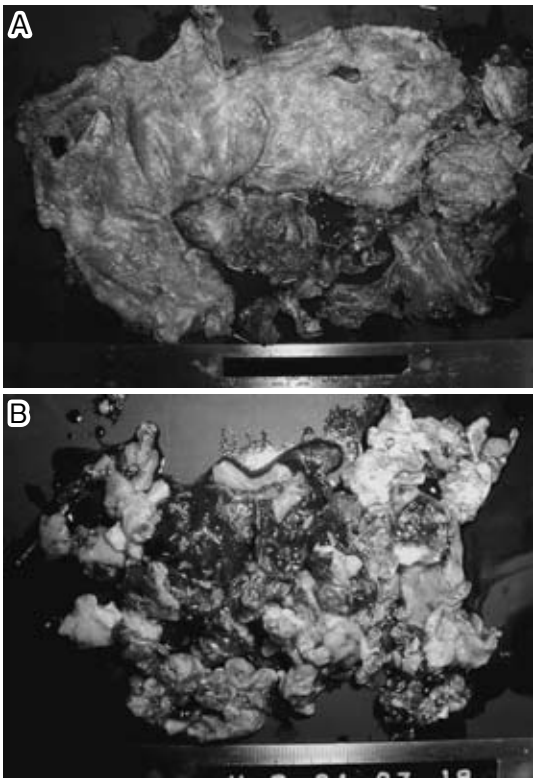

Fig. 5　Photomicrograph of the wall of the cyst；fibrous thick wall having no endothelial lining with chronic inflammatory cell infiltration and calcifications. It contained granulation tissue with cholesterin crystals.

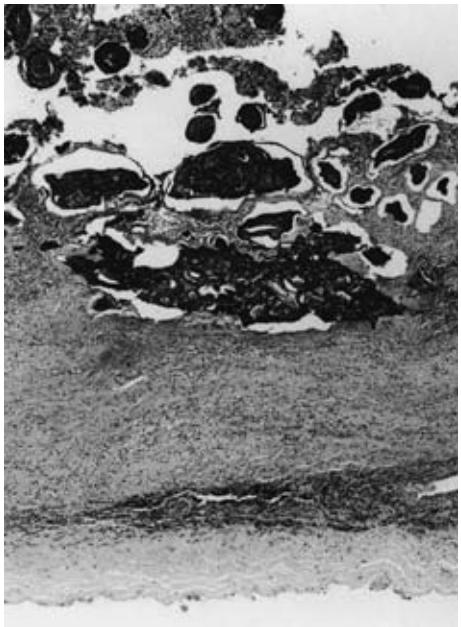

に骨の破壊像や融解像，あるいは腫瘍組織の付着は認めず，また切除した嚢胞壁にも腫瘍組織の露出などの所見がなかったため，剥離が困難であった部位は癒着性の変化で骨への浸潤ではないと判断した．同様に直腸との連続性も認めなかった．術中に腫瘤の発生由来を推定できるような所見は認められなかった．内容液の細菌検査は陰性で，細胞診はClass IIだった．

切除標本：腫瘤は褐色調の比較的厚い被膜を有し，展開した状態で大きさは約22×17cmであった(**Fig. 4A**)．内容物は黄土色から赤色調の軟らかい粥状の壊死物質であった（**Fig. 4B**)．

病理組織学的所見：嚢胞壁は外側に血管の目立つ結合織，中間層は線維性組織で，内腔面は上皮成分を欠き，海綿骨化，砂粒状石灰化を伴う肉芽組織で，異物多核巨細胞や炎症細胞浸潤を伴っていた．内容物は同様に肉芽組織や凝血塊，コレステリン結晶などを含む壊死物質であった．以上より，病理学的には炎症性仮性嚢胞と診断した(**Fig. 5**)．

術後経過：経過は良好で，便秘・排便障害は改善し術後26日目退院した．なお，外来で確認したところ性機能も温存されていた．

考　　察

仙骨前面にはさまざまな腫瘤が発生する[1]が，嚢胞性腫瘤ではtailgut cyst，dermoid cyst，奇形腫などがあり，嚢胞壁の上皮成分の組織学的特徴により鑑別診断がなされる．嚢胞壁に上皮成分を欠き，壁が結合織よりなる嚢胞は仮性嚢胞と称されるが，仙骨前面に発生した仮性嚢胞の報告例を仙骨前（面）仮性嚢胞，前仙骨部仮性嚢胞，直腸後（面）仮性嚢胞，直腸間膜仮性嚢胞，骨盤内仮性嚢胞，presacral pseudocyst，retrorectal pseu-

docystをkey wordとして，医学中央雑誌（1983年から2003年まで）およびMEDLINEから検索した結果，検索しえたのはretrorectal mesenteric psudocystとして報告された直腸後面脂肪織内に認められた径13cmの仮性嚢胞の欧米での報告例1例のみであった[2]．本邦では上記のkey wordに一致した報告例はなく，類似症例として近藤ら[3]がガングリオンと推測した病理組織学的に嚢胞壁に内皮細胞を欠いた傍直腸嚢胞の1例を検索しえたのみであった．同症例と自験例は，いずれも10cmを超える単房性嚢胞性腫瘤で，尾骨と強固な癒着を認めていること，嚢胞壁に上皮成分を欠くことが共通しているが，近藤らの症例では仙棘靱帯との連続性が認められた点や嚢胞壁が主に弾性線維より構成され，内腔はムチン質で覆われ内容物がコロイド状の物質であった点が異なっていた．

自験例の発生由来は組織学的検索後も確定できなかった．腫瘤は多くの部分で直腸後面脂肪織（直腸間膜）に囲まれていたので，直腸間膜由来の腸間膜嚢胞の可能性が高いと考えられるが，尾骨や仙骨骨膜由来の可能性も否定できない．腸間膜仮性嚢胞の報告例もまれで，20例を集計できたが[4)~13)]，直腸間膜内（仙骨前面）に位置した症例はなかった．

仮性嚢胞の成因には，①外傷，手術既往，炎症などの外的要因，②腫瘍性嚢胞の上皮が脱落したもの，などがあるが成因が不明なものも多い．自験例でも成因は不明であったが，軽度の外傷で患者の記憶に残っていなかった場合も考えられる[14]．また，嚢胞の増大にともなって壁の上皮が変性脱落し組織学的証明が出来なかった可能性も考えられるが[15)16)]，内容物にも由来を推測できる所見が認められなかった．後腹膜仮性嚢腫の報告例[17)18)]に壁は上皮成分を欠く線維成分よりなり，一部石灰化やリンパ球浸潤と血管を認め，内容物は黄褐色粥状物で実質性がなく，毛髪，歯牙などの上皮成分を含まず，コレステリン結晶を含んでいたとする自験例との酷似例があり，自験例も疑われた仮性嚢胞を最終病理診断とした．しかし，連続切片や全割標本による詳細な検討が必要であったと反省させられた．

仙骨前面嚢胞性腫瘤の存在診断は骨盤CTやMRI，超音波検査などにより容易であるが，仮性嚢胞の術前診断を下すことは一般に困難である．CTで嚢胞壁がenhancementされる所見[19]やMRIにおけるT1，T2緩和時間の違いが鑑別診断に有用とする意見や，穿刺細胞診や生検が術前診断に有効であったとする報告例[20]もあるが，特に穿刺細胞診や生検については悪性の場合[1]再発の誘因となる危険性があることや，確定診断には結局切除標本の詳細な検討が必要となる場合が多いことなどからその意義には消極的な意見もある[21]．

治療は無症状の仮性嚢胞であれば経過観察でもよいが，仙骨前面腫瘤は有症状，あるいは腫瘍性病変との鑑別が困難などの理由で外科的切除が行われる場合が多い[1)14)22)]．腫瘍性病変の可能性を念頭におき手術を行う場合は一括切除が望ましく，嚢胞の穿破を防ぐよう愛護的な手術操作が重要である．穿破による内容物の流出を防ぐために切除に先立ち内容物を吸引することも有用であるが，嚢胞の緊満性が消失し切除が難しくなる可能性を考え今回は施行しなかった．悪性病変の可能性があり，周囲との剥離が困難な場合は他臓器合併切除が必要となる場合も考えられる．アプローチとしては腫瘍径が大きい場合や腸管合併切除の可能性のある場合は経腹的切除が行われる[1)23)]が，症例によっては傍仙骨的切除で切除可能な場合もある[23]．

なお，本論文の要旨は第783回外科集談会（2001年12月東京）において発表した．

文　献

1）岩川和秀，梶原伸介，亀井義明ほか：Tailgut cystより発生した腺癌の1例．日本大腸肛門病会誌 **54**：551―556, 2001
2）Gallego JC, Gonzalez LM, Fernandez-Virgós A et al：Retrorectal mesenteric cyst（non-panceatic pseudocyst）in adult. Eur J Radiol **123**：135―137, 1996
3）近藤英介，更科廣實，小田健司ほか：傍直腸嚢胞の2手術例．日本大腸肛門病会誌　**48**：574―580, 1995
4）中村文彦，神　雅彦，菊池彬夫ほか：腸間膜嚢腫の2例．青森中病医誌　**32**：202―207, 1987
5）中沢秀雄，清藤　大，仲地広美智ほか：S状結腸間膜仮性嚢胞の1例．函館医誌　**15**：105―111, 1991

6）富沢直樹，田中　純，鯉淵幸生ほか：腸膜嚢胞成人型の2症例と本邦報告例の検討．北関東医 **41**：867―878, 1991
7）寺尾俊哉，蔵　尚樹，水尾敏之ほか：尿膜管嚢胞との鑑別が困難であったS状結腸腸間膜嚢胞の1例．西日泌　**55**：442―445, 1993
8）Saviano MS, Fundaro S, Gelmini R et al：Mesenteric cystic neoformations：report of two cases. Surg Today **29**：174―177, 1999
9）島田恵太，清水浩二，山形健一ほか：仮性腸間膜嚢胞の1例．手術　**53**：1877―1880, 1999
10）小林英里子，福井敬介，吉本　勲ほか：卵巣嚢腫茎捻転と鑑別を要した腸間膜嚢腫の1例．日産婦会誌　**51**：479―482, 1999
11）鈴木修司，林　恒男，田中精一ほか：腸閉塞症状を呈した仮性腸間膜嚢胞の1例．日臨外会誌 **63**：2701―2704, 2002
12）和久利彦，渡辺和彦：感染性仮性横行結腸間膜嚢胞の1例．日消外会誌　**36**：139―142, 2003
13）水野隆史，長谷川洋，小木曽清二ほか：腸間膜仮性嚢胞の1例．日臨外会誌　**64**：2782―2786, 2003
14）喜安佳人，榊原幸雄，古屋敬三：後腹膜仮性嚢腫の1例．外科　**54**：788―790, 1992
15）市野みどり，中川龍男，加藤晴朗ほか：腎嚢胞と鑑別困難であった後腹膜嚢胞．臨泌　**51**：217―219, 1997
16）伊神　剛，長谷川洋，小木曽清二ほか：仮性後腹膜嚢胞の1例．日臨外会誌　**61**：1321―1324, 2000
17）塚田　修，河辺香月：コレステリン結晶を含む壊死物質に満たされた後腹膜仮性嚢腫の1例．日泌会誌　**69**：1667―1670, 1978
18）米田達明，今井　伸，八木　宏ほか：コレステリン結晶を含有し泥状壊死物質で満たされた後腹膜仮性嚢腫の1例．西日泌　**60**：340―342, 1998
19）Ros PR：Mesenteric and omental cysts. Hystologic classification with imaging correlation. Radiology **164**：327―332, 1987
20）長野博司，梅村彰尚，古賀倫太郎ほか：成人仙骨前部類皮嚢腫の2切除例．日臨外会誌　**62**：2364, 2001
21）Levert LM, Van Rooyen W, Van Den Bergen HA：Cyst of the tailgut. Eur J Surg **162**：149―152, 1996
22）山崎良定：腸間膜嚢胞，仮性嚢胞．早藤　弘編．別冊日本臨床，領域別症候群シリーズ No.11, 腹膜・後腹膜・腸間膜・大網・小網・横隔膜症候群．日本臨床社，大阪，1996，p316―318
23）伊藤史人，須崎　真，水野修吾ほか：Tailgut cystの1例．日消病会誌　**96**：154―159, 1998

A Case of Presacral Cyst Histologically Suspected to be a Pseudocyst

Chihiro Ono[1)2)], Kanji Yaegashi[1)], Haruhiko Aoyagi[1)],
Yoshinobu Nishioka[1)], Hisatsugu Nishimura[1)] and Kenichi Sugihara[3)]
Department of Surgery, Soka Municipal Hospital[1)]
Department of Surgery, National Printing Bureau Tokyo Hospital[2)]
Department of Surgical Oncology, Tokyo Medical and Dental University Graduate School of Medicine[3)]

A 28-year-old man referred for examination of a pelvic mass found in an assessment of constipation and dysuria was found in pelvic CT and MRI to have a 14×9×10cm presacral calcified cystic mass. Barium enema and colonoscopic examination showed that the posterior wall of the rectum was notably displaced anteriorly. Biopsy during colonoscopy showed no atypical cells. The mass, excised transabdominally, was posterior to the rectum, anterior to the sacrum, and partially attached to the sacrum and firmly to the coccyx. Macroscopically, it had a thick wall containing hemorrhagic fluid and necrotic materials. Histological examination showed a thick fibrous wall free of epithelial cell lining and containing granulation tissue with cholesterin crystals. Therefore the mass was suspected to be a pseudocyst. His complaints were ameliorated clinically and he was discharged on post-operative day 26. Presacral pseudocysts are extremely rare and have not, to our knowledge, been reported previously in Japan.

Key words：pseudocyst, presacral cyst, retrorectal mesenteric cyst

〔Jpn J Gastroenterol Surg 38：1346―1350, 2005〕

Reprint requests：Chihiro Ono　Department of Surgery, Soka Municipal Hospital
2-21-1 Soka, Soka, 340-8560 JAPAN

Accepted：February 23, 2005

©2005 The Japanese Society of Gastroenterological Surgery　Journal Web Site：http://www.jsgs.or.jp/journal/