日消外会誌　38（8）：1357～1362，2005年

症例報告

広範な消化管転移を認めた乳腺浸潤性小葉癌の１例

産業医科大学第２外科，同　第２病理*，九州労災病院病理科**

岩田　輝男　　森田　　勝　　仲田　庄志　　菅谷　将一
小野　憲司　　花桐　武志　　杉尾　賢二　　安元　公正
山田　壮亮*　　濱田　哲夫**

症例は50歳の女性で，両側乳腺浸潤性小葉癌の術後７年目に，右側腹部圧痛，便秘を訴え，精査にて上行結腸の全周性狭窄，胃のびらん性病変を認めた．いずれの病変も生検では低分化腺癌であり，胃の生検では印環細胞を認めた．この消化管腫瘍の組織像は，乳癌の組織像と類似し，免疫染色でエストロゲンレセプターおよびプロゲステロンレセプター陽性であり，乳癌の大腸転移・胃転移が疑われた．イレウス症状出現し，結腸右半切除術を施行した．大腸病変は粘膜下組織を中心に広がり，乳癌と同様の組織所見であった．乳腺浸潤性小葉癌では，消化管への転移がありうるという特殊な転移様式を念頭においた全身検索が必要である．また，浸潤性小葉癌で粘液産生の強い例では，印環細胞の様相を呈すため，胃転移症例では，原発性胃癌との鑑別が必要である．

はじめに

消化管への転移性腫瘍は剖検例ではまれではないが，生前に診断されることは比較的少なく，散発的に文献報告されているのが現状である．特に，乳癌の好発転移部位は，骨・肺・胸膜・肝臓・脳などであり，消化管への転移は剖検時には散見されるものの，臨床的に経験することは少ない．乳腺浸潤性小葉癌の術後に胃，大腸など広範な消化管転移を来し，末梢血中にも癌細胞を確認した，極めてまれな症例を経験したので報告する．

症　　例

症例：50歳，女性

主訴：便秘，右側腹部圧痛

病歴：1996年11月，両側乳癌（T4cN3M1b stageIV）に対して，術前CEF療法３クール＋タモキシフェン（TAM）20mg/日の内服（PR）の後，両側単純乳房切除術を施行した．組織型は浸潤性小葉癌，エストロゲンレセプター陽性，プロゲステロンレセプター陽性であった．画像診断では明らかな転移再発部位は指摘されなかったが，2000年７月CEA値が2.5ng/dlまで除々に上昇したため，同年８月から化学療法＜Docetaxel 20 mg/m^2（26mg/body）divを週１回，３週間連続，計78mg＞を行った．治療後CEA値は正常化した．2001年12月，L1，L4の骨転移出現しカルモフール300mg/日および酢酸メドロキシプロゲステロン600mg/日の内服を開始した．CEA値は軽度の上昇を認めたのみで，疼痛の出現は認めず，以後も骨病変に関しては画像上NCの状態であった．以後，外来にて内服加療を継続していたが，2002年10月頃より再びCEA値およびCA15-3値の上昇を認め，2003年１月当科入院．入院直後より便秘および腹部膨満の出現を認めた．

入院時現症：身長152cm，体重49kg．表在リンパ節は触知せず．右側腹部に軽度の圧痛を伴う腫瘤を触知．

入院時検査所見：血液生化学検査では特に異常を認めず．腫瘍マーカーは，CEA 18.6ng/ml，CA15-3 441U/mlと高値を示した．

CT所見：腹部CTにて結腸に壁の肥厚を伴う4cm大の腫瘤を認めた．胸部CTでは肺転移など

＜2005年２月23日受理＞別刷請求先：岩田　輝男
〒807-8555　北九州市八幡西区医生ヶ丘1―1　産業医科大学第２外科

Fig. 1　Barium enema showed multiple stenosis in the colon. Elevated lesion caused the most severe stenosis in the ascending colon (large arrow), and irregular walls were seen in the transverse, descending and sigmoid colon (small arrows).

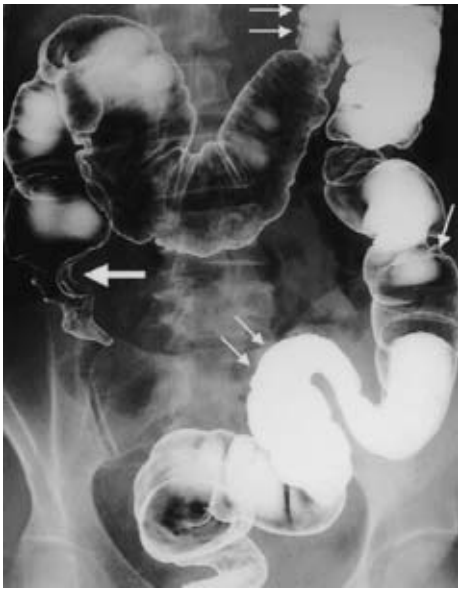

を疑わせる異常所見を認めなかった．

注腸造影X線検査：上行結腸に全周に及ぶ隆起による狭窄を認めた．横行結腸，脾曲部，下行結腸およびS状結腸には，複数の壁の不整を伴う拡張不良領域を認めた（**Fig. 1**）．

大腸内視鏡検査：上行結腸に全周性の隆起性病変を認めた．粘膜面は一部欠損し，その周辺の隆起部分は正常粘膜で被われていた．粘膜欠損部からの生検組織診は印環細胞を伴う低分化腺癌であった．

胃内視鏡検査：胃粘膜は全体的に褐色調で萎縮気味な印象であり，特に前庭部ではたこいぼびらん様を呈していた．上部消化管造影では，小彎側および大彎側に若干のびまん性の壁不整を認めたが，スキルス胃癌のような著明な壁の伸展不良は認めなかった(**Fig. 2a**)．噴門部，胃体部，胃角部よりそれぞれ生検施行．生検組織診はすべて印環細胞を伴う低分化腺癌であり(**Fig. 2b**)，乳腺浸潤性小葉癌からの胃転移と原発性胃癌との鑑別が困難であった．そのため，免疫染色を施行したところ，エストロゲンレセプター陽性，Hercep test 陽性（1＋）であった．

末梢血顕微鏡所見：末梢血の細胞診にて，小型類円型の癌細胞の小集塊を認めた（**Fig. 3**）．

術前診断：以上より，乳癌からの消化管転移を第1に考え，鑑別診断として胃癌の播種または転移を考えた．また，イレウス症状が出現したため手術を行った．

手術所見(2003年2月)：開腹時，回盲部に5cm大の腫瘤と広範な結腸壁肥厚を認めた．小腸間膜は肥厚し，広範な腸間膜転移と考えられた．胃は柔らかく，漿膜面に病変は認められなかった．回盲部より30cm口側の小腸にも転移によると思われる狭窄が認められ，この部位を含めた結腸右半切除術を施行した．

大腸切除標本所見：上行結腸に5.5×3.5×2.7 cmの腫瘍を認めた．腫瘍は全周性で内腔をほぼ完全閉塞していた．粘膜面は一部欠損していたが，それ以外は正常であった（**Fig. 4**）．

病理組織学的所見：大腸の癌は固有筋層を主座にし，比較的小型で均一な異型細胞の増生を認めた．粘膜は正常であった(**Fig. 5a**)．エストロゲンレセプター陽性であった．

乳房切除時（1997年）の乳腺組織所見：核の偏在した，比較的均一な小型の異型細胞が，正常乳管を中心に同心円状に配列する，いわゆる“Indian file”とよばれる特徴的細胞配列が認められ，浸潤性小葉癌(invasive lobular carcinoma)と診断された(**Fig. 5b**)．エストロゲンレセプター陽性であった．

大腸癌と以前の乳癌の組織像が類似していること，大腸癌の主座が固有筋層で，エストロゲンレセプター陽性，Hercep test 陽性(1＋)であることより，大腸の癌は乳癌の転移と診断した．また，腸間膜病変も乳癌組織像と類似しており，手術所見とも合わせて，乳腺浸潤性小葉癌からの大腸転移，腸間膜転移と診断した．

術後経過：術後18日目に退院．その後，腹水貯留認め，保存的治療にて一時的に腹水改善するも，再度腹水貯留および全身状態の悪化を認め，2003

Fig. 2　Stomach lesion.　a）Barium study showed the well expanded stomach and only slight irregularity of the wall were noticeable.　b）All biopsy specimens of the stomach（fornix, angle, and body）contained poorly differentiated adenocarcinoma with signet ring cells（H.E.stain×400）.

a

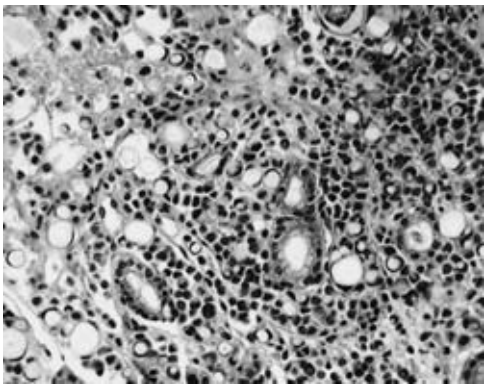

b

Fig. 3　A cluster of atypical cells were observed in the peripheral blood（Papanicolaou stain×400）.

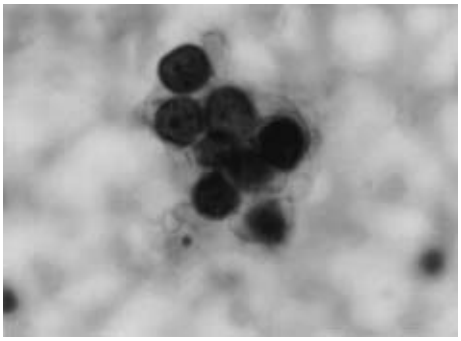

年 10 月（大腸手術後 8 か月）永眠された.

考　　察

消化管への転移性腫瘍のうち，胃への転移性腫瘍は，剖検では悪性腫瘍の 2.4% に認められ，原発部位としては，膵臓，肺，リンパ節，骨髄，食道などが多いとされる[1].

一方，乳腺浸潤性小葉癌は乳癌の特殊型に分類され，本邦での発生頻度は 1～2% 程度と比較的まれな疾患である[2]. 欧米では全乳癌の 5～10% の発生頻度とされており，本邦では比較的低い発生頻度であるが，近年は本邦においても増加傾向にある[3].

浸潤性小葉癌は通常の浸潤性乳管癌とは異なる生物学的特性を有する．その特徴として，ホルモン依存性，多中心性，両側性発生が挙げられる[4]. 本症例においても，エストロゲンレセプター陽性，プロゲステロンレセプター陽性，両側性乳癌という点でその特徴を有していた.

乳癌の消化管転移に関しては，患者生存時に外科的治療の対象となるような消化管への転移を発見された症例はまれであり，結腸・直腸への転移症例は，我々が検索しえた範囲では，本邦において本症例が 18 例目であった[5]. しかしながら，乳腺浸潤性小葉癌（invasive lobular carcinoma）の消化管への転移の頻度は低くなく，特に剖検例では約 72% の症例に胃および腸への転移が認められている[2)6]. この特殊な転移様式を念頭におき，浸潤性小葉癌の治療に際し，特に腹部症状を伴う場合には，転移を疑って腹部精査を行う必要がある. 本症例は大腸および胃に広範な消化管転移がみられた．病理組織学的には，浸潤性小葉癌の特徴の一つとして粘液産生能があり，細胞内に粘液を持って印環細胞癌の様相を呈することがある[7]. そのため，胃において印環細胞がみられたときは，乳癌からの転移の可能性も念頭におくことが重要であり，逆に乳房に印環細胞をみたときは浸潤性小葉癌および胃癌からの転移を考える必要があ

Fig. 4　Resected specimen of the ascending colon. The size of the tumor (arrow) was 5.5×3.5×2.7 cm. The lumen of the colon was completely obstructed by the tumor. Most part of the tumor is covered with normal mucosa.

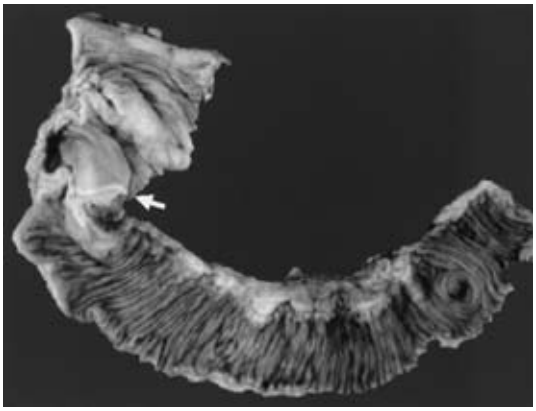

Fig. 5　a) The tumor in the ascending colon was located mainly in the proper muscle layer. Small atypical cells showing alveolar features are observed (H.E.×100).　b) Microscopic findings of the resected breast cancer. Alveolar features are observed around the mammary duct (so-called "Indian file") (H.E.×100). The feature is compatible with invasive lobular carcinoma.

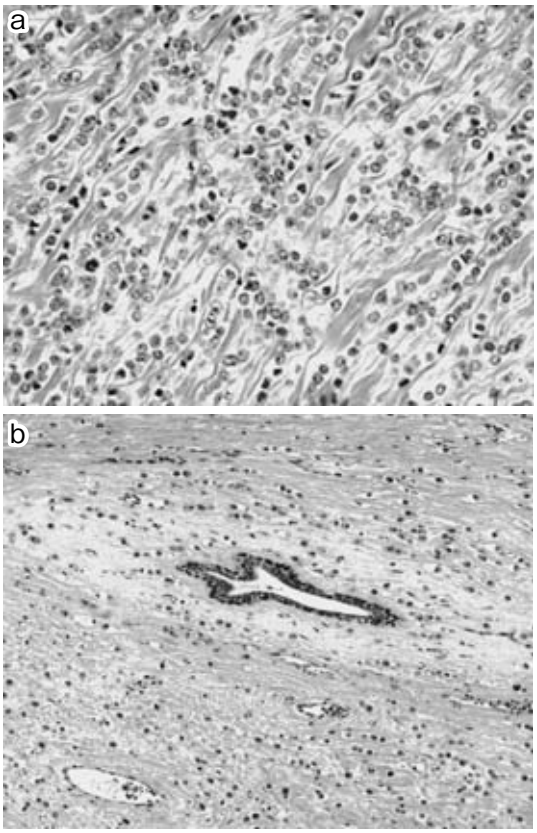

る．胃の印環細胞癌からの乳腺転移の場合，胃に原発癌巣をみることはもちろんであるが，乳腺にかぎってみれば癌細胞のリンパ管侵襲が強く，またいくら丹念に探しても小葉内細乳管内に非浸潤癌巣がみられないことから乳腺の原発癌が否定される[8]．本症例では，原発巣には印環細胞は観察できなかったが，胃および大腸転移において印環細胞が確認された．

治療法は浸潤性乳管癌と同様であり，化学療法や内分泌療法の効果も期待できる点が，本邦での78.6%という良好な10年生存率に寄与していると考えられる[2)3)]．転移，再発乳癌に対しての化学療法としては，アンスラサイクリンを中心としたCAF療法やAC療法が推奨される．また，アンスラサイクリン不応例にはタキサンを含むAT療法が推奨される．また，HER2陽性転移性乳癌に対するトラスツズマブの奏功率は単独使用で26%であり，HER2高度発現症例においては，トラスツズマブ単独もしくは，併用療法が有効な治療法である[9]．しかし，本症例ではHercep scoreが(1+)であり，(2+)や(3+)の症例ほどその効果がさほど期待できなかったため[10]，トラスツズマブは使用しなかった．

乳癌の大腸転移例の予後は，本邦報告例の中で転帰が明記されている12例中7例が手術（診断）後1年以内に死亡している[5]．これは，腹膜播種などの広範な腹腔内転移を伴った症例が多いため，切除例でも非治癒因子が含まれていたり，バイパスなどの姑息的手術に終わる場合が多く，結果的に予後不良となっているものと考えられる．本症例においては，便秘や腹部膨満といったイレウス症状が出現していたことと，診断確定のために手術を行った．

本症例において，末梢血中に異型細胞を認め，

パパニコロー染色を行ったところ，小型類円型の異型細胞の小集塊を認め lobular carcinoma の像と考えられた．進行乳癌では，末梢血中に mamaglobin mRNA が高頻度（転移を伴う乳癌の54％）に検出され予後因子としても有用であるという報告[11]はあるが，本症例のように末梢血中に直接癌細胞を認めた症例は，我々が検索しえた範囲では文献的にも報告がない．さらに，血中に癌細胞が存在する状態で，肺，脳，皮膚などに転移を認めず，消化管に広範な転移を認めたことは，浸潤性小葉癌の転移における臓器親和性を考える意味で重要であると考えられる．臓器親和性に関しては，転移標的臓器の微小環境が影響しており，何らかの標的臓器由来増殖因子が産生されており，これに反応性を示す癌細胞の表面には，増殖因子に対し特異的な受容体が出現している可能性が推測される．また，血流にのった癌細胞のほとんどは長時間生存できず転移をおこすことはないが，本症例のように癌細胞が結合し一塊となることで，血流中での生存時間を延長し転移の可能性を高めていることも考えられる．最近，Massimo ら[12]は，免疫学的手法を用い末梢血中癌細胞を簡便に測る手法を開発し，転移性乳癌において末梢血中癌細胞数が，独立した予後因子であり，治療の効果判定としても有益であることを報告した．しかし，本症例のように末梢血像で癌細胞が観察されることは，極めてまれである．

文　献

1）牛尾恭輔，石川　勉，宮川国久ほか：転移性小腸腫瘍の X 線診断．胃と腸　**27**：793―804, 1992

2）石山智敏，中村　隆，稲沢慶太郎ほか：腹膜播種を伴った乳腺浸潤性小葉癌の 1 例．日臨外会誌 **63**：1362―1365, 2002

3）坂元吾偉，菅野晴夫，HartmannWHほか：日米乳癌の臨床病理学的比較研究．癌の臨　**25**：161―170, 1979

4）麻賀太郎，田村暢男，岡本　尭ほか：乳腺の両側小葉癌の臨床的検討．外科　**44**：145―151, 1982

5）深川剛生, 西田正人, 北山丈二ほか：S 状結腸に転移を来たした乳癌の 1 例．手術　**56**：115―121, 2002

6）山森積雄，石原和浩，津屋　洋ほか：腹膜播種性転移を伴った乳腺浸潤性小葉癌の 1 例．乳癌の臨 **8**：455―460, 1993

7）Merino MJ, Livolsi VA：Signet ring cell carcinoma of the female breast：a clinicopathologic analysis of 24 cases. Cancer **48**：1830―1837, 1981

8）坂元吾偉：腫瘍鑑別診断アトラス　乳腺．1 版．分光堂，東京，1992，p49―51

9）日本乳癌学会編：乳癌診療ガイドライン薬物療法．2004 年版．金原出版，東京，2004，p75―87

10）Seidman AD, Fomier MN, Esteva FJ et al：Weekly trastuzumab and paclitaxel therapy for metastatic breast cancer with analysis of efficacy by HER2 immunophenotype and gene amplification. J Clin Oncol **19**：2587―2595, 2001

11）Yung CL, Shin CC, Swei H et al：Lack of correlation between expression of human mammaglobin mRNA in peripheral blood and known prognostic factors for breast cancer patients. Cancer Sci **94**：99―102, 2003

12）Massimo C, Thomas B, Matthew JE et al：Circulating tumor cells, disease progression, and survival in metastatic breast cancer. N Engl J Med **351**：781―791, 2004

Invasive Lobular Carcinoma of the Breast with Wide Spread Intestinal Metastases

Teruo Iwata, Masaru Morita, Shoji Nakata, Masakazu Sugaya,
Kenji Ono, Takeshi Hanagiri, Kenji Sugio, Kosei Yasumoto,
Sosuke Yamada* and Tetsuo Hamada**
Second Department of Surgery and Department of Pathology and Cell Biology*,
University of Occupational and Environmental Health
Department of Surgical Pathology, Kyushu Rosai Hospital**

A 50-year-old woman came to our hospital with chief complaints of constipation and abdominal pain in the right lower quadrant 7 years after bilateral mastectomy for invasive lobular carcinoma. Both radiological and endoscopic examinations revealed multiple stenotic lesions in the colon and erosive lesions in the stomach. Poorly differentiated adenocarcinoma with signet-ring cells was detected in the biopsy specimens of the gastric lesions, and the biopsy of the colon tumor showed similar features. Since immunohistochemical studies for hormone receptors (estrogen receptor, Hercep test) were positive, the lesions were diagnosed as metastases of the breast cancer, and right hemicolectomy was performed. Histological examination revealed that the tumor cells in the colon had spread into the submucosal layer and serosa and were histologically similar to the breast cancer cells. Invasive lobular carcinoma of the breast tends to metastasize to the gastrointestinal tract. It is important to pay special attention to gastrointestinal tract metastases in patients with invasive lobular carcinoma of the breast. It is also important to consider the possibility of metastasis by invasive lobular carcinoma of the breast whenever signet-ring cell carcinoma of the gastrointestinal tract is encountered.

Key words：gastrointestinal metastasis, breast cancer, invasive lobular carcinoma

〔Jpn J Gastroenterol Surg 38：1357—1362, 2005〕

Reprint requests：Teruo Iwata　Second Department of Surgery, University of Occupational of Environmental Health
1-1 Iseigaoka, Yahatanishi-ku, Kitakyusyu, 807-8555 JAPAN

Accepted：February 23, 2005

©2005 The Japanese Society of Gastroenterological Surgery　Journal Web Site：http://www.jsgs.or.jp/journal/