日消外会誌　38（8）：1363～1368，2005年

症例報告

術後3年経過後に腹壁転移を来した小腸癌の1例

筑波胃腸病院外科，東京女子医科大学消化器外科*

小林慎二郎　大橋　正樹　小熊　英俊*
天満　信夫　草野　央　高崎　健*

術後3年経過後に腹壁転移再発を来した小腸癌を経験したので報告する．症例は64歳の男性で，2000年10月小腸癌にて空腸部分切除術を施行，病理所見はwell differentiated tubuler adenocarcinoma（se，INFβ，ly2，v2，n0）であった．術後経過観察中の2003年10月，右下腹部に鶏卵大の腫瘤が出現した．精査にて腹壁腫瘍と診断し，腫瘍が増大傾向を認めたため2004年1月腫瘍摘出術を施行した．腫瘍の主座は筋肉内にあり，腹腔内には腫瘤や結節は認めなかった．術後病理所見で軟部組織内にwell differentiated adenocarcinomaが認められ，小腸癌の腹壁再発と診断した．腹壁転移切除術後1年経過し無再発生存中である．小腸癌が他の部位には再発せずに，腹壁再発のみを来した症例の報告は我々の検索したかぎりでは認められず，極めてまれな症例と考えられた．

はじめに

小腸癌は比較的まれな疾患であり，その部位的特徴から症状出現が遅いため早期発見が困難とされている．したがって，手術時は進行例が多く，その手術治療成績は5年生存率で15～38.5％と報告されている[1)2)]．我々は術後3年経過後に他の明らかな転移，再発を認めず，転移部位としてまれな腹壁再発を来した小腸癌を経験したので報告する．

症　例

患者：64歳，男性

主訴：右下腹部腫瘤触知

現病歴：2000年8月から断続的な腹痛と嘔気が出現したため同年10月3日当院を受診，腸閉塞の診断にて入院となった．入院後イレウス管を挿入し減圧および精査を施行した．イレウス管造影検査にてTreitzより約120cm肛門側にapple core様の狭窄を認めた（**Fig. 1**）．空腸腫瘍の診断で同年10月13日空腸部分切除術を施行した．病理所見ではwell differentiated tubuler adenocarcinomaであった．術後外来にてUFT 300mg／日の経口投与を施行し経過良好であったが，2003年10月右下腹部に鶏卵大の腫瘤が出現した．CA19-9が軽度上昇（81U/ml）していたが前回手術時の創部やドレーン刺入部とは離れていたため，当初は小腸癌との関連性は低いと考え経過観察とした．しかし，腫瘍が増大傾向を認めたため2004年1月腫瘍摘出目的に入院した．

入院時現症：右鼠径靱帯から約2cm頭側に鶏卵大の腫瘤を触知した．皮膚には発赤，びらん，結節など異常所見はなく，圧痛も認めなかった．鼠径部ならびにその他の表在リンパ節は触知しなかった．

入院時血液検査成績：血液，生化学検査に異常値は認めなかった．CEAが8.0ng/ml，CA19-9が290U/mlと上昇していた．

腹部超音波検査：皮下脂肪直下，筋層内に境界明瞭でlow echoicな腫瘍を認めた（**Fig. 2**）．

腹部CT：内腹斜筋を中心とした筋肉内に腫瘍を認めた．造影CTにて同腫瘍は軽度濃染が認められた．明らかな肝転移，リンパ節転移などの所見は認められなかった（**Fig. 3**）．

また，上部および下部消化管精査では，異常所見は認めなかった．以上より，小腸癌の腹壁転移

＜2005年2月23日受理＞別刷請求先：小林慎二郎
〒300-1252　つくば市高見原1―2―39　筑波胃腸病院

Fig. 1　Small intestinal series showed severe stenosis of the ileum.

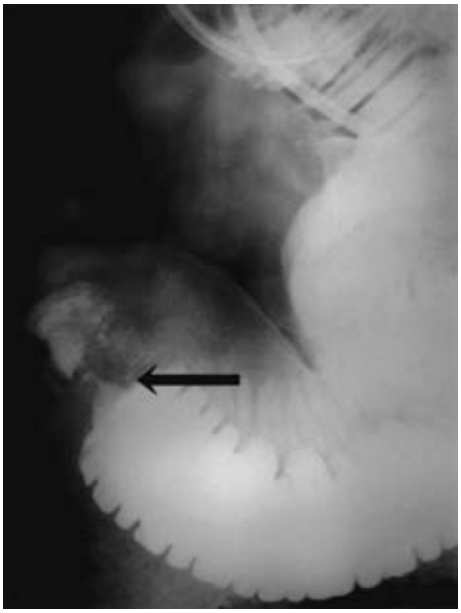

の可能性が高いと考え，手術を施行した．

手術所見：右下腹部の腹斜筋内に腫瘍を認めた．腹膜および腹腔内臓器に直接浸潤はしていなかった．検索できる範囲では他の部位に腹膜播種は認めなかった．

切除標本：4×2×1.5cm 大，筋肉内を中心とする黄色で境界明瞭な腫瘍であった．腫瘍内が一部融解壊死を起こしたと考えられる嚢胞変性を来していた（**Fig. 4**）．

病理組織学的所見：摘出標本の病理検索では moderately differentiated adenocarcinomaであり，癌は横紋筋束内を中心に筋膜，脂肪組織に浸潤していた．一部に脈管および神経鞘浸潤が認められた（**Fig. 5**）．

CEA, CA19–9 が上昇していたこと，上部および下部消化管検査にて他の悪性腫瘍が認められなかったことから，小腸癌の腹壁転移と診断した．

術後経過：腹壁転移切除術後1年を経過しているが，現在まで無再発生存中である．

考　察

小腸は全消化管中，長さにおいて約75%，内腔表面積において90%を占めるにもかかわらず[3]，その腫瘍発生率は低く，原発性小腸癌は全消化管悪性腫瘍の0.3～4.9%を占める比較的まれな腫瘍である[4)5)]．八尾ら[6]の報告によると，1995年～1999年の5年間の統計では小腸悪性腫瘍の32.6%が癌であり悪性リンパ腫が30.4%，平滑筋肉腫が29.1%と多く，悪性神経原性腫瘍1.7%，カルチノイド1.7%，Kaposi肉腫0.2%，その他4.4%とされている．発症年齢は50歳代，60歳代に多く，性差は認められない[6)7)]．症状出現が遅いこと，解剖学的に容易には精査ができないことから発見時にすでに進行例が多く，手術時リンパ節転移陽性例は44%，腹膜播種陽性例は24%，血行性転移陽性例は13%と報告されている[7]．治癒切除率は60～70%[8]と低く，5年生存率も15～38.5%[1)2)]と悪い．本症例は病理組織所見上 se, v2, ly2 であり初回手術時から進行癌の状態であったが，術後3年間無再発で経過していた．また，本症例は肝転移やリンパ節転移および腹膜播種などの明らかな再発を認めず，腹壁に転移性再発を来した極めてまれな症例である．しかも，手術創およびドレーン刺入部と無関係な部位の腹壁再発は小腸癌にかかわらず悪性腫瘍全般としても極めてまれで，報告例も大変少ない[9)～12)]．倉金[3]が1979年に小腸癌の本邦報告例を集計しており，その中に皮膚，臍転移の報告例があると記載されているが詳細が不明であり，検索したかぎりでは小腸癌の腹壁転移の報告はなかった．

腹壁への転移再発形式の機序としては，1）直接浸潤，2）リンパ行性転移，3）血行性転移，4）腹膜播種性転移，5）手術操作による implantation などが考えられる[13)～17)]．本症例では原発の小腸癌は腹膜浸潤や病巣部の癒着がなく，術後から3年経過していることから直接浸潤は否定的である．腹膜播種性転移は，一般には同時に他の播種性転移を認めるが，本症例では他の転移は認めなかった．また，転移の主座が筋肉にあり，播種性転移を強く示唆する所見に乏しい．手術操作による implantation は，初回手術の創部やドレーン刺入部とは別の部位に転移が生じていることから否定される．また，リンパ行性転移については，原発

Fig. 2　Ultrasonography showed a well circumscribed hypoechoic tumor in the muscle.

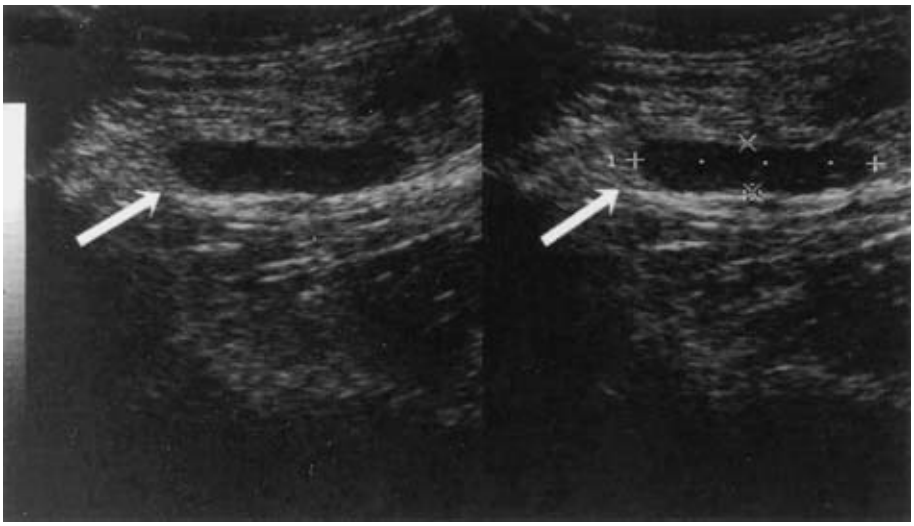

Fig. 3　Abdominal contrast-enhanced CT showed a weakly enhanced-tumor in the muscle.

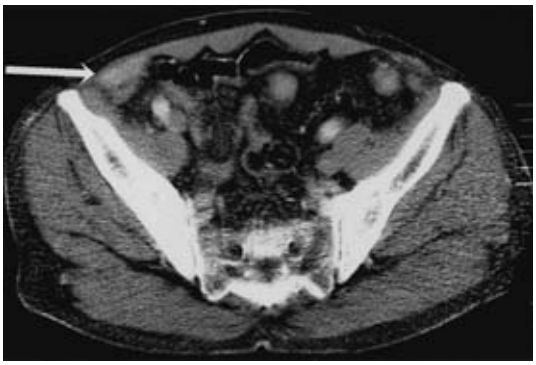

Fig. 4　The resected specimen showed a well circumscribed tumor measuring 4×2×1.5 cm in the muscle.

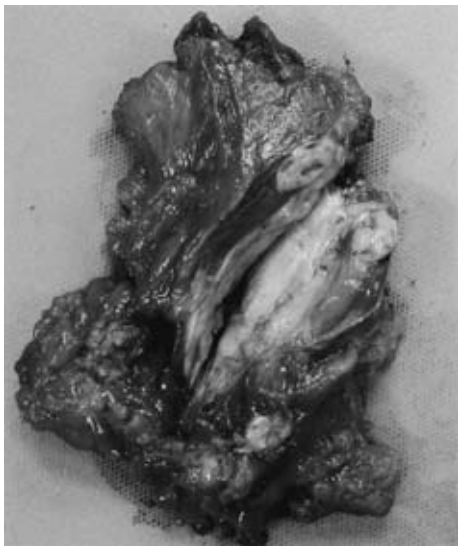

の病理所見が ly2 であったが，リンパ行性転移と考えると通常のリンパ流に反している．血行性転移についても他の転移を認めず，一般に末期状態において認められる筋肉転移が単発で生じるとは考えにくいが，筋肉には血流分布が豊富であるため転移経路としては血行性が起こりやすいこと，前述した通り他の転移経路の可能性は低いことから，本症例では血行性転移が最も疑われた．

Willis[18]は 500 例の剖検例の検討において，4 例（0.8%）に血行性の筋肉転移を認めたと報告している．また，Menard ら[19]の筋肉転移症例 249 例の検討によると，原発病巣は肺疾患，血液疾患，消化器系疾患の順に多く，消化器系疾患は 249 例中 41 例（16.5%）で，上部消化管悪性腫瘍例が 14 例，大腸直腸疾患が 14 例，膵疾患が 12 例で 1 例の記載は不明であった．また，上部悪性腫瘍を原

Fig. 5　Histopathological findings showed the moderately differentiated adeno carcinoma.
(a) Invasion of cancer into a bundle of striated muscle along with the fascia and fat tissue.
(b) Invasion of cancer into some of the vessels and neurilemma.

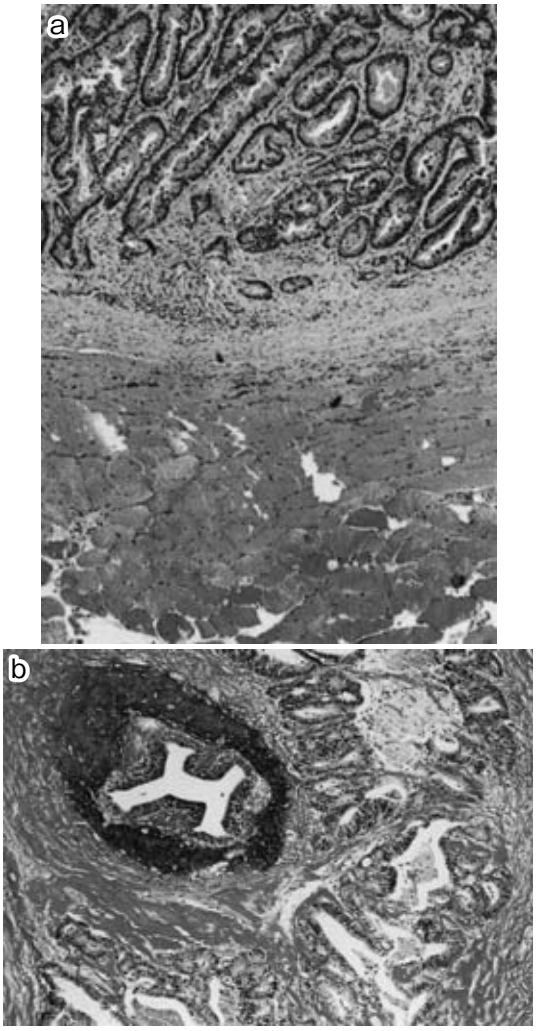

発とする筋肉転移症例は全体の5.6%であったと報告している．医学中央雑誌にて検索しえた1966年以降から現在まで，悪性腫瘍筋肉転移症例の本邦報告例[20)~42)]は本症例を含めて37例で，肺癌13例，胃癌8例，食道癌4例の順に多く，その他は肝癌や子宮頸癌などであった．

小腸癌を原発とする腹壁，筋肉，皮膚などの転移報告例は我々の検索したかぎりでは認められなかった．手術後現在まで他に肝臓，リンパ節転移や腹膜播種を認めず，一般に末期状態においてみられる筋肉転移のみが出現したまれな経過であった．今後の転移に対して厳重な経過観察が必要と思われる．

文　献

1) 亀岡信悟，浜野恭一：小腸悪性腫瘍―診断と治療法の選択―．消外　**15**：1047―1053, 1992
2) 飯合恒夫，谷　達夫，須田武保ほか：小腸癌．外科　**63**：1458―1461, 2001
3) 倉金丘一：本邦における原発性空・回腸癌の臨床統計的考察．最新医　**34**：1053―1058, 1979
4) Howe JR, Karnell LH, Menck HR et al：The American College of Surgeons Commission on Cancer and the American Cancer Society. Adenocarcinoma of the small bowel：review of the National Cancer Data Base, 1985-1995. Cancer **86**：2693―2706, 1999
5) 西元寺克禮，五十嵐正広：小腸癌．臨床医　**29**（増）：1104―1105, 2003
6) 八尾恒良，八尾建史，真武弘明ほか：小腸腫瘍最近5年間（1995～1999）の本邦報告例の集計．胃と腸　**36**：871―881, 2001
7) 森山重治，木下尚弘，宇高徹総ほか：原発性小腸癌の1例と本邦129例の臨床病理学的検討．外科　**55**：212―216, 1993
8) 金澤　暁：小腸悪性腫瘍―治療の実際―．消外　**15**：1054―1060, 1992
9) 松橋延壽，永田高康，立花　進ほか：腹壁転移を契機に発見された十二指腸原発悪性リンパ腫の1例．日臨外会誌　**60**：2667―2671, 1999
10) 今津浩喜，落合正宏，桜井洋一ほか：TS-1/CDDP併用療法にて手術治療を施行し得た腹膜播種を伴なう4型胃癌の1例．癌と化療　**30**：121―124, 2003
11) 滝沢　建，岩崎靖士，菅家大介：同時性肝転移および異時性腹壁転移切除後に脾転移を来たした下行結腸癌の1例．日臨外会誌　**63**：2220―2223, 2002
12) 金網友木子：脳，腹壁転移で発症した前立腺原発神経内分泌癌，腺癌合併の1剖検例．日泌会誌　**91**：530―533, 2000
13) 安村幹央，平井　孝，加藤知行ほか：結腸腹壁創瘢痕再発の一切除例．日消外会誌　**30**：1018―1022, 1997
14) Jacquet P, Averbach AM, Jacquet N：Abdominal wall metastasis and peritoneal carcinomatosis after laparoscopic-assisted colectomy for colon cancer. Eur J Surg Oncol **21**：568―570, 1995
15) Parasad A, Avery C, Foley RJ：Abdominal wall metastases follwing laparoscopy. Br J Surg **81**：

1697, 1994
16) Nduka CC, Monson JR, Menzies GN et al：Abdominal wall metastases following laparoscopy. Br J Surg **81**：648—652, 1994
17) 森　琢児，丹羽英記，山田　毅ほか：腹壁巨大腫瘤で発見された結腸癌の腹壁転移の1例．日外科系連会誌　**28**：275—278, 2003
18) Willis RA：Secondary tumors of voluntary muscle. The spread of tumor in the human body. 3rd ed. Butterworths, London, 1974, p281—282
19) Menard O, Parache RM：Muscle metastases of cancers. Ann Med Interne（Paris）**142**：423—428, 1991
20) 光永慶吉，柳沢　稔，大村　徹ほか：筋転移を主徴とし原発巣の診断が困難であった肺癌の1例．内科　**18**：1354—1356, 1966
21) 竹中雅彦，新井　誠，麦谷順子ほか：経過中に筋肉転移を呈した肺扁平上皮癌の1例．大阪病医誌 **13**：78—81, 1990
22) 上岡　博，大熨泰亮，沼田健之ほか：選択的ともいうべき多発性骨格筋転移を来たした肺扁平上皮癌の1例．肺癌　**30**：1055—1069, 1990
23) 古瀬清夫，竹花　務，隅坂修身ほか：肺癌の筋肉転移の1例．肺癌212例の分析から．整外と災外 **39**：663—666, 1990
24) 佐藤直人，吉田健治，中島雅典ほか：筋肉内に限局した肺癌転移の1例．整外と災外　**38**：1587—1591, 1990
25) 村尾之義，丸山圭史，垣内　孟ほか：骨格筋転移に異所性骨形成を伴なった切除胃癌の1例．内科 **65**：796—799, 1990
26) 竹中　健，中村　豊，高階良作ほか：骨格筋転移をきたした肺扁平上皮癌の1例．日胸臨　**47**：1031—1034, 1988
27) 渡辺賢司，広田紀男，斎藤　健：骨格筋転移巣に骨化を認めた胆嚢癌の1剖検例．病理と臨　**5**：811—815, 1987
28) 藤原隆一，嵯峨　孝，明石宣博ほか：骨格筋転移巣に異所性骨形成を伴なった進行胃癌の1例．癌の臨　**29**：1471—1475, 1983
29) 須藤啓広，神田　仁，舘　靖彦ほか：筋肉内にびまん性転移を起こした胃癌の1例．整災外　**29**：115—118, 1986
30) 山下直博，中野博司，野崎太矩祠ほか：筋肉内転移を認めた肺扁平上皮癌の1例．日医大誌　**53**：670, 1986
31) 坂田仁彦，上好昭孝，岡　正孝ほか：胃癌の筋肉内転移による異所性骨化の1例．中部整災誌 **25**：619—621, 1982
32) 真里谷靖，渡辺定雄，横山佳明ほか：右上腕二頭筋転移を認めた子宮頸癌の1例．臨放線　**35**：1447—1450, 1990
33) 島貫公義，宮田道夫，佐竹賢仰ほか：食道根治術後に筋肉転移をきたした1例．日臨外医会誌 **54**：1911—1916, 1993
34) 里中東彦，浦和真佐夫，森本剛司ほか：筋肉転移で発見された胃癌の1例．臨整外　**39**：97—100, 2001
35) 西脇　学，児島正道，中村　淳ほか：極めてまれな筋肉転移を伴なった肉腫様肝細胞癌の1例．超音波医　**30**：J57, 2003
36) 松尾　享，荒武良総，畠中文香ほか：皮膚及び筋肉内への転移をきたした膵体尾部癌の1例．臨と研　**79**：1969—1972, 2002
37) 玉本哲郎，吉村　均，淺川勇雄ほか：筋肉転移に対して化学放射線療法が奏効した進行食道癌の1例．日本医放会誌　**62**：719—720, 2002
38) 本城雅史，杉山晴敏，岩貞勢生ほか：筋肉転移を初発症状とした癌種の2例．中部整災誌　**44**：1212, 2001
39) 圓尾圭史，岡山明洙，麩谷博之ほか：癌の筋肉転移に対する治療成績．日整会誌　**75**：S724, 2001
40) 西山宏宗，遠藤寛子，千勝博子ほか：子宮頸癌の筋肉転移の1例．日本医放会誌　**59**：700, 1999
41) 三浦靖彦，国崎主税，舛井秀宣ほか：筋肉転移をきたした食道類基底細胞癌の1例．日消外会誌 **31**：61—65, 1998
42) 平田秀紀，井野彰浩，松尾芳雄ほか：広範な骨筋肉転移をきたした胃癌の1例．Ther Res　**18**：3281—3283, 1997

A Case of Metastasis to the Abdominal Wall from an Adenocarcinoma of the Small Intestine 3 Years after Surgical Resection

Shinjiro Kobayashi, Masaki Oohashi, Hidetoshi Oguma*,
Nobuo Tenma, Chika Kusano and Ken Takasaki*
Department of Surgery, Tsukubaicho Hospital
Department of Surgery, Tokyo Women's Medical University*

We report a case of an adenocarcinoma of the small intestine metastasizing to the abdominal wall 3 years after surgical resection. A 64-year-old man undergoing a segmental jejunal resection in October 2000 was confirmed histopathologically to have well-differentiated adenocarcinoma. A 4cm length lump was noted in the patient's right lower abdomen in October 2003 and imaging confirmed an abdominal wall tumor, which we Resected was performed in January 2004. The tumor was in the abdominal wall muscle, and no nodules or tumors were found in the abdominal wall cavity. Histopathology confirmed well-differentiated adenocarcinoma of the soft tissue. The patient was definitively diagnosed with recurrent small bowel cancer of the abdominal wall. This is, to our knowledge, the first such case reported and extremely rare, i.e., recurrent small bowel cancer in the abdominal muscle without metastasis to any other site.

Key words：small intestinal cancer, muscle metastasis, metastasis in the abdominal wall

〔Jpn J Gastroenterol Surg 38：1363—1368, 2005〕

Reprint requests：Shinjiro Kobayashi　Tsukubaicho Hospital
1-2-39 Takamihara, Tsukuba, 300-1252 JAPAN

Accepted：February 23, 2005

©2005 The Japanese Society of Gastroenterological Surgery　Journal Web Site：http://www.jsgs.or.jp/journal/