日消外会誌　38（8）：1395～1399，2005年

症例報告

保存的に改善した子宮留膿腫による直腸子宮瘻の1例

宮崎大学医学部第1外科

柴田　伸弘　　佛坂　正幸　　自見政一郎　　島　　雅保
森　洋一郎　　岩村　威志　　千々岩一男

子宮留膿腫は高齢女性に多くみられる疾患で，まれに腹腔内に穿破し腹膜炎を起こすことがある．今回，我々は急性腹症により発症し，保存的に改善した子宮留膿腫による直腸子宮瘻の1例を経験したので報告する．症例は61歳の女性で，2003年5月，下腹部痛・嘔吐が出現した．来院時は下腹部に筋性防御がみられ，CTでは直腸と子宮が交通している所見がみられた．大腸内視鏡では直腸に径2cmの瘻孔を認め，瘻孔からは子宮内腔が観察され，子宮留膿腫の直腸穿破と診断した．発症から約1か月後の大腸内視鏡・注腸検査で瘻孔は縮小傾向にあり，CTでは肥大した子宮の内腔にair densityと液体成分の貯留を認めた．子宮頸管の癒着による閉鎖がみられたため，頸管拡張術を施行し経過観察したところ，症状の再燃はみられなかった．子宮留膿腫による直腸子宮瘻は適切なドレナージで保存的に閉鎖が期待できるが，慢性化する可能性もあり，慎重な経過観察が必要である．

はじめに

子宮留膿腫は子宮頸管の閉塞により子宮腔内からの分泌物の排泄障害を来し，細菌感染を生じて子宮内に壊死組織や膿の貯留をみるものである．比較的高齢の女性に多いとされ，原因の多くは子宮悪性腫瘍の浸潤による内子宮口の狭窄・閉塞であるが，悪性疾患を伴わないものもみられる[1]．消化器外科領域では子宮留膿腫が腹腔内に穿破して生じた汎発性腹膜炎の症例が問題となることがある．しかしながら，子宮留膿腫が直腸に穿破したと考えられる症例は非常にまれであり，その際の症状・経過・治療などは不明である．また，我々がPubMedでpyometra and uterorectal fistulaのキーワードを用いて1966～2004年までの期間，および医学中央雑誌WEB版で子宮留膿腫and直腸子宮瘻のキーワードを用いて1983～2004年までの期間の文献を検索した範囲では，子宮留膿腫による直腸子宮瘻の報告はみられなかった．

今回，我々は急性腹症により発症し，保存的に改善した子宮留膿腫による直腸子宮瘻の1例を経験したので報告する．

症　　例

患者：61歳，女性

主訴：腹痛

家族歴：母：喘息，妹：成人T細胞白血病

既往歴：婦人科疾患・妊娠中絶の既往なし．その他特記すべき事項なし．

現病歴：2003年5月上旬，下腹部痛が出現した．その後，嘔吐がみられるようになり，下腹部痛も強くなったため，近医の産婦人科を受診したが特に異常は指摘されなかった．翌日，近医を受診したところ37℃台前半の発熱と下腹部に圧痛と軽度の筋性防御を指摘され，即日入院となった．入院後数時間で腹痛・筋性防御は軽快した．このため緊急手術は施行せず，精査することとした．5月下旬の下部消化管造影・翌日の下部消化管内視鏡で直径約2cmの瘻孔を直腸に指摘された．明らかな原因が不明なため，精査・加療目的にて当科に紹介され入院した．

当院入院時の検査成績（6月中旬）：末梢血液検査では白血球は4,400/μl，生化学検査ではCRP 0.8

＜2005年2月23日受理＞別刷請求先：千々岩一男
〒889-1692　宮崎郡清武町大字木原5200　宮崎大学医学部第1外科

Fig. 1　Pelvic CT：The second pelvic CT showed thickening of uterine wall（arrow head）and air-fluid collection in the uterus.

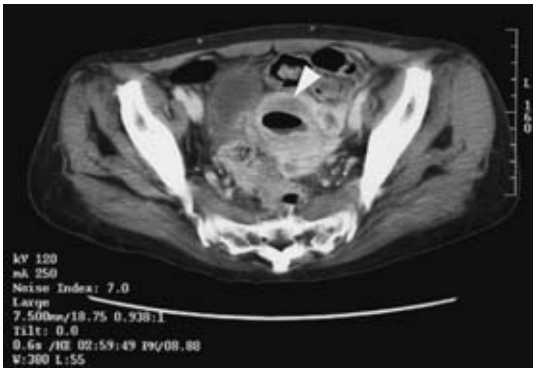

Fig. 2　Gastrografin enema study：Utero-rectal fistula was found, and the uterus was filled with air and gastrografin（arrow head）.

mg/*l* であった．血清学検査では ATLA 陽性，CA125 293.8U/ml，Ferritin 422.7ng/ml と上昇を認めたが，その他の腫瘍マーカー・検査値に大きな異常を認めなかった．

骨盤部 CT：発症当日の CT では，直腸と壁の伸展した子宮との間に径約 2cm の瘻孔が認められ，直腸膣瘻が疑われた．瘻孔を通した直腸と子宮の内部には液体成分と考えられる low density area と air density を認め，子宮腔内は拡張し，子宮壁は伸展していた．発症 38 日目の当院での CT では年齢に不相応な子宮壁の著明な肥厚，および子宮内腔の air density と液体成分の貯留と考えられる所見がみられた（**Fig. 1**）．

下部消化管造影検査・内視鏡検査：発症 16 日目の下部消化管造影検査では上部直腸より管外へ造影剤の漏出・貯留が認められた（**Fig. 2**）．直腸にその他の病変を示唆する所見はみられなかった．発症 17 日目の下部消化管内視鏡検査では，下部消化管造影検査の際に造影剤の漏出を認めた部位にほぼ一致する約 2cm の瘻孔を直腸に認めた（**Fig. 3a**）．瘻孔周囲の直腸粘膜に明らかな病変は認められなかった．この瘻孔内部に内視鏡を挿入したところ，子宮内腔が観察された（**Fig. 3b**）．内部には腫瘤が認められたが，生検の結果，inflammatory granulation tissue という結果であった（**Fig. 3c**）．発症 40 日目の下部消化管内視鏡検査では，大きな瘻孔は認められず，わずかに瘢痕らしきものを認めたが，特に瘻孔のあった上部直腸左側の伸展性は不良であった．同時に施行した下部消化管造影検査では，前医での検査でみられたのと同様に管外への造影剤の貯留を認めたが，前回検査に比べて縮小傾向を認めた．前医および当科での検査では，直腸側に原因病変は認められなかった．

入院後経過：子宮留膿腫による直腸子宮瘻と診断した．直腸子宮瘻の原因として，直腸あるいは婦人科系の悪性腫瘍を最も疑ったが，直腸側には病変は指摘できず，婦人科受診でも悪性腫瘍は否定的であった．当院入院後は腹痛や発熱などの症状はみられなかった．また，腹痛・筋性防御が前医で発生直後にみられていたが，以後は理学所見に異常はなかった．当院入院後は血液検査上の炎症所見も乏しかった．これらより，手術を施行せず，保存的治療を行うこととした．発症 32 日後より流動食を開始したが，腹痛や発熱などの症状はなく，腹部理学所見に異常は認められなかった．

発症当日の前医での骨盤部 CT，および発症 16 日後の下部消化管造影検査，発症 17 日後の下部消化管内視鏡検査では直腸子宮瘻は約 2cm であった．しかし，発症 40 日後の下部消化管内視鏡検査

Fig. 3　Colonoscopy study

a：Utero-rectal fistula of the diameter of 2cm（arrow head）was observed in the middle rectum, which was accorded with gastrografin enema study. The rectal mucosa surrounding the fistula was normal. b：The fistula communicated to uterine cavity. c：Smooth surface tumor, which was diagnosed as inflammatory granulation tissue, was noted in uterine cavity.

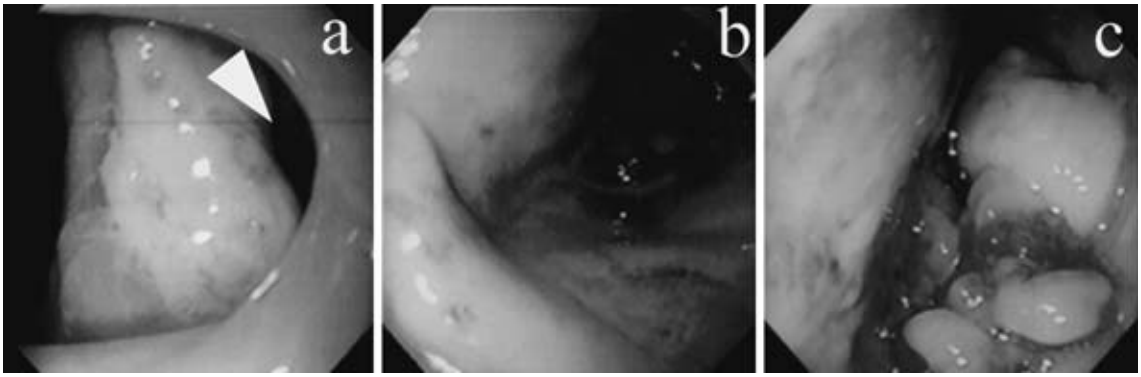

では明らかな瘻孔は確認できず，造影検査上は縮小傾向を示している所見が確認された．骨盤部CT の所見から原因疾患の子宮留膿腫が存在すると考え，子宮頸管ドレナージを施行した．この際の子宮頸管の細胞診でも悪性所見は認められず，子宮頸管の癒着は加齢性の変化と考えられた．ドレナージ後も症状はなく，発症後 49 日に当院を退院した．退院 1 か月後に施行した CT では，子宮壁の肥厚は軽快しており，子宮留膿腫の再発，子宮直腸瘻の存在を疑う所見はなく，腹痛などの症状も全く認められなかった．発症より 1 年 6 か月経過した現在，無症状で経過している．

考　　察

子宮留膿腫は閉経後に多くみられる疾患で，腹痛を主訴することが多く，性器出血・異常帯下などもみられるが，無症状で経過している例も少なくない．子宮頸管の閉塞によって子宮腔内に分泌物が貯留し，排泄できないために細菌感染を来し，膿汁や壊死組織などが貯留するために生じるとされる[1]．子宮留膿腫による症状が軽度である場合でも，婦人科悪性腫瘍との合併が多いため，その背後に子宮頸癌や子宮体癌などがないことを確認する必要がある[1)~3)]．婦人科入院患者の 0.01～0.5% に子宮留膿腫が認められ，60 歳以上の高齢者にかぎると，悪性腫瘍がない場合でも，13.6% に子宮留膿腫がみられたという報告もある[4)~6)]．Muram ら[3]は子宮体癌・頸癌の患者の 72%，Dodge[1]は 54% に子宮留膿腫がみられたと報告している．

子宮留膿腫のみであれば，腹痛・発熱といった症状は抗生剤投与や頸管ドレナージで軽快することが大部分である．婦人科疾患である子宮留膿腫が腹部・消化器領域で問題となるのは，子宮留膿腫の穿孔を原因として汎発性腹膜炎を生じた場合である．これらの症例では術前に原因が特定されることは少ない．多くは術前に消化管穿孔と診断されており，早期に開腹術を施行され，開腹後に子宮破裂の所見を認めることで診断されている[7]．このような症例では子宮摘出術が行われていることが多い[5)~7)]．術前診断が可能であったのは以前に子宮留膿腫による汎発性腹膜炎症例を経験している施設，あるいは子宮頸癌・子宮留膿腫を生じ加療されていた症例などにかぎられていた[5)8)]．これらをふまえ，高齢女性の症例で術前の CT で子宮留膿腫に特徴的な子宮内腔の low density area あるいは air density がみられた場合は，原因として積極的に子宮留膿腫を疑うことも必要である．

本症例では入院時の検査の前後で腹痛が軽快したという経過より，検査の前後で切迫破裂を来していた子宮が直腸に穿破し，直腸子宮瘻より子宮内容が排出されて子宮の減圧がはかれたため，症

状が軽快した可能性があると考えられた．子宮留膿腫を原因とし，子宮壁の菲薄化・液体成分の貯留といった，本症例における入院時のCTと同様の所見を認め汎発性腹膜炎を呈した症例も報告されている[5)6)]．発症当初は消化管穿孔などによる腹膜炎を疑ったが，画像所見からは重複腸管・直腸の巨大憩室[9)10)]あるいは悪性腫瘍も鑑別診断として考えられた．しかし，直腸には原因と考えられる病変や既往はなかったため，子宮側に病変があると考えられた．特に，入院後の血液検査でCA125とFerritinが高値であったことから，婦人科悪性腫瘍が強く疑われたが，悪性疾患を示唆する所見は得られなかった．

本症例では当初みられた腹膜刺激症状が短時間に軽快したので緊急手術は行わなかった．しかし，繰り返し腹痛を来すことも考えられ，直腸子宮瘻を確認した後の治療方針として，保存的加療か手術を施行するかの判断に難渋した．理学所見に異常は認めず，腹痛などの症状は全く認められず，流動食の摂取でも問題がなく，血液・生化学検査上の炎症および異常所見も乏しかった．また，悪性腫瘍も否定的であり患者・家族が手術に対して積極的ではないことから，最終的には手術は行わず保存的に加療する方針とした．

本症例では，子宮頸管の癒着による閉塞を解除した後，CT上で子宮壁の肥厚の改善が認められ，子宮内腔のlow density areaとair densityは消失し，画像上，子宮留膿腫と子宮直腸瘻を指摘できなくなった．これより，本症例では経膣的ドレナージを施行し子宮腔内の排膿，減圧が行われたため原疾患の子宮留膿腫が軽快し，子宮直腸瘻の早期閉鎖が促進されたと考えられた．今回の症例では子宮直腸瘻による通過障害・排便障害は問題となることなく経過し，食事も可能であった．また，頸管ドレナージを施行した後，瘻孔は再発の兆候なく保存的治療で閉鎖傾向を示した．

今回，保存的に改善した子宮留膿腫による直腸子宮瘻の1例を報告した．子宮留膿腫により子宮直腸瘻を来した症例の治療経過の報告例はなく，極めてまれな症例と考えられる．子宮留膿腫による直腸子宮瘻は適切なドレナージにより保存的に改善する可能性が示唆された．しかしながら，直腸膣瘻が慢性化する可能性もあり，慎重な経過観察が必要であると思われた．

文　献

1) Dodge JM：Pyometra. J Ark Med Soc **63**：152―156, 1966
2) Henriksen E：Pyometra associated with malignant lesions of the cervix and the uterus. Am J Obstet Gynecol **72**：884―895, 1956
3) Muram D, Drouin P, Thompson FE et al：Pyometra. CMA J **125**：589―592, 1981
4) 庄司忠宏，大野晶子，小原　眞ほか：術前診断し得た子宮留膿腫穿孔による急性汎発性腹膜炎の3症例．産と婦　**69**：945―952, 2002
5) 竹内英司，佐橋清美，山瀬博史ほか：子宮留膿腫の穿孔により急性腹症を呈した2例―本邦報告例44例の報告―．日臨外医会誌　**55**：3187―3191, 1994
6) 山吉隆友，松本桂太郎，太田勇司ほか：子宮留膿腫穿孔による汎発性腹膜炎の1例．日腹部救急医会誌　**19**：609―612, 1999
7) 高田孝好，酒井哲也，多田康之ほか：子宮留膿腫穿孔による汎発性腹膜炎の2例．兵庫全外科医会誌　**116**：71―74, 1993
8) 高野　敦，村上　章，小出保爾ほか：子宮留膿腫が原因で，急性腹膜炎を起こした進行頸癌の5例．臨婦産　**34**：715―723, 1980
9) Steenvoorde P, Vogelaar FJ, Oskam J et al：Giant Colonic Diverticula. Dig Surg **21**：1―6, 2003
10) 篠原洋伸，岩崎和秀，鈴木偉一ほか：大量下血をきたした直腸憩室の1例―本邦報告例10例の文献的考察―．消外　**13**：1439―1443, 1990

A Case of Uterorectal Fistula due to Pyometra Improved by Conservative Therapy

Nobuhiro Shibata, Masayuki Hotokezaka, Sei-ichiro Jimi, Masayasu Shima,
Yoichiro Mori, Takeshi Iwamura and Kazuo Chijiiwa
Department of Surgery 1, Miyazaki University School of Medicine

We report a very rare case of pyometral peritonitis due to uterine perforation an uterorectal fistula. A 61-year-old woman admitted for abdominal pain and fever was found in physical examination to present muscular defense in the lower abdomen. Abdominal pain resolved spontaneously, however, several hours after admission. Computed tomography showed an enlarged uterine cavity and an uterorectal fistula subsequently treated conservatively. Gastrografin enema study showed the fistula had shrunken, and computed tomography study showed air and fluid accumulation in the uterus. Trans-vaginal drainage of the uterus closed the uterorectal fistula and no pyometral or uterorectal fistula was observed thereafter indicating the effectiveness of proper drainage. Careful follow-up is necessary, however, because of possible pyometral recurrence.

Key words：pyometra, uterorectal fistula

〔Jpn J Gastroenterol Surg 38：1395—1399, 2005〕

Reprint requests：Kazuo Chijiiwa Department of Surgery 1, Miyazaki University School of Medicine
5200 Kihara, Kiyotake, Miyazaki-gun, 889–1692 JAPAN

Accepted：February 23, 2005

©2005 The Japanese Society of Gastroenterological Surgery Journal Web Site：http：//www.jsgs.or.jp/journal/