日消外会誌　38（9）：1451～1456，2005年

症例報告

膵管内乳頭粘液性腫瘍に類似し部位同定が困難であった深達度 m の粘液産生肝内胆管癌の 1 例

名古屋大学大学院医学系研究科病態制御外科
廣田　政志　　金子　哲也　　呉　　成浩　　杉本　博行
井上総一郎　　竹田　　伸　　中尾　昭公

症例は 62 歳の男性で，心窩部痛を主訴に近医を受診し左肝内胆管拡張を指摘され当院紹介入院となった．入院前後検査所見で動揺性の胆汁うっ滞を示し，腹部 CT では左肝内胆管は著明に拡張し総胆管も拡張していたが明らかな腫瘍像は認められなかった．ERCP では粘液と考えられる淡い陰影欠損像が三管合流部および左肝管分岐部に多く存在し，B2，B3 胆管枝分岐部に不定形の透亮像を認めた．胆管内超音波検査では腫瘍の同定はできなかったが，左肝内胆管原発の粘液産生肝内胆管腫瘍を疑い肝左葉，左尾状葉切除を施行した．摘出標本上 B3 胆管枝根部近くに 2.5×1cm 大の乳頭状腫瘍を認め，病理組織所見は腺腫成分を含む乳頭腺癌，深達度 m で膵管内乳頭粘液性腫瘍（intraductal papillary mucinous tumor of the pancreas；以下，膵 IPMT）類似の腫瘍であった．臨床病理学的に膵 IPMT 類似の粘液産生肝内胆管癌の 1 例を経験したので最近の疾患概念についても言及し報告する．

はじめに

近年，通常の胆管細胞癌に比べ予後のよい疾患として粘液産生肝内胆管癌の報告が増加してきている．今回，膵管内乳頭粘液性腫瘍（intraductal papillary mucinous tumor of the pancreas；以下，膵 IPMT と略記）に類似した粘液産生肝内胆管癌の 1 例を経験したので，最近の疾患概念についても言及し報告する．

症　　例

症例：62 歳，男性

主訴：心窩部痛

既往歴：58 歳時，交通事故にて頸椎骨折（手術），脳挫傷．

現病歴：平成 15 年 8 月より心窩部痛が出現し近医を受診した．腹部 CT にて左肝内胆管拡張が認められ当院に紹介され同年 9 月中旬入院となった．

入院時現症：身長 169.6cm，体重 67.4kg，体温 36.3℃．左半身不全麻痺あり．眼球結膜に黄染なく，腹部は平坦で圧痛は認められなかった．

入院前後検査所見：動揺性の胆汁うっ滞を示し

Table 1　Laboratory data

		H15/9/16	H15/9/22
WBC	/μl	11,200	7,000
Hb	g/dl	14.2	12.5
Plt	/μl	22.4×10^4	24.6×10^4
TP	g/dl	7.6	6.9
Alb	g/dl	4.7	4.3
T-Bil	mg/dl	2.1	0.7
GOT	IU/l	336	20
GPT	IU/l	143	31
LDH	IU/l	403	91
ALP	IU/l	733	455
γ-GTP	IU/l	1,004	548
BUN	mg/dl	13	11
Cr	mg/dl	1.0	0.9
AMY	IU/l	128	98
Glu	mg/dl	114	108
Na	mEq/l	140	141
K	mEq/l	4.0	4.2
Cl	mEq/l	99	105
CEA	ng/ml	5.2	—
CA19-9	U/ml	42	—

＜2005 年 3 月 30 日受理＞別刷請求先：廣田　政志
〒440-8510　豊橋市飯村町字浜道上50　国立病院機構豊橋医療センター外科

Fig. 1　Abdominal enhanced CT showed dilatation of the left intrahepatic and extrahepatic bile ducts without any evidence of tumor.

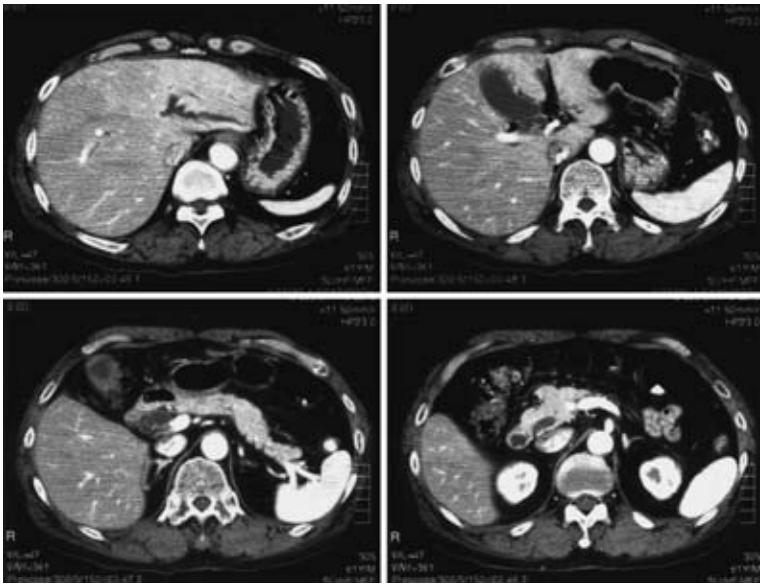

Fig. 2　ERCP showed mucin-like massive filling defects in the dilated common hepatic duct (white arrow head) and obliteration of the left intrahepatic bile duct. Balloon (white arrow) occluded cholangiography of the left hepatic duct demonstrated no stenotic lesion and an amorphous defect in the left intrahepatic bile duct (black arrow).

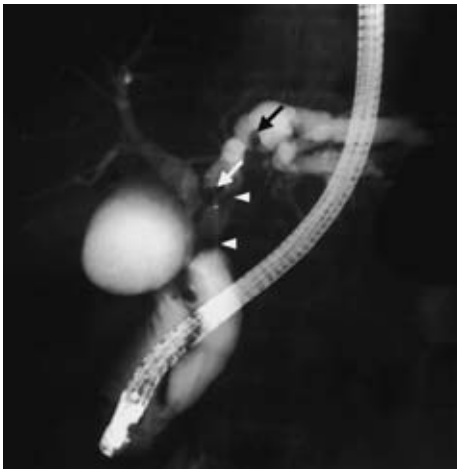

し，腫瘍マーカーは CEA，CA19-9 とも軽度上昇していた（**Table 1**）．また，Hbs Ag，HCV Ab はともに陰性，indocyanine green disappearance rate は 0.153/min であった．

腹部造影 CT 所見：左肝内胆管，特に B2，B3 胆管枝の拡張が著明で，総胆管の拡張も認められた．肝実質や胆管内には明らかな腫瘍像は認められなかった（**Fig. 1**）．

ERCP：Vater 乳頭部は軽度の発赤，腫大を認めた．拡張した胆管内には粘液によると考えられる淡い陰影欠損像が充満し，三管合流部および左肝管分岐部に多く存在した．左肝内胆管の造影が不良であったため左肝管でのバルーン閉塞下 ERC を行ったところ，狭窄病変はなく，B2，B3 胆管枝分岐部に不定形の透亮像を認めた（**Fig. 2**）．引き続き胆管内超音波検査（intraductal ultrasonography；以下，IDUS と略記）を施行したが腫瘍の存在は指摘されなかった．胆汁細胞診は陰性であり，Vater 乳頭部の生検の結果でも悪性像は認められなかった．

腹部血管造影検査：動脈，門脈系ともに異常所見はなく，明らかな腫瘍濃染像は認められなかった．

以上の所見より，左肝内胆管原発の粘液産生肝内胆管腫瘍を疑い，平成 15 年 10 月上旬に肝左葉，左尾状葉切除および胆嚢摘出術を施行した．左肝

Fig. 3　The resected specimen showed a 2.5×1 cm papillary mass in the proximal portion of the intrahepatic bile duct of segment 3.

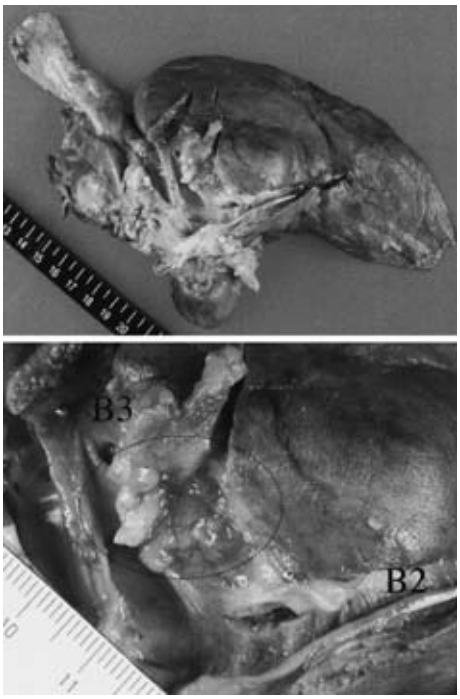

管は左右肝管分岐部にて切離し，断端の術中迅速組織診は陰性であったため肝外胆管切除は施行しなかった．

摘出標本所見：胆管に沿い切開を加えると，拡張した左肝内胆管内腔には粘液が充満し，B3 胆管枝根部近くに 2.5×1cm 大の乳頭状腫瘍を認めた（**Fig. 3**）．胆道癌取扱い規約第 5 版[1]による肉眼的所見はBh_3，circ，乳頭膨張型，Sx，$Hinf_0$，H_0，$Ginf_0$，$Panc_0$，Du_0，PV_0，A_0，P_0，N_0，M（－），St（－），T_2，Stage II，DM_0，HM_0，EM_0であった．

病理組織学的所見：腫瘍は乳頭状構造をとって増殖し，腺腫成分を含む壁深達度 m の乳頭腺癌で浸潤像はみられなかった．腫瘍細胞は細胞質に粘液を有し，PAS 染色陽性，alcian blue 染色陽性で酸性粘液であることが確認された．背景が肝組織でなければ膵 IPMT に類似した組織像であった（**Fig. 4**）．

術後経過は順調で第 15 病日に退院となった．術後 17 か月現在，再発の徴候なく外来通院中である．

Fig. 4　Histopathological examination showed that the tumor consisted of mucin-secreting papillary adenocarcinoma localized to the mucosal layer and an adenoma component（H & E, a：×5, b：×40）. The tumor cells were positively stained for alcian blue（c：×40）.

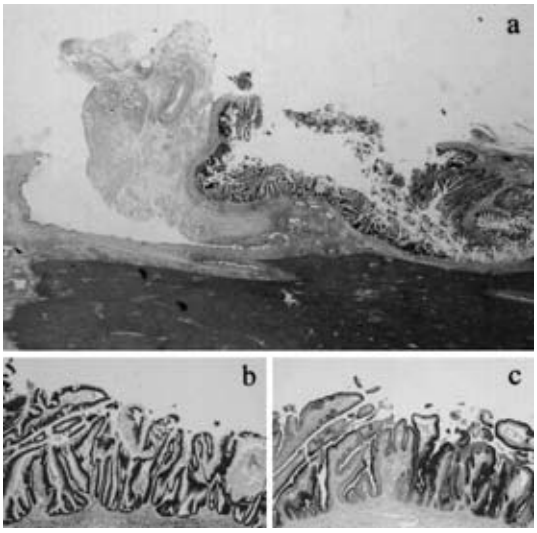

考　　察

胆管や膵管に原発する癌は程度に差はあるが粘液産生能を示すのが通例である．梛野ら[2]は臨床レベルにおいても認識しうるほどの多量の粘液を産生する胆管癌を粘液産生胆管癌と定義している．粘液産生胆管癌は発生部位により肝外胆管系と肝内胆管系に区分できるため，ここでは前者を粘液産生肝外胆管癌，後者を粘液産生肝内胆管癌と区別し，両者合わせて粘液産生胆管癌と呼ぶことにした．本症例が後者であることから以下に粘液産生肝内胆管癌を中心に考察を加えた．

粘液産生肝内胆管癌は東アジアからの報告例が多く，その発生率に関しては Chen ら[3]は 170 例の胆管細胞癌のうち 22 例，12.9% が粘液産生肝内胆管癌であったと報告している．本邦においては日本肝癌研究会の全国集計によると原発性肝癌に占める胆管細胞癌の割合は 3.6% と報告されており[4]，Sakamoto ら[5]は胆管細胞癌 61 例中 11 例（18.0%）が粘液産生肝内胆管癌であったと報告している．近年，画像診断の進歩により本邦におけ

Table 2　Reported cases of mucin-producing cholangiocarcinoma localized to the mucosal layer in the Japanese literature

Case	Author/year	Age/sex	Symptoms	Location	Histology	Treatment	Outcome
1	Miyagawa[8] /1988	66/M	Abdominal pain	B4	Pap	Extended left lobectomy + S1 + BD	Alive（3Y6M）
2	Akagi[9] /1988	69/M	Fever	LIHBD	Pap	Left lobectomy	Unknown
3	Hirano[7] /1993	71/F	Abdominal pain	LIHBD CHD	Pap Pap	Left lobectomy + BD	Unknown
4	Kogure[10] /1996	63/M	Fever Jaundice	B1	Pap	Left lobectomy + S1 + BD	Alive（1Y8M）
5	Yamaguchi[11] /1997	45/F	Fever	LIHBD	Pap	Left lobectomy	* Died of recurrence（6Y）
6	Sakamoto[5] /1999	36/F	Abdominal pain	B1	Pap	Extended left lobectomy + S1 + BD	Alive（14Y5M）
7	Sakamoto[5] /1999	69/F	Abdominal pain	B1	Pap	Medial segmentectomy + S1 + BD	Alive（14Y1M）
8	Sakamoto[5] /1999	66/M	Abdominal pain Fever	B1	Pap	Extended left lobectomy + S1	Alive（11Y1M）
9	Sakamoto[5] /1999	72/F	Abdominal discomfort	B4	Pap	S3 subsegmentectomy + medial segmentectomy	Alive（6Y8M）
10	Yamada[12] /2001	69/M	Abdominal discomfort Anorexia	B8	Pap	Right lobectomy	Alive（2Y）
11	Tomiyama[13] /2001	73/M	Abdominal pain	B3	Pap	Lateral segmentectomy	Alive（2Y）
12	Our case /2005	62/M	Abdominal pain	B3	Pap	Left lobectomy + S1	Alive（1Y4M）

Pap：papillary adenocarcinoma；S1：caudate lobectomy；BD：extrahepatic bile duct resection；LIHBD：left intrahepatic bile duct；CHD：common hepatic duct.

*This case developed widespread peritoneal tumor dissemination after percutaneous biliary drainage.

る粘液産生肝内胆管癌の報告例は増加し，会議録を除く十分な記載のある論文は1975年菊池ら[6]の報告を初めとして本症例を含め47例が報告されている（粘液産生胆管癌または粘液産生肝内胆管癌をキーワードに1983年から2004年までの医学中央雑誌およびその引用文献をもとに検索）．このうち内容からm癌と判断された症例は本症例を含め12例[5)7)～13)]であった（**Table 2**）．以下にその臨床病理学的特徴をまとめた．

臨床症状は胆管内に貯留した粘液による胆汁うっ滞に起因するもので，閉塞性黄疸や腹痛，発熱などの胆管炎で発症し，しばしば自然消退，再発を繰り返す[5)14)]．画像所見は肝外，肝内胆管ともに拡張し，胆管造影上，胆管内の粘液による不定形の透亮像が特徴的である[3)14)]．腫瘍病変の局在診断については経皮経肝胆道鏡が主流であるが，黄疸や胆管炎のない症例には不必要な播種の危険性があり批判的なコメントもみられる[5)]．また，最近ではIDUS，経口胆道鏡が有用であったとの報告もみられる[15)]．病理学的特徴は良性の報告例はまれであるが悪性でも分化度は高く[16)]，組織型では乳頭腺癌が大半を占める[7)16)17)]．また，通常の胆管細胞癌よりリンパ節転移の頻度は少なく[18)]表層拡大進展を伴う傾向が強い[2)5)18)]．治療は肝切除および進展部位に応じた肝外胆管切除が基本となるがリンパ節郭清の妥当性はまだ明らかではない．Slow growingな腫瘍といわれており[7)]，Sakamotoら[5)]によると根治切除後の5年生存率は78%と予後良好であったと報告されている．

本症例の問題点については，腫瘍病変の術前診断が困難であった点である．この腫瘍は粘液を多量に産生するという性格上，責任病変の同定が困難となりうる．IDUSや胆道鏡を駆使しても腫瘍の局在診断が得られない場合，最終的には各種画像診断による総合的な判断が必要となる．今回の画像所見からは，右肝内胆管の拡張は強くなく，左肝内胆管から総胆管にかけての拡張が認められた．総肝管から総胆管に病変があれば粘液貯留に

より左右肝内胆管が拡張を来すと考えられ，左肝管から左肝内胆管，特に拡張が著明であった左肝内胆管に病変の主座があると考えた．IDUS では腫瘍の同定はできなかったが，経口胆道鏡検査を含め IDUS による肝内胆管の検索は死角が生じるためその診断能には限界があると思われた．また，粘液中には癌細胞が浮遊している可能性があり，胆汁を腹腔内に散布する危険性のある経皮経肝胆道鏡や術中胆道鏡検査は避けたいと考え，1 期的に肝左葉，左尾状葉切除を施行した．肝外胆管切除の有無に関しては，この腫瘍がリンパ節転移の頻度は少なく表層拡大進展を伴う傾向が強いことから，胆管断端陰性ならば癌の遺残なしと判断し肝外胆管切除は施行しなかった．しかしながら，過去 46 例の報告例のうち肝外胆管への同時性多発癌が 2 例[7)19)]（1 例は m 癌），異時性多発癌と推測された症例が 1 例[20)]認められた．著明に拡張した胆管には何らかの異型病巣の発生の可能性が高いと考えられ，肝外胆管切除を施行しなかった場合は術後の注意深い follow が必要と思われた．

本症例は，病理学組織学的には膵 IPMT に類似した病変であったが，臨床症状も発生部位が胆管と膵管の違いにある病態ととらえると同一概念の疾患と考えられる．粘液産生膵癌に関しては，1982 年，大橋ら[21)]が膵管癌のうち，腫瘍の産生する多量の粘液により主膵管がびまん性に拡張し，十二指腸乳頭開口部の開大や同部よりの粘液の流出を認めるもの，組織学的には乳頭腺癌の像を示し，予後良好なものを粘液産生膵癌と命名し，通常の膵管癌とは臨床病理学的性状を異にすることを報告した．以後，同様の症例の集積に伴い疾患概念は変遷し，現在では膵癌取扱い規約[22)]において粘液性嚢胞腫瘍と膵 IPMT の呼称により概念は整理され，治療法についても確立されてきた．

しかしながら，粘液産生胆管癌に関しては，いまだ胆道癌取扱い規約[1)]や原発性肝癌取扱い規約[23)]において明確な定義がなされていない．さらに，粘液産生肝内胆管癌については肝内胆管より発生した悪性腫瘍であり，厳密には原発性肝癌取扱い規約[23)]により肉眼的所見を記すべきだが，該当する項目がないため胆道癌取扱い規約[1)]により代用するのが現状である．最近では，本症例のように臨床病理学的に膵 IPMT に類似した粘液産生肝内胆管腫瘍の報告がみられ[24)～26)]，Chen ら[25)]，Nakanuma ら[26)]は intraductal papillary neoplasia of liver（IPN-L）という疾患概念の提唱をしている．また，多量の粘液により肝内胆管枝が嚢胞状拡張を呈する粘液産生肝内胆管癌症例は肝内胆管末梢枝に原発したものと考えると膵 IPMT の分枝型に相当するものと推測される．

粘液産生肝内胆管腫瘍は膵 IPMT に類似した特徴的な臨床病理像を呈し，浸潤性発育あるいはリンパ節転移を来しやすい通常の胆管細胞癌とは異なる疾患ととらえられる．膵 IPMT のごとく症例が蓄積されるとともに，粘液産生肝内胆管腫瘍の疾患概念の整理や組織分類の確立が今後の検討課題の一つと考える．

文　献

1）日本胆道外科研究会編：外科・病理．胆道癌取扱い規約．第 5 版．金原出版，東京，2003
2）椰野正人，二村雄次，早川直和ほか：粘液産生胆管癌の臨床病理学的研究．日外会誌　**91**：695―704, 1990
3）Chen MF, Jan YY, Chen TC：Clinical studies of mucin-producing cholangiocellular carcinoma：a study of 22 histopathology-proven cases. Ann Surg **227**：63―69, 1998
4）日本肝癌研究会：第 14 回全国原発性肝癌追跡調査報告（1996～1997）．肝臓　**41**：799―811, 2000
5）Sakamoto K, Hayakawa N, Kamiya J et al：Treatment strategy for mucin-producing intrahepatic cholangiocarcinoma：value of percutaneous transhepatic biliary drainage and cholangioscopy. World J Surg **23**：1038―1044, 1999
6）菊池節夫，八子　亮，渡辺興治ほか：閉塞性黄疸を呈した肝内胆管由来のムチン産生性嚢胞腺癌の 1 例．外科　**37**：1193―1198, 1975
7）平野一仁，小沼　譲，菊池弘美ほか：約 2 年経過後に治癒切除可能であった粘液産生胆管癌の 1 例．胆と膵　**14**：1499―1506, 1993
8）宮川秀一，山川　真，堀口祐爾ほか：粘液産生を伴った早期肝内胆管癌の 1 例．胆と膵　**9**：1445―1453, 1988
9）赤木由起夫，木曽哲司，大林諒人ほか：粘液充満による左肝内胆管嚢状拡張を伴う表在性肝内胆管癌の 1 例．広島医　**41**：1513―1516, 1988
10）木暮道夫，羽生富士夫，中村光司ほか：術前診断しえた尾状葉原発粘液産生胆管癌の 1 切除例．外科　**58**：1413―1417, 1996
11）山口峯生，小林　中：粘液産生性肝内胆管細胞癌の 1 例．東京女医大誌　**67**：476―479, 1997
12）山田達治，神谷順一，椰野正人ほか：右前上腹側亜区域胆管枝に発生し，右肝管近傍まで進展した

粘液産生肝内胆管癌．消画像　3：640―645, 2001
13）富山光広，岡村圭祐，近藤　哲ほか：8年の経過が疑われた深達度 m の粘液産生胆管癌の1例．手術 55：1999―2001, 2001
14）Kokubo T, Itai Y, Ohtomo K et al：Mucin-hypersecreting intrahepatic biliary neoplasms. Radiology 168：609―614, 1988
15）兼田裕司，余喜多史郎，山口剛史ほか：管腔内超音波検査，経口胆道鏡が術式選択に有用であった粘液産生胆管癌の1例．日消外会誌　37：1417―1422, 2004
16）宇田憲司，成末允勇，金　仁洙ほか：急性膵炎を繰り返した粘液産生胆管腺腫の1例．日臨外会誌 59：1098―1103, 1998
17）黒川幸典，蓮池康徳，辻仲利政ほか：粘液産生性肝内胆管癌の1例．日消外会誌　33：620―624, 2000
18）大塚裕一，野家　環，田原宗徳ほか：無症状で発見された粘液産生肝内胆管癌の1例．日消外会誌 35：527―531, 2002
19）太田哲生，小西孝司，東野義信ほか：閉塞性黄疸を呈したムチン産生多発性胆管癌の1例と本邦報告例の検討．胆と膵　4：687―692, 1983
20）平野　宏，中村光司，吉川達也ほか：粘液産生肝内胆管癌の術後3年を経て，遺残膵内胆管に発生した粘液産生胆管癌の1切除例．胆と膵　17：497―502, 1996
21）大橋計彦，村上義央，丸山雅一ほか：粘液産生膵癌の4例―特異な十二指腸乳頭所見を中心として―．消内視鏡の進歩　20：348―351, 1982
22）日本膵臓学会編：膵癌取扱い規約．第5版．金原出版，東京，2002
23）日本肝癌研究会編：臨床・病理．原発性肝癌取扱い規約．第4版．金原出版，東京，2000
24）Kim HJ, Kim MH, Lee SK et al：Mucin-hypersecreting bile duct tumor characterized by a striking homology with an intraductal papillary mucinous tumor（IPMT）of the pancreas. Endoscopy 32：389―393, 2000
25）Chen TC, Nakanuma Y, Zen Y et al：Intraductal papillary neoplasia of the liver associated with hepatolithiasis. Hepatology 34：651―658, 2001
26）Nakanuma Y, Sasaki M, Ishikawa A et al：Biliary papillary neoplasm of the liver. Histol Histopathol 17：851―861, 2002

A Case of Mucin-Producing Cholangiocarcinoma with Mucosal Invasion without Preoperatively Any Evidence of Tumor, Resembling Intraductal Papillary Mucinous Tumor of the Pancreas

Masashi Hirota, Tetsuya Kaneko, Shigehiro Kure, Hiroyuki Sugimoto,
Soichiro Inoue, Shin Takeda and Akimasa Nakao
Department Gastroenterological Surgery, Nagoya University Graduate School of Medicine

A 62-year-old man with epigastric pain who was found to have dilatation of the left intrahepatic bile duct by a local physician was admitted to our hospital. Laboratory data showed biliary congestion. Abdominal enhanced CT showed dilatation of the left intrahepatic and extrahepatic bile ducts without any evidence of tumor. ERCP showed mucin-like massive filling defects in the dilated common hepatic duct and an amorphous defect in the left intrahepatic bile duct. Intraductal ultrasonography showed no evidence of a mass lesion of the bile ducts. These findings suggested mucin-producing cholangiocarcinoma in the left intrahepatic bile duct, and he was treated by left lobectomy, including the left caudate lobectomy. The resected specimen showed a 2.5×1 cm papillary mass in the proximal portion of the intrahepatic bile duct of segment 3. Histopathological examination showed that the tumor consisted of mucin-secreting papillary adenocarcinoma localized to the mucosal layer and an adenoma component. Clinicopathologically the tumor resembled an intraductal papillary mucinous tumor of the pancreas. We report the case of mucin-producing cholangiocarcinoma based on recent view points regarding terminology and classification.

Key words：mucin-producing cholangiocarcinoma, intraductal papillary mucinous tumor of the pancreas, mucosal invasion

〔Jpn J Gastroenterol Surg 38：1451―1456, 2005〕

Reprint requests：Masashi Hirota　Department of Surgery, National Hospital Organization Toyohashi Medical Center
50 Hamamichigami, Imure-cho, Toyohashi, 440-8510 JAPAN

Accepted：March 30, 2005

©2005 The Japanese Society of Gastroenterological Surgery　　Journal Web Site：http://www.jsgs.or.jp/journal/