日消外会誌　38（9）：1490～1494，2005年

症例報告

直腸肛門周囲瘻孔を形成した潰瘍性大腸炎の外科治療例

東北大学大学院生体調節外科学分野

羽根田　祥　　舟山　裕士　　福島　浩平　　柴田　　近
高橋　賢一　　橋本　明彦　　長尾　宗紀　　渡辺　和宏
工藤　克昌　　佐々木　巌

潰瘍性大腸炎では種々の合併症が報告されているが，同じ炎症性腸疾患であるCrohn病と異なり瘻孔を形成することはまれであり，Crohn病との鑑別診断や，治療上の問題となる．今回，我々は直腸肛門周囲に瘻孔を形成し，外科治療を要した症例を3例経験したので報告する．3症例はいずれも30～40歳代の女性で，病悩期間はそれぞれ約25年，9年，12年であった．病型は症例1，2が全大腸炎，再燃緩解型，症例3は左側大腸炎，再燃緩解型であり，重症例はなかった．手術は症例1は全結腸直腸切除・回腸ストーマ造設術，症例2は3期分割大腸全摘・回腸肛門吻合術，症例3では直腸膣瘻修復・一時的回腸瘻造設術を行った．3症例とも手術後1～3年経過しているが瘻孔の再発は認めず，有効な術式であったと思われた．

はじめに

潰瘍性大腸炎では種々の合併症が報告されているが，同じ炎症性腸疾患であるCrohn病と異なり瘻孔を形成することはまれであり[1)～4)]，Crohn病との鑑別診断や治療上での問題となる．今回，我々は直腸肛門周囲瘻孔を形成し，外科治療を要した症例を3例経験したので報告する（**Table 1**）．

症　例

症例1：46歳，女性

1977年，21歳時に下痢，下血で発症．再燃時はステロイド内服で緩解を得られていた．2001年4月頃より発熱，腹痛が出現し，排便時痛，排便障害も認めるようになったため，注腸造影X線検査と大腸内視鏡検査を行ったところ，下部直腸から肛門管の狭窄と肛門管直上に3時方向に向かう瘻孔形成を認めた（**Fig. 1a，b**）．以後も発熱を繰り返すため，外科治療目的に当科紹介入院となった．直腸下部から肛門管にかけての強度の狭窄，本人の希望もあり2002年1月下旬，全結腸直腸切断・回腸瘻造設術を行った．病型は全大腸炎型で直腸～横行結腸にかけて皺襞が消失しており，肛門管に瘻孔の形成を認めた（**Fig. 1c**）．病理組織所見では粘膜固有層に炎症細胞の浸潤とcrypt abscessの形成を認め，潰瘍性大腸炎の所見であった．術後経過は順調で，2004年3月現在瘻孔，膿瘍の再発は認めていない．

症例2：38歳，女性

27歳時，下痢，下血にて発症．再燃，緩解を繰り返していたが，2001年9月，大腸透視（**Fig. 2a**）とCT（**Fig. 2b**）にてS状結腸に狭窄と直腸，肛門管に複数の瘻孔を認め，腸閉塞，肛門痛も合併したため，絶食，抗生剤による治療を要した．Crohn病の疑いもあったため，診断確定と直腸病変のコントロールのため2002年6月中旬，当科入院となり，大腸亜全摘術を行い，結腸の標本所見および病理組織所見より潰瘍性大腸炎の確定診断が得られた．これにより3期的に大腸全摘・J型回腸嚢肛門吻合術を行った．S状結腸に狭窄と歯状線直上1時方向に瘻孔を，3時，10時方向に直腸周囲膿瘍を認めた．粘膜切除とともに1時方向の瘻孔をcoring-outし，4-0 PDS®にて縫合閉鎖した．病理組織所見では潰瘍形成とcrypt abscessを多数認め，潰瘍性大腸炎の像を呈していた．また，悪性

＜2005年3月30日受理＞別刷請求先：羽根田　祥
〒980-8574　仙台市青葉区星陵町1―1　東北大学大学院生体調節外科学分野

Table 1　Patients data

	Case 1	Case 2	Case 3
Age	46	38	38
Sex	female	female	female
Duration of disease（yrs）	25	27	25
Duration of fistula exists	1year, 2months	2months	4months
Type	total colitis	total colitis	left side colitis
Total corticosteroid dose（mg）	1,085	7,000	0
Location of fistula	anal canal	rectum, anal canal	anal canal

Fig. 1　(a)：Double contrast study of the colon, showing fistula from anal canal.　(b)：Colonoscopy, showing fistula（↑）occurring from anal canal and stenosis in the oral side of the rectum. (c)：specimen of colon, haustra of rectum ～ transverse colon doesn't exist（total colitis type）and fistula from anal canal is shown.

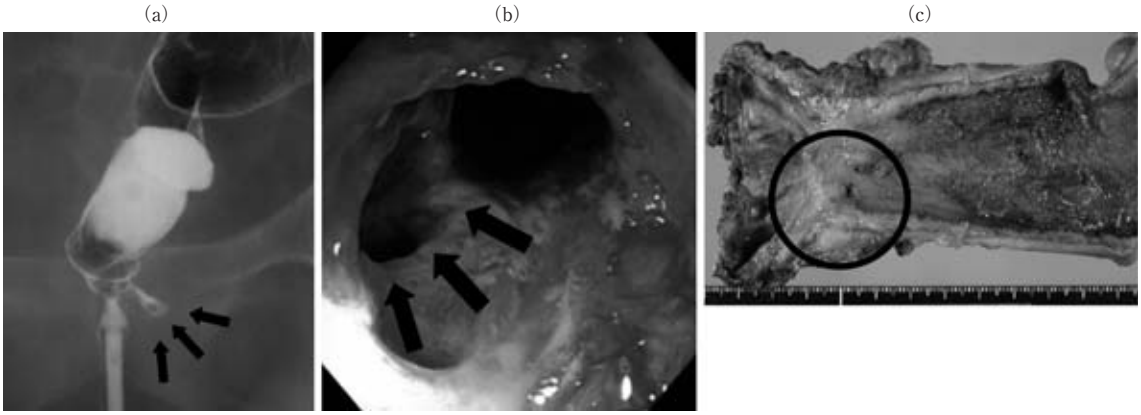

所見は認めなかった．術後 1 年以上経過するも直腸周囲膿瘍の再発は認めていない．

症例 3：38 歳，女性

25 歳時，妊娠を契機に腹痛，血便で発症．左側大腸炎型と診断され再燃と緩解を繰り返していた．2001 年 11 月，再燃し中等症となったがリン酸ベタメタゾンの注腸によりいったん緩解に至った．しかし，2002 年 2 月より膣より排ガス，排便が認められるようになり，内視鏡検査，造影検査で直腸膣瘻の形成が確認された(**Fig. 3a**)．大腸病変が緩解状態であり，ステロイド剤の全身投与なしに病変がコントロールされているため，大腸全摘の適応はないと判断し直腸膣瘻修復術のみ行うこととした．また，緩解期であるが，術後増悪する可能性を考え，手術は 1 期目を回腸瘻造設・直腸膣瘻修復術，2 期目を回腸瘻閉鎖術の 2 期分割で行う方針とした．

手術は 2002 年 6 月中旬に第 1 期目手術を施行した．まず，ゾンデで直腸膣瘻の存在を確認した後(**Fig. 3b**)，経膣的に瘻孔を切除し，瘻孔開口部を直腸粘膜，筋層，膣壁の順に縫合して直腸膣瘻を閉鎖（**Fig. 4**)，同時に回腸瘻を造設した．瘻孔部周囲の直腸の組織診では粘膜内に強い線維性変化と炎症細胞の浸潤など慢性炎症があるが肉芽腫形成は認めず，潰瘍性大腸炎として矛盾のない組織像であった．第 2 期目手術は 2002 年 10 月中旬に回腸瘻閉鎖術を施行した．その後，2004 年 3 月現在まで潰瘍性大腸炎の再燃はなく，直腸膣瘻の再発も認められていない．

Fig. 2　(a)：Double contrast study of the colon, showing stenosis（↑）of the sigmoid colon and fistulas occurring from the rectum. (b)：Computed tomography, showing fistulas occurring from rectum and anal canal.

(a)

(b)

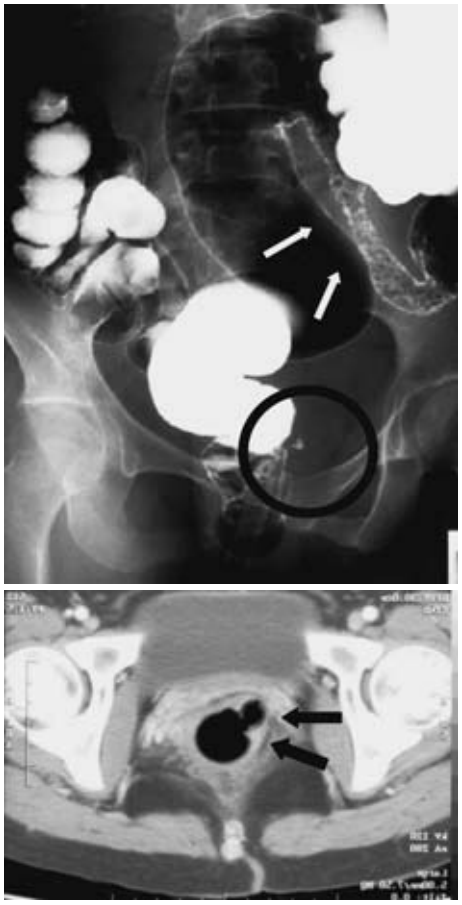

考　　察

腸管の全層性病変であるCrohn病と異なり粘膜病変を特徴とする潰瘍性大腸炎において瘻孔形成はまれである．我々が1975年～2004年3月までにMEDLINEで検索した範囲ではいくつかの報告例がある[5)6)]が，直腸肛門周囲瘻孔に限ると欧米では本症の約3%～4%と報告されている[1)~4)]ものの，本邦での報告は1例[7)]のみである．Froinesら[8)]の報告によると，1980～1989年までの間に手術した女性の潰瘍性大腸炎57例のうち6例に術前に直腸膣瘻を認めており，deDombalら[3)]は275例の女性潰瘍性大腸炎患者275例中10例（3.6%）に直腸膣瘻を認めたと報告している．また，Edwardsら[4)]は潰瘍性大腸炎患者の約3%に直腸膣瘻が合併すると報告している．ただし，後2者の報告は1960年代に報告されたものであり，潰瘍性大腸炎の中に大腸Crohn病症例が混在している可能性は否定できない．

潰瘍性大腸炎とCrohn病の鑑別診断に難渋することも少なくない．臨床経過や内視鏡検査や造影検査などの画像診断，病理組織診などを合わせて診断するが，その中には両者が合併している例も見られる[9)10)]．本症例でも症例2はS状結腸の狭窄と瘻孔がありCrohn病との鑑別に苦慮した症例であったが，摘出標本の病理組織診から潰瘍性大腸炎との確定診断を得た．また，症例1でも病理組織診にて潰瘍性大腸炎の診断が得られ，症例3では臨床経過，再燃時の内視鏡所見，病理組織診にて肉芽腫形成が見られなかったことによりCrohn病ではなく，潰瘍性大腸炎と診断してよいと思われた．会陰部に瘻孔を認める場合はCrohn病あるいはindeterminate colitisも考え，臨床経過，肉眼形態および病理組織所見などにより総合的に診断する必要があるが，本例は3例とも潰瘍性大腸炎の確定診断が得られ治療を行った．Indeterminate colitisの場合でも回腸肛門吻合術（IAA）後の成績はある程度は満足できる成績が報告されている[11)]が，診断が確定できない場合IAAの適応は慎重に考えるべきであろう．

潰瘍性大腸炎に直腸肛門周囲瘻孔を合併した症例に対する治療は，自然治癒がほとんど認められず，手術適応となることが多い．治療法の選択についてみるとdeDombalら[3)]は直腸膣瘻を認めた10症例のうち9例に手術を施行し，いずれも大腸全摘術を施行している．また，Froinesら[8)]も直腸膣瘻を合併した潰瘍性大腸炎患者に対しての手術例6例はすべて大腸全摘術であったと報告している．本邦報告の1例[6)]では絶食，中心静脈栄養管理のうえでのステロイド動注療法などの保存的治療にて軽快しており，愁訴の少ない軽症例では保存的治療を優先してもよいと考えられる．本症例ではいずれも局所症状が強く，外科治療を要した．

Fig. 3　(a)：Double contrast study of the colon, showing fistula connecting rectum and vagina was visualized. (b)：Operative finding. The probe was passed through the fistula（↑）from rectum to vagina.

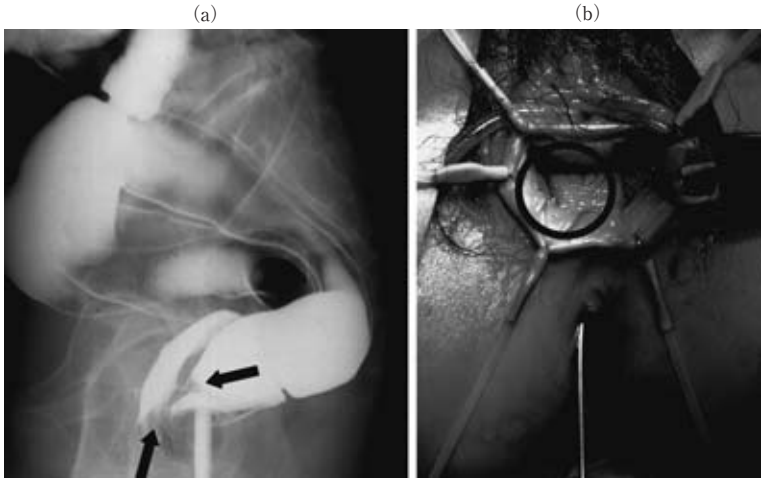

Fig. 4　(a)：Vaginal flap was made in the posterior wall and raised. Fistula was cored-out, and the flap was excised in the dotted line. (b)：Rectal mucosa and levator ani muscles were sutured. (c)：Posterior vaginal wall was sutured finally.

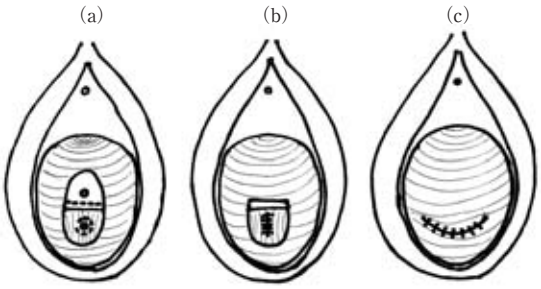

症例1，2では大腸を全摘したのに対し，症例3は比較的軽症例であり，大腸病変のコントロールが容易であったため大腸は摘出せず，Bauer ら[12]の方法に準じ直腸膣瘻修復のみを施行した．症例3のように大腸を摘出せず，直腸膣瘻の修復のみを行った症例は本邦初であり，欧米でも他に報告例を認めなかった．3症例とも手術から約1〜3年経過しているが現在のところ瘻孔の再発は認められず，有効な術式であったと思われた．

文　献

1) Faulconer HT, Muldoon JP：Rectovaginal fistula in patients withcolitis. Dis Colon Rectum **18**：413—415, 1975
2) Jackman RJ：Management of anorectal complications of chronic ulcerative colitis. Arch Intern Med **94**：420—424, 1954
3) de Dombal FT, Watts JM, Watkinson G et al：Incidence and management of anorectal abscess, fistula and fissure, in patients with ulcerative colitis. Dis Colon Rectum **9**：201—206, 1966
4) Edwards FC, Truelove SC：The course and prognosis of ulcerative colitis. Gut **5**：1—15, 1964
5) 城間智恵，白浜正文，小野原信吾ほか：S状結腸間に瘻孔形成を認めた潰瘍性大腸炎の1症例．日消病会誌　**94**：670—675, 1997
6) 小松原菜緒佳，井上和彦，鈴木武彦：直腸・回腸瘻を伴った潰瘍性大腸炎の1症例．広島医　**42**：1551—1554, 1989
7) 福田有希子，芹澤　宏，矢島知治ほか：直腸膣瘻を合併し，肛門周囲膿瘍を形成した潰瘍性大腸炎の1例．日消病会誌　**98**：544—548, 2001
8) Froines EJ, Palmer DL：Surgical therapy for rectovaginal fistulas in ulcerative colitis. Dis Colon Rectum **34**：925—930, 1991
9) 川野　淳，守内哲也，野坂純一郎ほか：大腸クローン病と潰瘍性大腸炎の混合型と考えられる1症例．胃と腸　**10**：1085—1089, 1975
10) 林　繁和，荒川　明，加納潤一ほか：潰瘍性大腸炎の経過中に狭窄および瘻孔を形成しCrohn病を併発した1症例．胃と腸　**26**：934—944, 1991
11) Guindi M, Riddell RH：Indeterminate colitis. J Clin Pathol **57**：1233—1244, 2004

12) Bauer JJ, Sher ME, Jaffin H et al：Transvaginal approach for repair of rectovaginal fistulae complicating Crohn's disease. Ann Surg **213**：151—158, 1991

Cases of Surgical Treated Anorectal Fistulas Associated with Ulcerative Colitis

Sho Haneda, Yuji Funayama, Kouhei Fukushima, Chikashi Shibata,
Kenichi Takahashi, Akihiko Hashimoto, Munenori Nagao, Kazuhiro Watanabe,
Katsuyoshi Kudo and Iwao Sasaki
Department of Surgery, Division of General and Alimentary Tract Surgery,
Tohoku University Graduate School of Medicine

Many complications are reported in ulcerative colitis, but fistula is uncommon and treatment is complicated. We report three cases of ulcerative colitis with anorectal fistulas, all in women in their thirties and forties. Fistulas developed 25, 9, and 12 years after the first attack. Case 1 and 2 had total colitis and case 3 left colitis, none of which were severe. All were treated surgically. Case 1 underwent total proctocolectomy and end ileostomy, case 2 total proctocolectomy and ileo-anal anastomosis, and case 3 transvaginal repair of the fistula and temporary loop ileostomy. In 1 to 3 years of follow-up, no fistula recurred. In conclusion, surgery was of benefit in cases of anorectal fistulas associated ulcerative colitis in remission. Surgerical procedure should be selected based on the disease in each case.

Key words：ulcerative colitis, anorectal fistula, rectovaginal fistula

〔Jpn J Gastroenterol Surg 38：1490—1494, 2005〕

Reprint requests：Sho Haneda　Department of Surgery, Division of General and Alimentary Tract Surgery,
Tohoku University Graduate School of Medicine
1-1 Seiryo-cho, Aoba-ku, Sendai, 980-8574 JAPAN

Accepted：March 30, 2005

©2005 The Japanese Society of Gastroenterological Surgery　Journal Web Site：http://www.jsgs.or.jp/journal/