日消外会誌　38（11）：1697～1702，2005年

症例報告

イレウス症状で見つかった食道扁平上皮癌の小腸転移の１例

国立病院機構熊本南病院外科，熊本市医師会検査センター病理部*

赤木　純児　　高井　英二　　岩永　知大

光野　利英　　蔵野　良一*

食道癌の小腸転移を経験したので報告する．症例は66歳の女性で，2003年9月に胸部食道癌にて，食道切除および胃管再建術を受けている（moderately differentiated squamous cell carcinoma，pAd n2 M0 stage III）．2004年7月下旬より，嘔気・嘔吐が出現するようになり，8月の腹部単純X線写真でニボーを認めたため，イレウスの診断で入院となった．入院後の諸検査（小腸造影X線検査，腹部造影CT）にて，回腸に狭窄部が存在すると考えられたため，2004年9月イレウス解除術を施行した．回腸末端部より約70cm口側に漿膜浸潤を示す腫瘍性病変を認め，病理検索の結果食道癌の小腸転移と診断した．なお，前胸部にも皮下に腫瘤を認め同時に切除し，これも食道癌の転移と判明した．食道癌の小腸転移は極めてまれであり，文献的考察を加えて報告する．

はじめに

我々はイレウス症状で発症しイレウス解除術により偶然に発見された食道癌の小腸転移を経験した．食道癌の小腸転移は極めてまれな病態と考えられている．食道癌の小腸転移の特徴について，若干の文献的考察を加えて報告する．

症　　例

症例：66歳，女性

主訴：嘔気，嘔吐

既往歴：(1) 糖尿病，(2) 食道癌；2003年9月に胸部食道癌にて手術を施行した（moderately differentiated squamous cell carcinoma，pAd n2（No 107）M0，stage III，ly0 v2，食道切除および胃管再建（胸腔内吻合））．術後1か月目より，UFT 300 mg/dayを開始したが，その直後より嘔気，食欲低下が出現し食事がほとんどできない状態が持続したため，UFTは中止とした．その後は食欲改善し2003年12月退院．

現病歴：2004年7月下旬頃より嘔吐，腹痛が出現するようになった．8月の腹部単純X線写真にてニボーを認めたため，入院となった．

Fig. 1　Abdominal X-ray showed remarkable small bowel gases with air-fluid.

入院時現症：身長　145cm，体重　56.5kg．眼瞼結膜に貧血・黄疸を認めなかった．腹部は軽度膨満，軟で腫瘤や肝脾は触知しなかった．

入院時理学所見：右前胸部に約2cm径の腫瘤

＜2005年5月25日受理＞別刷請求先：赤木　純児
〒869-0593　宇城市松橋町豊福2338　独立行政法人国立病院機構熊本南病院

Fig. 2　Abdominal CT scan showed dilated small bowel and wall thickening of the left side small bowel（arrow）.

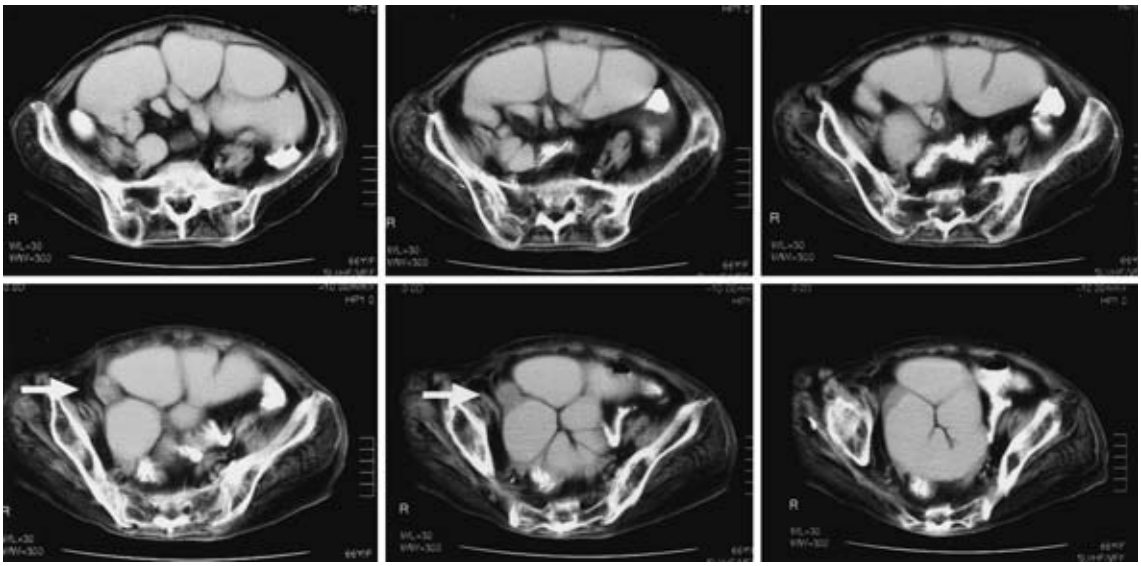

Fig. 3　Radiograph from small bowel with contrast medium. Arrow points to region of stenosis.

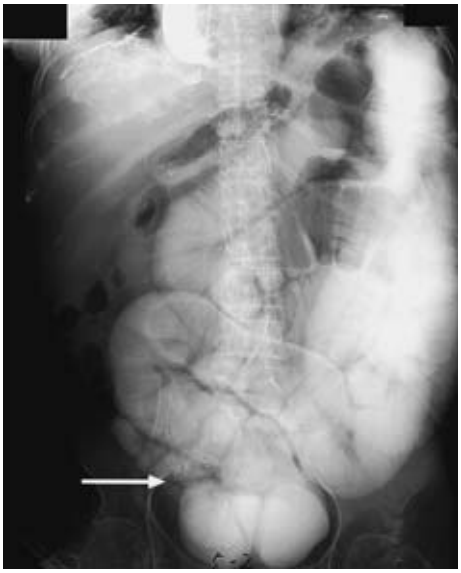

を認めた.

入院時検査所見：ALB 2.8g/dl と栄養障害を認め，RBC 290×10^4，HGB 8.1g/dl，HCT 24.7% と貧血を認めた.

入院時腹部単純 X 線写真：腹部全体にニボーを伴う小腸ガス像を多数認めた（**Fig. 1**）.

腹部 CT：十二指腸と下部小腸肛門側を残して，小腸の広範な拡張と腸液の貯溜を認めた．骨盤腔右前方に小腸壁が肥厚している部分があり，この前後で小腸の内腔の径が変化していた．辺縁は平滑で造影効果は認めなかった（**Fig. 2**）.

小腸造影 X 線検査：小腸はトライツ靱帯より 30cm ほど肛門側より著明に拡張しており，回腸末端部付近の回腸には拡張が認められなかった．腹部 CT の所見と同様に，骨盤腔内で小腸の管腔の径が変化している部分があり，この部位に狭窄が存在する可能性が考えられた（**Fig. 3**）.

入院後経過：入院後，絶食，点滴にて経過観察していたが，入院後 1 週間目には腹痛などの症状も改善し排ガス・排便もあったため，食事開始した．しかし，2 日後にはまた腹痛・嘔吐が出現したため，絶食とし IVH により栄養管理を行った．イレウス管の挿入は患者・家族ともに希望しなかったため苦痛があればすぐに抜去するという条件で一時的に胃管を挿入して経過観察した．上記の諸検査より，回腸末端部より口側に狭窄が存在することが考えられた．このため，9 月イレウス解除術

Fig. 4 A：Macroscopic appearance of resected ileum. Tumor with serosa invasion was detected at the site of the stenosis. B：Elevated tumor measuring 25×30mm at the stenotic site.

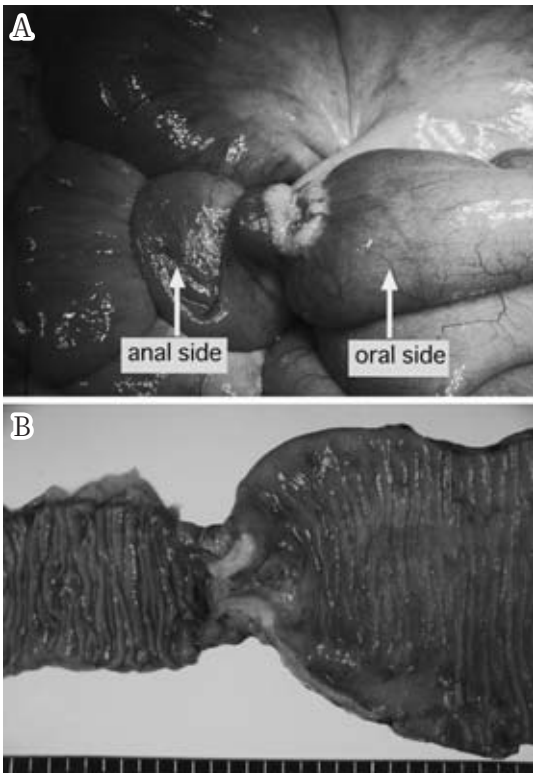

Fig. 5 Microscopic findings of the resected specimen showed squamous cell carcinoma infiltrating from the mucosa to the serosa（A；HE stain×20, B；HE stain×40）.

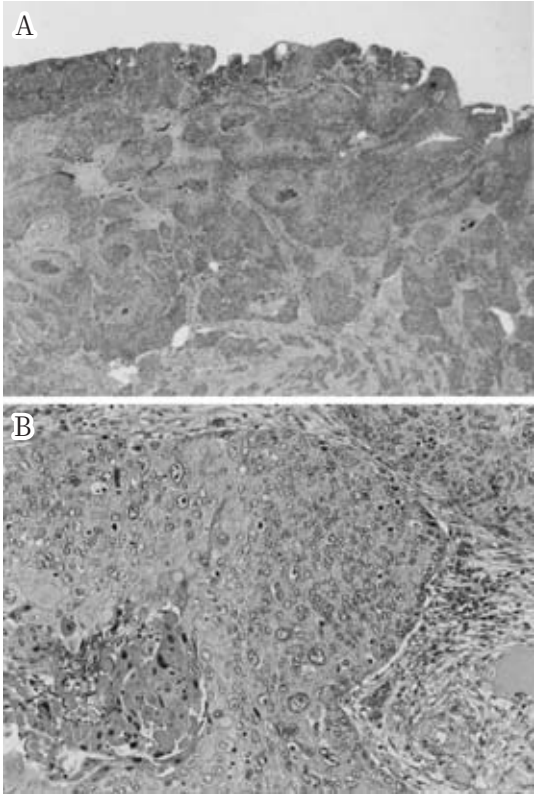

を施行した.

手術所見：回腸末端部より約70cm口側に，腫瘍性病変とそれによる狭窄を認めた．腫瘍は漿膜面に白色の小結節隆起を認めた．その他には，明らかな腹膜播種などの病変は認めなかった（**Fig. 4A**）．また，前胸部の腫瘤も同時に切除した.

切除標本肉眼所見：25×30mmで高度に小腸の狭窄を伴う，全周性の腫瘍を認めた（**Fig. 4B**）.

病理組織学的所見：核腫大，核クロマチンの増量，角化を示す扁平上皮性の異型細胞が胞巣を形成して小腸粘膜～漿膜にかけて増殖していた．癌胞巣は，漿膜面に露出している（**Fig. 5**）．転移巣内の漿膜下層は線維性に肥厚し，中心部に壊死に陥った癌巣が多く見られ，それを中心として癌胞巣が放射状に浸潤増殖していた．脈管侵襲に関しては，粘膜下層や漿膜下層に静脈侵襲を中等度に認めるが（v2），リンパ管侵襲は認めなかった（ly0）.

前胸部の腫瘤；真皮から皮下組織にかけて20×18mm径の腫瘤を認め，腫瘤は扁平上皮癌の像を示し（moderately differentiated squamous cell carcinoma），角化像も比較的みられ分化型であった．食道癌転移と考えられた.

術後経過：術後経過は順調で，術後6日目には流動食を開始し術後16日目には全粥食に変更した．明らかな合併症は認められず，術後30日目頃には食事は5～8割摂取できるまでに回復した．しかし，その頃より出現したうつ状態のため術後50日目頃にはほとんど食事を摂取しない状態となり

Table 1　Case reports of Small intestinal metastasis from Esophageal carcinoma

Year	Author	Age/Sex	Metastatic Pathway	Prognosis	Symptom	Number of lesion	Metastasis to other organs
1984	Tsuhada K[3]	55/F	n.d. *	18 month	Ileus	One	(－)
1985	Wang M[4]	65/M	p.d. **	n.d.	Ileus	One	n.d.
1988	Williams DJ[5]	60/M	h.m. ***	autopsy	Ileus	One	Lung, kidney
1994	Ishii Y [6]	62/M	n.d.	n.d.	Ileus	One	n.d.
1996	Yamada T[7]	56/M	n.d.	36 month/death	Ileus	One	Lung
1999	Yamada M[8]	66/M	p.d.	n.d.	perforation	Two	Liver
2001	Yamada M[9]	52/M	p.d.	n.d.	perforation	Three	peritoneum
2002	Nakamura T[10]	62/M	l.n.m. ****	8 month/alive	Ileus	Two	Brain, Liver
2003	Shimooki O[11]	63/M	h.m.	4 month/death	Ileus	One	Bone
2003	Natsume S[12]	59/M	h.m.	1 year/death	perforation	One	Bone
2004	Sakusabe M[13]	78/M	h.m.	6 month/alive	Ileus	Two	Lung
2004	our case	66/F	h.m.	2 month/alive	Ileus	One	Skin

* n.d.：not described，** p.d.：peritoneal dissemination，*** h.m.：haematogenous metastasis，**** l.n.m.：lymph node metastasis

中心静脈栄養を開始した．また，同時期より腹水の貯留が認められるようになった．腹水の穿刺細胞診で扁平上皮癌が認められ腫瘍マーカも高値を示したため(SCC 1,300ng/ml)，食道癌再発による癌性腹膜炎と診断した．家族とのインフォームドコンセントの結果，対症療法を行う方針とした．その後，呼吸不全・腎不全を併発して，術後77日目に死亡した．

考　察

小腸での腫瘍の発生頻度は全消化管の1～2%と著しく低いとされている[1]．転移性小腸腫瘍の頻度に関しては，Walther[2]の3,584例の剖検例の検討があり，これでは1.14%に小腸転移が認められたとしており，悪性腫瘍の小腸への転移もまれなものと考えられる．小腸転移の原発腫瘍は，悪性黒色腫（剖検例の58%），膵癌（剖検例23.3%），子宮癌(剖検例の20.8%)，胃癌(剖検例17.6%)，乳癌(剖検例の6.5%)，腎癌(剖検例3.8～10%)，肺癌（剖検例の2.8～8.8%）などが知られているが，食道癌の小腸転移に関しては，我々が（医学中央雑誌（1980～2004）で「食道癌の転移」,「小腸転移」,「転移性消化管癌」をキーワードとし，またMedline(1960～2004)でmetastasis of esophageal carcinoma，metastasis to small intestineをキーワードとした）検索しえたかぎりでは，自験例を入れて12例であった[3)～13)]（**Table 1**）．

食道癌の小腸転移症例の年齢は52～78歳の範囲にあり，平均年齢は57.2歳と比較的若かった．男性11例，女性が2例で，男性に圧倒的に多い傾向が見られた．転移性小腸腫瘍全体も男性に多いと報告されている[14]．単発例が8例，2個以上が4例で，単発例が多かった．本症例は漿膜下層に癌巣が多くみられ，そこを中心に放射状に浸潤増殖していることと，粘膜下層や漿膜下層に静脈浸潤を中等度に認めること（v2）から，血行性転移により小腸に転移を形成したものと考えられた．転移経路に関しては，本症例と同様血行性転移（41.7%）が最も多く，次いで腹膜播種性転移（25%）でリンパ行性転移（8.3%）は少なかった．臨床症状としては，自験例と同じくイレウスで見つかられた症例が8例と多く，穿孔例が3例認められた．転移性の小腸腫瘍の臨床症状は，穿孔，イレウス(狭窄＋腸重積)，下血が3大臨床症状であり，その発生頻度は報告者により若干異なっている．竹吉ら[15]の肺癌の小腸転移の集計では，穿孔(35.9%)，イレウス(狭窄(27%)＋重積(21.8%))，下血（15.4%）であった．また，畠山ら[16]の肺癌の集計では穿孔（34.9%），イレウス（狭窄（15.7%）＋重積（21.7%)），下血（20.5%）であった．岩下ら[14]は，下血（29.6%），イレウス（25.9%），穿孔(11.1%)と報告している．穿孔は放射線治療[17]や化学療法[18]と関連しているとする報告もあるが，こ

の両者間に相関はないとする報告もある[14]．また，下血の症状は，原発腫瘍の種類によってその頻度に違いがでるようであり，腎臓，睾丸に多く，大腸，食道，悪性黒色腫では下血が少ないとされている．これまで報告された食道癌の小腸転移12例に下血は認められず，イレウスの症状が最も多かった（12例中9例，75%）(**Table 1**)．食道癌の小腸転移にイレウスが多いのは一つの大きな特徴かもしれない．

本症例はリンパ節転移陽性の進行癌であり（pAd n2（No107）M0，stage III，ly0 v2），術後の補助化学療法は必須と考えられたが，患者への告知を家族が希望しなかったため患者の病識が乏しく術後の化学療法に対する拒絶反応がみられた．このため，経口抗癌剤UFT 300mgの投与を行ったが，開始直後より嘔気・嘔吐，食欲低下が出現しほとんど食事ができない状態となった．このような事情で，術後化学療法はほとんど行えていない．治癒切除症例のStage IIIの1年生存率は約40%であり[19]，本症例も治癒切除症例であるが約10か月で再発しており術後補助化学療法の重要性が示唆された．

文　献

1）Good CA：Tumors of the small intestine. Am J Roentgenol **89**：695—705, 1963
2）Walther HE：Krebsmetastasen. Benno Schbe & CoVerlag, Basel, 1948
3）津秦建治，石本喜和男，山本眞二ほか：空腸転移を来した食道未分化癌の1治験例と転移性小腸腫瘍の本邦報告例の検討．日臨外医会誌　**45**：1313—1319, 1984
4）Wang M, Patel J, Casey TT et al：Metastatic squamous cell carcinoma from the esophagus occurring as small bowel obstruction. South Med J **78**：884—886, 1985
5）Williams DJ：Metastatic oesophageal squamous carcinoma in a small bowel neurofibroma. Jpn J Surg **18**：110—113, 1988
6）石井良幸，根岸七雄，新野成隆ほか：食道癌術後1年6ヶ月に腸閉塞症状で発見された食道癌小腸転移の1例．日臨外医会誌　**55**：272, 1994
7）Yamada T, Yagi S, Tatsuzawa Y et al：Small intestinal metastasis from esophageal associated with small intestinal obstruction. Surg Today **26**：800—802, 1996
8）山田雅史，天野　実，宮田昭海ほか：小腸転移を来した食道癌の1例．日消外会誌　**32**：607, 1999
9）山田　誠，安藤公隆，国枝克行ほか：穿孔にて発見された食道癌小腸転移の1例．日消外会誌　**34**：1118, 2001
10）中村隆俊，大谷剛正，三富弘之ほか：腹腔鏡下に手術した食道癌小腸転移によるイレウスの1例．Gastroenterol Endosc　**44**：755—760, 2002
11）下沖　収，馬場祐康，吉田　徹ほか：小腸転移を来した食道扁平上皮癌の1例．日消外会誌　**36**：1493—1497, 2003
12）夏目誠治，寺崎正起，岡本恭和ほか：食道癌小腸転移による穿孔性腹膜炎の1手術例．臨外　**58**：1005—1008, 2003
13）作左部大，大内慎一郎，関　仁史ほか：食道小腸転移の1例．外科治療　**90**：239—241, 2004
14）岩下生久子，牛尾恭輔，岩下明徳ほか：転移性小腸腫瘍の画像診断．胃と腸　**38**：1799—1813, 2003
15）竹吉　泉，鈴木章一，石川　仁ほか：多発性小腸転移を来した肺癌の一例と本邦報告例の集計．日臨外医会誌　**51**：91—97, 1990
16）畠山　隆，朝倉靖夫，熊谷　宏：肺癌小腸転移により腸穿孔をきたした2例．日胸臨　**48**：147—156, 1989
17）Midel AI, Lochman DJ：An unusual metastatic manifestation of a primary bronchogenic carcinoma. Cancer **30**：806—809, 1972
18）Organ MW, Sigel B, Wolcott MW：Performance of a metastatic carcinoma of the jejunum after cancer chemotherapy. Surgery **49**：687—689, 1960
19）北川雄光，小澤壮治，北島正樹：食道癌の治療に関する最新のデータ．臨外　**57**（増）：113—121, 2002

A Case of Small Intestinal Metastasis from Esophageal Squamous Cell Carcinoma Occurring as Small Bowel Obstruction

Junji Akagi, Eiji Takai, Tomohiro Iwanaga,
Toshihide Mitsuno and Ryoichi Kurano*
Department of Surgery, National Hospital Organization Kumamoto Minami Hospital
Department of Pathology, Kumamoto Medical Association Medical Center*

A 66-year-old woman undergoing esophageal resection on September 16, 2003, was pathohistologically diagnosed with esophageal carcinoma, moderately differentiated squamous cell carcinoma (SCC) pAd n2 M0 stage III. From July 2004, she suffered nausea and vomiting and abdominal X-ray examination showed a dilated small intestinal loop with air and fluid level (ileus), necessitating that she be admitted on August, 2004. Examination including radiography of the small bowel and abdominal CT suggested stenosis of the ileum, so we conducted surgery on September, 2004. The tumor-like lesion located on the 70-cm oral side from the ileum was pathohistologically diagnosed as metastasized esophageal carcinoma.

Key words：intestinal metastasis, esophageal carcinoma, ileus

〔Jpn J Gastroenterol Surg 38：1697—1702, 2005〕

Reprint requests：Junji Akagi　Department of Surgery, National Hospital Organization Kumamoto Minami Hospital
2338 Toyofuku, Matsubase-machi, Uki, 869–0593 JAPAN

Accepted：May 25, 2005

©2005 The Japanese Society of Gastroenterological Surgery　　Journal Web Site：http://www.jsgs.or.jp/journal/