日消外会誌　38（11）：1722～1725，2005年

症例報告

十二指腸潰瘍穿孔を契機に発症した甲状腺クリーゼの１例

藤原記念病院外科

伊　勢　憲　人　　白　山　公　幸

症例は53歳の女性で，突然の腹痛にて夜間救急外来を受診した．既往歴は特記事項なし．十二指腸潰瘍穿孔による汎発性腹膜炎と診断され緊急開腹し，大網充填，腹腔内洗浄ドレナージ術を施行した．術前から高血圧，洞性頻脈が認められた．術後甲状腺腫大を認め甲状腺クリーゼを疑い，甲状腺機能の精査を行った．結果判明前に，術後14時間後よりチアマゾール90mg/day，イオパミドール1ml/dayで開始し，塩酸ジルチアゼムの持続静注を行った．その後，採血結果から甲状腺機能亢進症と診断された．術後経過は概ね順調で中枢神経症状，心不全徴候を呈することなく，術後5日目より経口摂取開始し，それに伴いチアマゾール，プロプラノロールの内服を開始した．甲状腺機能も正常化したため術後15日目に退院した．甲状腺クリーゼはまれであるが，手術が誘因となりえ，発症すると致死率が高いため，常に念頭におく必要がある．

はじめに

甲状腺クリーゼは甲状腺機能亢進症が極端に増悪した状態であり早期に治療を開始しなければ致死的となる疾患である．今回，我々は十二指腸潰瘍穿孔による汎発性腹膜炎が誘因となり，甲状腺クリーゼを発症した症例を経験したので報告する．

症　　例

患者：53歳，女性

主訴：突然の腹痛

既往歴：特記事項なし．甲状腺機能亢進症の既往なし．

家族歴：特記事項なし．

現病歴：平成15年10月中旬，夜間突然の腹痛にて外来受診．腹部単純X線写真（**Fig. 1**），腹部CT（**Fig. 2**）でfree airを認め消化管穿孔と診断された．

入院時現症：身長152cm，体重33kg，体温37.4℃，血圧210/110mmHg，脈拍140回/min整，意識障害は認めず．腹部は全体的に板状硬で圧痛著明，筋性防御・Blumberg徴候を認めた．

入院時血液検査所見：血糖値が137mg/dlと軽度上昇していた．白血球8,700/μl，赤血球429×10^4/μl，Hb 12.4g/dl，CRP 0.3mg/dlと正常範囲内であった．肝機能障害，腎機能障害，電解質異常は認めなかった．

手術所見：十二指腸潰瘍穿孔発症から約4時間後に緊急開腹術を施行した．腹腔内に混濁した腹水の貯留を認め，十二指腸球部前壁に8mmの穿孔部を認めた．穿孔部大網充填，腹腔内洗浄ドレナージ術を施行した．

術後経過：術後体温は38.7℃まで上昇し，また高血圧，洞性頻脈も続いた．やせ型の体型および顔面所見よりバセドウ病が疑われ甲状腺触診し，びまん性腫脹を認めた．甲状腺クリーゼを疑い，採血後直ちにチアマゾール90mg/day，イオパミドール1ml/dayで開始した．高血圧，洞性頻脈に対し塩酸ジルチアゼムの持続静注を行った．後日判明した採血結果ではTSHレセプター抗体陽性，サイロイドテスト1,600倍，マイクロゾームテスト6,400倍，TSH：0.1MCIU/ml，FT3：10.3pg/ml，FT4：5.4ng/dlであった．治療開始後高血圧，頻脈，甲状腺機能は徐々に改善した（**Table 1**）．術

＜2005年4月27日受理＞別刷請求先：伊勢　憲人
〒010-0201　潟上市天王字上江川47　藤原記念病院外科

Fig. 1 An X-ray film of the abdomen on standing disclosed free air below the right diaphragm (arrow).

後5日目より経口摂取開始し，それに伴いチアマゾール，プロプラノロールの内服を開始した．甲状腺機能も正常化したため術後15日目に退院した．その後も外来でfollow upしているが，チアマゾールを漸減し，甲状腺機能のコントロールは良好で，平成16年11月現在，チアマゾール5mg/day内服中であり，体重も43kgまで増加している．

考　察

本症例は十二指腸潰瘍穿孔による汎発性腹膜炎が誘因と考えられる．十二指腸潰瘍穿孔の治療は保存的治療も可能であるが，発症早期に外科的治療が行われれば成績は良好であり，保存的治療に固執するべきではないと考える．当院では市倉ら[1]の条件に加え，空腹時での穿孔であることを保存的治療の適応条件としている．本症例では食後であること，腹部全体に圧痛を認めたことより手術的治療を選択した．また，腹腔内洗浄も必要と考えたため腹腔鏡下手術を断念し開腹術とした．

甲状腺クリーゼは，何らかの誘因により甲状腺機能亢進症が極端に増悪し，ホメオスターシスが破錠して，生命の危機に直面した状態であり，致死率は20～30%といわれている[2]．5大症状は高熱，頻脈，多汗，下痢，精神不安定である．発症の誘因として，感染症，脳血管障害・心筋梗塞・心不全・糖尿病性ケトアシドーシスなどの急性内科疾患，手術，外傷などがある[3]．

Fig. 2 A CT scan of the abdomen showed air collection on surface the liver (arrow).

発症頻度も発症機序も不明といわれているが[3]，緊急手術に伴い発症した甲状腺クリーゼの報告は，検索しえたかぎり，本邦では1983年～2005年の医学中央雑誌にて2症例が報告されているのみで[4)5)]，本症例が3例目である．星ら[4]は過去10年間で外科的治療を要した消化性潰瘍穿孔症例中，甲状腺機能亢進症または甲状腺クリーゼを合併した症例は1.6%（122例中2例）であったと報告している．

原因の大部分はバセドウ病であり，早期診断のためには，発症前の病歴聴取が重要であるが，本症例のように甲状腺機能亢進症の既往のない症例や情報が入手できない症例では，びまん性甲状腺腫や眼球突出，手指振戦の存在や臨床症状，一般検査所見からバセドウ病を疑うことが重要である[3]．

治療は輸液・酸素投与・高体温の治療などの一般的治療に加え，甲状腺機能亢進症に対する治療が必要であるが，誘因疾患の治療を並行して行わなければならない．

甲状腺機能亢進症に対する治療として抗甲状腺薬による新たな甲状腺ホルモンの産生の阻害およびヨードによる甲状腺ホルモンの放出の阻害がある[3)6)7)]．いずれも経口摂取ができない場合は胃管からの投与を考慮すべきであるが，本症例では汎発性腹膜炎による腸管麻痺の状態であったため，経静脈的投与可能なチアマゾールの注射薬とヨード造影剤を選択し良好な結果が得られた．

Table 1

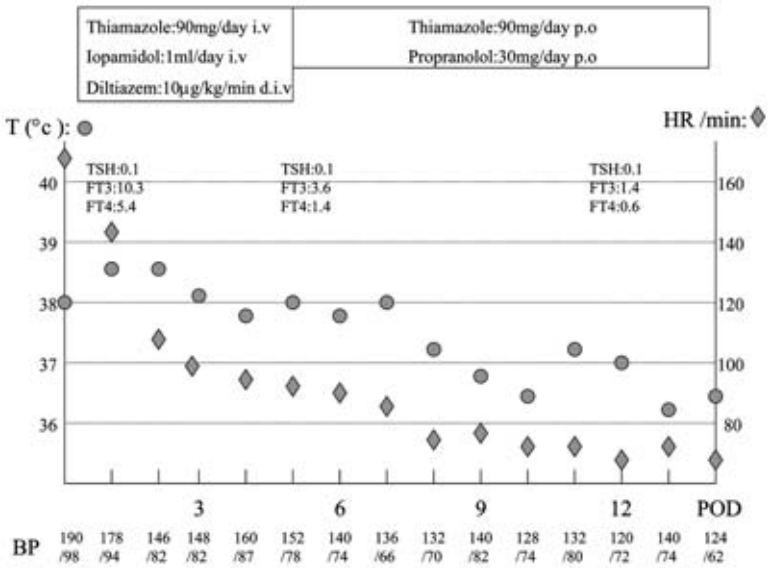

Table 2　Diagnostic criteria for thyroid storm
(Redrawn from Burch HB, Wartofsky L：Lifethreatening toxicosis. Thyroid storm. Endocrinol Metab Clin North Am 1993；22：266)

Thermoregulatory Dysfunction			Cardiovascular Dysfunction		
Temp（°F）	99–99.9	5	Tachycardia	90–109	5
	100–100.9	10		110–119	10
	101–101.9	15		120–129	15
	102–102.9	20		130–139	20
	103–103.9	25		≥ 140	25
	≥ 104.0	30			
Central Nervous System Effects			Congestive Heart Failure		
Absent		0	Absent		0
Mild	Agitation	10	Mild	Pedal edema	5
Moderate	Delirium	20	Moderate	Bibasilar rales	10
	Psychosis		Severe	Pulmonary edema	15
	Extreme lethargy				
Severe	Seizure	30	Antrial Fibrillation		
	Coma		Absent		0
Gastrointestinal-Hepatic Dysfunction			Present		10
Absent		0			
Moderate	Diarrhea	10	Precipitant History		
	Nausea/vomitting		Negative		0
	Abdominal pain		Positive		10
Severe	Unexplained jaundice	20			

A score of 45 or greater is highly suggestive of thyroid storm；a score of 25–44 is suggestive of impending storm, and a score below 25 is unlikely to represent thyroid storm, 104°F = 40℃, 102°F ≒ 38.9℃, 100°F ≒ 37.8℃

また，心不全を予防するため心拍数のコントロールも必要である．甲状腺機能亢進症による頻脈は交感神経の過剰刺激によるためβ遮断薬が有効であるが，甲状腺クリーゼ状態ではβ遮断薬は不整脈を引き起こす可能性が高い[6]．本症例では塩酸ジルチアゼムの持続静注を行ったが，有効で

あった．

治療の遅れが致命的になるため，症状と症候から甲状腺クリーゼを診断するスコアリスト（Table 2)が発表されているが[8]，それほど完璧なものではないといわれている[6]．しかし，本症例は甲状腺クリーゼの診断スコアでは50点であり，甲状腺クリーゼを強く疑うことができる．このスコアは甲状腺クリーゼ発症の切迫を評価するのには有効であると考える．救命のためには早期治療が重要であり臨床症状で甲状腺クリーゼを疑ったときには甲状腺機能検査を行う必要があるが，すぐに結果が判明しない場合はその検査結果を待たずに治療を開始すべきである[6]．

甲状腺クリーゼはまれであるが[5]，手術が誘因となりえ，発症すると致死率が高いため，甲状腺機能亢進症の既往のない症例においても念頭におく必要があると考える．

文　献

1）市倉　隆，望月秀隆：急性腹症の治療；手術的治療と保存的治療―治療法選択の decision making を含めて．消外　**22**：1077―1082, 1999

2）川上　康：甲状腺クリーゼ．山下亀次郎編．代謝・内分泌疾患　緊急時のアプローチ　病態から診断・治療へ．メジカルビュー社，大阪，1995, p111―118

3）和田典男：内分泌代謝―Critical Care における重要性―甲状腺機能亢進症．救急集中治療　**15**：257―262, 2003

4）星　光世，土屋　誉，武者宏昭ほか：甲状腺クリーゼをきたした穿孔性十二指腸潰瘍の1例．日腹部救急医会誌　**20**：603―607, 2000

5）工藤淳三，小林俊三，田中宏典：急性腹症に対する緊急開腹術後に発症した甲状腺クリーゼの1例．内分泌外科　**17**：197―199, 2000

6）阿部好文：救急医療　頻度の高い急性疾病　甲状腺クリーゼ．診断と治療　**91**：503―508, 2003

7）森山耕成，前田顕之，東條秀明ほか：口底蜂窩織炎を契機に発症した甲状腺クリーゼ―ルゴール液についての考察―．臨と研　**80**：303―306, 2003

8）Burch HB, Wartofsky L：Life-threatening thyroid toxicosis：thyroid storm. Endocrinol Metab Clin North Am **22**：263―277, 1993

A Case of Thyroid Crisis due to a Perforated Duodenal Ulcer

Norihito Ise and Kimiyuki Shirayama
Department of Surgery, Fujiwara Memorial Hospital

A 53-year-old woman with an unremarkable physical history and reporting sudden abdominal pain was diagnosed with panperitonitis due to a perforated duodenal ulcer. She underwent emergency laparotomy involving closure of the perforated duodenal ulcer with an omental patch, peritoneal lavage, and drainage. Before and during surgery, hypertension and tachycardia continued and diffuse swelling of the thyroid gland was pointed out on postoperative palpation of the neck. Symptoms and signs suggested thyroid crisis, so immediate treatment was started by intravenous injection of thiamazole 90mg/day and iopamidol 1ml/day , and continuous intravenous injection of diltiazem hydorochloride even before being shown blood levels of thyroid hormones. Later, a diagnosis of hyperthyroidism was established by laboratory data. The patient progressed favorably without signs of heart failure or delirium. The antithyroid drug was changed to injection for an internal medicine and a diet started. After blood thyroid hormones normalized, she was discharged on postoperative day 15. Thyroid crisis, which is life-threatening, is induced by surgery so a point that all surgeons should be aware of.

Key words：thyroid crisis, perforated duodenal ulcer

〔Jpn J Gastroenterol Surg 38：1722―1725, 2005〕

Reprint requests：Norihito Ise　Department of Surgery, Fujiwara Memorial Hospital
47 Tenno-aza-Kamiegawa, Katagami, 010-0201 JAPAN

Accepted：April 27, 2005

©2005 The Japanese Society of Gastroenterological Surgery　Journal Web Site：http://www.jsgs.or.jp/journal/