日消外会誌　38（11）：1744～1749，2005年

症例報告

横隔膜原発腫瘍との鑑別が困難であった肝内胆管癌の1例

日赤長崎原爆病院外科，同　病理*

林　洋子　中﨑　隆行　福田　大輔　地引　政晃
谷口　英樹　中尾　丞　高原　耕*

患者は54歳の女性で，腰背部痛を主訴に当院を受診した．腹部CTにて肝S1および7領域の肝外側に径5cmのlow density areaを認め，精査目的に入院となった．腹部MRIでは，腫瘍は肝内に一部進展を示すもののその主体は横隔膜であることから，横隔膜原発の腫瘍と診断した．肝右葉切除，横隔膜合併切除術を行った．病理学的診断は低分化型腺癌であった．他臓器癌の横隔膜転移も考えられたが，他に原発巣を認めず，肝外発育型胆管細胞癌と診断した．肝外発育型胆管細胞癌は本邦例を含めても報告例が極めて少なく9例目で，若干の文献的考察を加え報告する．

はじめに

肝外発育型を示す原発性肝細胞癌の報告は散見されるが，肝外発育型胆管細胞癌例は極めてまれである．今日までの報告例は，いずれも肝下面に発育したもので，横隔膜に浸潤した症例は認めない．今回，我々は横隔膜へ浸潤する肝外発育形態を呈し，横隔膜腫瘍と鑑別困難であった胆管細胞癌の例を経験したので若干の文献的考察を加え報告する．

症　例

患者：54歳，女性

既往歴：2001年12月入院時，骨髄異形成症候群と診断された．

家族歴：父親が膵臓癌．

主訴：腰背部痛

現病歴：2000年10月上記主訴にて当院を受診した．腹部CTにて肝嚢胞と診断され，経過観察となった．その後も腰背部痛持続し，体重減少を認めたため，2001年12月再度腹部CTを施行したところ，肝S1-7にlow density area（以下，LDAと略記）を指摘され，2002年1月精査，加療目的に入院した．

＜2005年5月25日受理＞別刷請求先：林　洋子
〒852-8523　長崎市坂本1―12―4　長崎大学医学部病理学第1講座

Table 1　Laboratory data on admission

WBC	3,400 /mm^3	K	4.9 mEq/*l*
RBC	459×10^4 /mm^3	Cl	104 mEq/*l*
Hb	14.2 g/dl	Ca	8.9 mg/dl
Plt	15.6×10^4 /mm^3	BUN	16.1 mg/dl
TP	7.3 g/dl	Cr	0.5 mg/dl
Alb	4.7 g/dl	S-Amyl	130 U/*l*
T-bil	1.4 mg/dl	CPK	89 U/*l*
GOT	20 IU/*l*	FBS	108 mg/dl
GPT	14 IU/*l*	CRP	0.07 mg/dl
LDH	210 IU/*l*	CEA	1.5 ng/ml
ALP	328 IU/*l*	CA19-9	23 U/ml
γ-GTP	18 IU/*l*	CA125	1,163.1 U/ml
T-Cho	224 mg/dl	AFP	1.1 ng/ml
Ch-E	6.75 IU/*l*	HBs-Ag	(－)
Na	140.3 mEq/*l*	HCV-Ab	(－)

入院時現症：身長152.2cm，体重48.0kg，体温36.1℃，貧血黄疸なく，腹部は平坦，軟で腫瘤を触知しなかった．

入院時検査成績：骨髄異形成症候群のため白血球，血小板の軽度減少を認めた．生化学検査では総ビリルビンの軽度上昇を認めたが，肝胆道系酵素の上昇はなく，炎症所見もなかった．感染症はHBV，HCVともに陰性であった．腫瘍マーカーではCA125の著明な上昇を認めた（**Table 1**）．

腹部CT所見：肝S1～S7にかけて下大静脈を

Fig. 1 Early phase of abdominal enhanced CT showed the tumor enhanced slowly and lightly, surround 50mm in size. The margin of tumor was irregular.

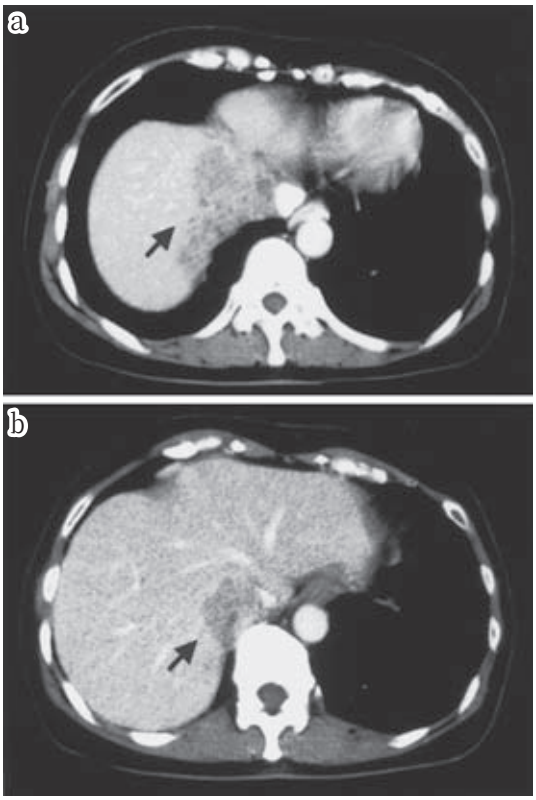

Fig. 2 Abdominal MRI showed an isointensity tumor in diaphragm mainly.

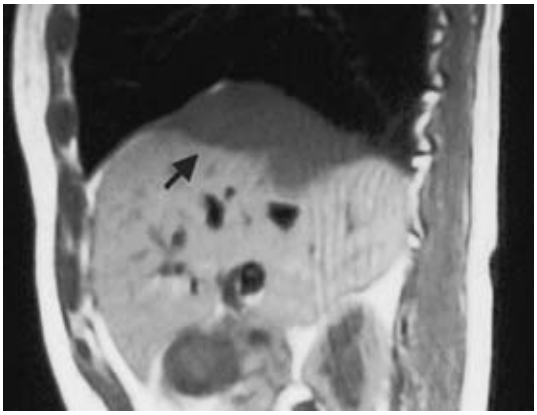

取り囲むように径5.0cm大の辺縁不整なLDAを認めた．造影CTでは緩徐な淡い造影効果を有し，右肝静脈と下大静脈は腫瘍により圧排されていた（**Fig. 1a, b**）．

腹部MRI所見：CTでみられた腫瘍は肝内にも一部進展はあるものの，主体は横隔膜にあった．腹腔内への突出を伴った横隔膜由来の腫瘍と考えられた（**Fig. 2**）．

血管造影検査所見：下横隔動脈からの血流が優位で，肝動脈からはA8，A4からの血流が若干みられる程度であった（**Fig. 3**）．以上の所見より，横隔膜腫瘍の肝浸潤と診断し，2002年2月手術を施行した．

手術所見：J字切開にて開腹，第9肋間にて開胸した．腫瘍はその主座を横隔膜に置き，肺への浸潤はなく肝上部へ浸潤していた．肝門部リンパ節の腫大はなく，横隔膜腫瘍との判断からリンパ節郭清は行わなかった．右下横隔動脈を結紮し，横隔膜の腫瘍の周囲を電気メスにて切離した．右肝動脈，右門脈を結紮し，Pringle法にて肝右葉切除を行った．術前の腹部CTの所見より腫瘍の下大静脈への浸潤の可能性もあったが，術中所見にて浸潤を認めなかった．右肝静脈根部は腫瘍の浸潤が疑われ，下大静脈を一部合併切除した．横隔膜の欠損は径10cmあり，マーレックスメッシュで閉鎖し，さらに大網被覆した．手術時間6時間37分，出血量616mlであった．

摘出標本肉眼所見：腫瘍は径7.0×6.0×3.0cmでその主座は横隔膜にあった．腫瘍の割面は白色充実性であった（**Fig. 4**）．腫瘍は右肝静脈根部で静脈壁と接していたが，肉眼的に明らかな浸潤の所見はみられなかった．

病理組織学的所見：胞巣を形成する腫瘍細胞の増殖が見られ，充実性のパターンが主体であった．一部では不完全な腺管形成が見られ（**Fig. 5a**），低分化腺癌の像を呈していた．横隔膜への浸潤部，また肝組織への浸潤部は辺縁不整，境界は比較的明瞭で被膜形成はみられなかった（**Fig. 5b, c**）．免疫組織学的染色では術前に上昇が認められたCA125がびまん性に陽性で（**Fig. 5d**），CA19-9

Fig. 3　a：Inferior phrenic arteriography showed the tumor stain. b：Common hepatic arteriography showed poor supply.

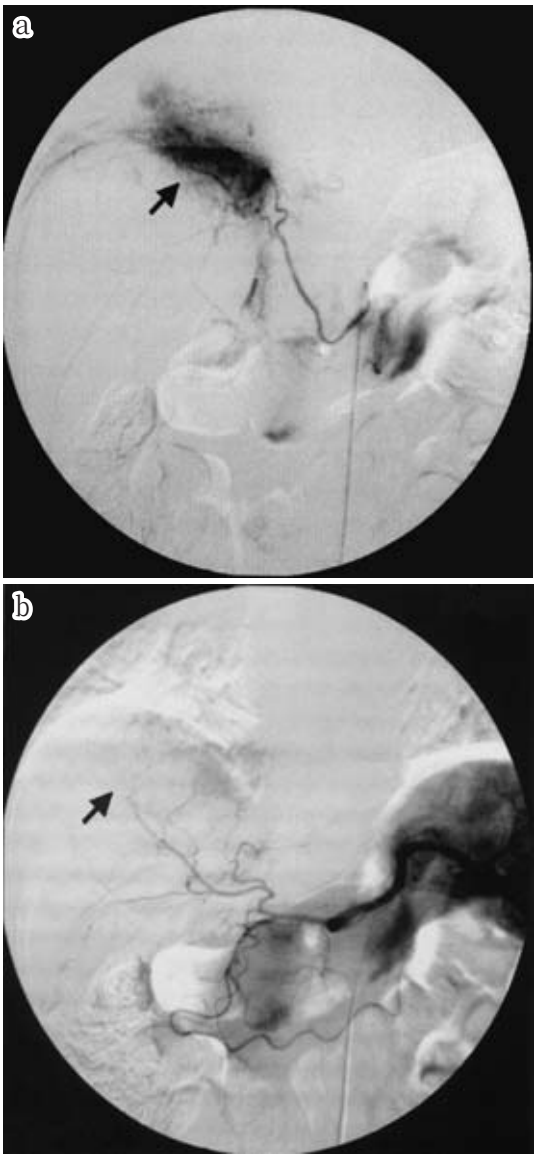

Fig. 4　Macroscopic appearance of resected specimen showed the tumor located in diaphragm mainly.

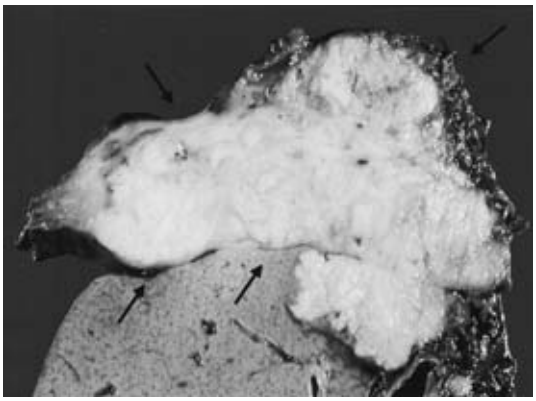

は一部で陽性であった．抗 hepatocyte 抗体は陰性であった．発生部位より悪性中皮腫の可能性も考えられたが，カルレチニンは陰性であった．以上の所見より，poorly differentiated adenocarcinoma と診断した．なお，術中所見にて右肝静脈根部への浸潤が疑われたが，組織学的には腫瘍と右肝静脈との間にわずかながら正常の肝組織を挟んでおり，浸潤はみられなかった．

他臓器の検索を行ったが他に原発の腫瘍は認められなかった．CA125 は術後著明に減少し術後 8 か月後には正常範囲内となったことから，免疫組織学的検査結果と併せて，横隔膜に浸潤した肝外発育型の原発性胆管細胞癌と診断した(**Table 2**)．術後 2 年経過したが，現在のところ再発なく CA125も正常である．

考　察

本症例は腫瘍の主体が横隔膜にあり，横隔膜原発の腫瘍と術前に診断していたが，低分化腺癌との病理診断であった．そのため他臓器原発腺癌の横隔膜転移，あるいは肝内胆管癌の横隔膜浸潤が考えられた．術後，他臓器に原発した腫瘍の横隔膜転移の可能性も考え，全身検索を行ったが，異常を認めなかったことより，肝内胆管癌の横隔膜浸潤という診断に至った．

肝外発育を呈する胆管細胞癌の本邦報告例は極めて少ない．医学中央雑誌で，「肝外発育型」「胆管細胞癌」をキーワードとして対象期間を限らず検索したところ，1985 年から 2002 年の 8 例[1)~6)]の報告がみられた(**Table 3**)．本症例を除く 8 例はいずれも肝右葉より下面に発育，突出したもので本症例のように横隔膜面に発育浸潤した例はなかった．病理学的診断は腺扁平上皮癌が 2 例，高分化

Fig. 5 Histopathological finding of the tumor. a：HE stain showed that tumor cells formed nest and increased. b：HE stain showed tumor invasion into diaphragm. c：HE stain showed tumor invasion into liver tissue. d：Immunohistochemial staining showed CA125 positive tumor cells.

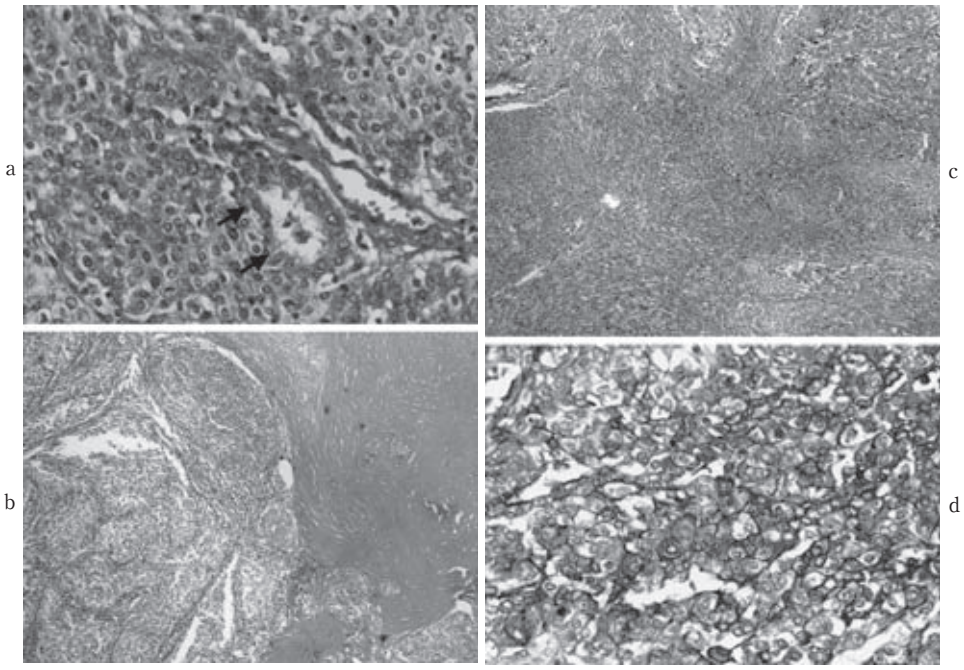

Table 2 The serum concentration of CA125 level

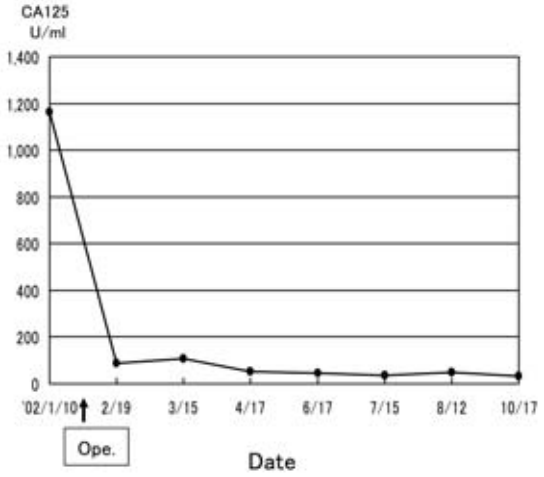

型腺癌が2例，中分化型腺癌，低分化型腺癌がそれぞれ1例ずつで，分化度に一定の傾向はみられず，残り2例は分化度不明の腺癌であった．No. 5，6，7，8の4例は，術前には右副腎腫瘍と診断されており，本症例を含めて術前診断が困難であることが推察される．No. 8の症例については術中所見で腫瘤と肝臓との間に癒着様の所見を認め用手的に剥離可能であったと記してあった．その発生母地を推察するうえで，興味深い手術所見と思われる．

肝外発育を呈する原発性肝癌において肝細胞癌は本邦でもまれではあるが散見される．肝外型肝癌の定義は閑ら[7]の報告によると，腫瘍の最大径が肝外に存在するものとされている．また，市川ら[8]は異所性肝組織より発生したものと，肝実質から発育したものとに分けている．後者はさらに，腫瘍と肝臓との間に肉眼的に明瞭な茎が存在し，組織学的に茎の部分に腫瘍を認めないもの(有茎型)と，肝内に腫瘍の一部が存在し，連続性に進展し腫瘍の大部分が肝外に突出するもの(肝外突出型)

Table 3　Nine reported cases of Cholangiocellular carcinoma with exrahepatic growth

Case No.	Age・Sex	Operation	Pathological diagnosis	Location	Tumor size (cm)	Auther
1	78 F	(−)	Adenosquamous cell carcinoma	under rt. Lobe	11×8	Miyamori et al (1985)[1]
2	76 M	(−)	Adenosquamous cell carcinoma	under rt. Lobe	13×9×10	
3	89 F	HrS5, 6	Well differentiated adenocarcinoma	under rt. Lobe	15×10×8	Hatano et al (1999)[2]
4	71 M	HrS6	Poorly differentiated adenocarcinoma	under rt. Lobe	10	Kubo et al (2000)[3]
5	42 M	Hr2	cholangio carcinoma	under rt. Lobe	7	Yamagata et al (2001)[4]
6	54 M	Tumor resection	Moderately differentiated adenocarcinoma	under rt. Lobe	6	Sahara et al (2002)[5]
7	41 M	Tumor resection	Well differentiated adenocarcinoma	under rt. Lobe	unknown	
8	54 M	Tumor resection	Adenocarcinoma	under rt. Lobe	unknown	Fujii et al (2002)[6]
9	54 F	Right lobectomy and partial resection of diaphragm	Poorly differentiated adenocarcinoma	mainly diaphragm	7×6×3	present case

とに分類される．また，その発生機序は，①副肝葉の癌化，②異所性肝組織の癌化，③Riedel 葉からの発生，④肝硬変突出部からの発生，⑤辺縁部肝癌の肝外進展などが考察されてきた[9)〜13)]．

本症例では，組織学的に通常の胆管細胞癌とは組織像が少し異なっており，肝細胞癌に類似した要素も一部認められた．そのことが肝外発育と関連する可能性も考えられた．

本症例は，肝外発育型の肝内胆管癌が横隔膜に大きく浸潤した非常にまれな症例と考えられた．本症の報告例は極めて少ないことから紹介した．

文　献

1) 宮森弘年，高橋洋一，黒崎正夫ほか：著しい肝外発育を示した胆管細胞癌（肝内胆管癌）の2剖検例．日内会誌　**74**：980, 1985
2) 羽田野和彦，伊藤重彦，角田順久ほか：肝外発育を呈した巨大胆管細胞癌の1例．日臨外会誌　**60**：188—192, 1999
3) 久保　武，谷口尚範，桐原美奈子ほか：肝外発育型胆管細胞癌の1例．日独医報　**45**：198—199, 2000
4) 山形ひめ，中井資貴，石井清午ほか：副腎腫瘍と鑑別困難であった肝外発育型胆管癌の1例．日独医報　**46**：342—343, 2001
5) 佐原伸也，木村誠志，石井清午ほか：右副腎腫瘍を占拠した肝外発育型胆管細胞癌の2例．日独医報　**47**：440, 2002
6) 藤井玲央奈，田中美江，児玉芳季ほか：副腎腫瘍と鑑別が困難であった肝外発育型胆管癌の1例．和歌山医　**54**：44, 2003
7) 閑啓太郎，鴻巣　寛，池　政敏ほか：肝外発育型肝細胞癌13例の検討．日消外会誌　**24**：2032—2036, 1991
8) 市川　長，今岡真義，佐々木洋ほか：肝外発育型肝細胞癌6例の検討．肝臓　**25**：806—812, 1984
9) 三好正人，岩佐　昇，藤井　浩ほか：肝外性に発育し腹腔内出血をおこした肝細胞癌の1例．肝臓　**18**：765—772, 1977
10) 行徳　豊，杉原　甫，尼崎辰彦ほか：有茎性肝細胞癌の1剖検例．癌の臨　**26**：92—96, 1980
11) Goldberg SJ, Wallerstein H：Primary massive liver cell carcinoma. Rec Gastroenterol **1**：305—313, 1934
12) 荒川正博，鹿毛政義，磯村　正：原発性肝癌の病理形態学的研究—肝外に巨大な腫瘤を形成したいわゆる有茎性肝細胞癌7例の検討．肝臓　**23**：942—948, 1982
13) 勝田吉重，駒井義彦，友田幸一ほか：有茎性発育を呈した肝細胞癌（著しい間質の反応を伴い）の1例の検討．癌の臨　**28**：1168—1173, 1982

A Case of the Cholangiocellular Carcinoma that was Difficult to Distinguish from Tumor of Diaphragm

Hiroko Hayashi, Takayuki Nakazaki, Daisuke Hukuda, Masataka Jibiki,
Hideki Taniguchi, Susumu Nakao and Osamu Takahara*
Department of Surgery and Department of Pathology*, Nisseki Nagasaki Genbaku Hospital

A 54-year-old woman admitted for back pain was found in abdominal CT to have a 5cm low-density area at S1 and S7 of the liver. Abdominal MRI showed the tumor to be located mainly in the diaphragm, although part extended into the liver, necessitating right hepatic lobectomy and partial diaphragm resection. Pathologically, the tumor was poorly differentiated adenocarcinoma. Although we considered the tumor to be metastatic, we could not find the primary lesion, resulting in a diagnosis of cholangiocellular carcinoma with extrahepatic growth-a condition very rare in Japan.

Key words：cholangiocellular carcinoma, extrahepatic growth, extension into diaphragm

〔Jpn J Gastroenterol Surg 38：1744—1749, 2005〕

Reprint requests：Hiroko Hayashi Department of Pathology, Nagasaki University Graduate School of Biomedical Sciences
1-12-4 Sakamoto, Nagasaki, 852-8523 JAPAN

Accepted：May 25, 2005

©2005 The Japanese Society of Gastroenterological Surgery Journal Web Site：http://www.jsgs.or.jp/journal/