日消外会誌　38（11）：1756～1760，2005年

症例報告

内ヘルニアによる腸閉塞を合併した成人腸回転異常症の１例

東京歯科大学市川総合病院外科
半田　　寛　　原田　裕久　　小川　信二
佐藤　道夫　　安藤　暢敏

症例は65歳の女性で，右側腹部痛と嘔吐を主訴に近医を受診し，イレウスの疑いにて当院を紹介受診した．開腹歴なし．腹部は軽度膨満し軽い圧痛を認めるも，腹膜刺激症状は認めなかった．イレウスチューブを挿入し経過観察としたが，腹部CTにて拡張した小腸が結腸の腹側に存在し，また上部消化管造影にて十二指腸水平部を認めず，小腸が右上腹部を屈曲蛇行していたことより腸回転異常症を疑った．症状の改善を認めず4日後手術を施行した．腹腔鏡にて観察すると肝下面と背側腹膜との間に膜性癒着が存在し，膜内の直径2cmの裂孔に小腸が陥入していた．陥入小腸を整復するのは容易で，その後ヘルニア門である裂孔を切開拡大した．臍上にて小開腹を加えて全小腸を観察し，血行障害のないことおよびnonrotationの腸回転異常症であることを確認した．本症例のような腸回転異常症と非特異的な膜性癒着による内ヘルニアとの合併例の報告は稀少である．

はじめに

腸回転異常症は胎生期の腸管回転が正常に終了しないために生ずる先天性疾患であり，新生児期に発見されることが多く，成人発症例は少ない．今回われわれは，内ヘルニアによるイレウスを契機に診断された腸回転異常症の１例を経験したので文献的考察を加えて報告する．

症　　例

患者：65歳，女性

主訴：右側腹部痛，嘔吐

既往歴：特記すべきことなし．開腹歴なし．

現病歴：2003年11月中旬に上記主訴が出現し，翌日近医を受診した．腹部単純X線写真でニボー像が認められ，イレウスの疑いにて当院紹介受診となり，精査加療目的にて緊急入院となった．

入院時現症：身長154cm，体重46kg．体温36.7℃，脈拍75回/分整，血圧145/95mmHg．腹部は軽度膨満し，右側腹部に軽い圧痛を認めるも，筋性防御や反跳痛は認めなかった．血液検査上はWBC 9,100/μl，CRP 0.2mg/dlと炎症所見は著明ではなかった．腹部CT所見では拡張した小腸が肝下面の位置と横行結腸の腹側に認められ，右傍十二指腸ヘルニアまたは大網裂孔ヘルニアによる小腸イレウスを疑った（**Fig. 1**）．

入院後経過：全身状態と検査所見より絞扼性イレウスは否定的であったためにイレウスチューブを挿入し保存的加療とした．チューブを用いたX線造影検査では十二指腸水平部を認めず，また，上部小腸が右上腹部を屈曲蛇行しており（**Fig. 2**），腸回転異常症を示唆する所見であった．保存的加療にてイレウス症状が改善しないため，入院4日目に腸回転異常症が併存した内ヘルニアの診断のもとに手術を施行した．

手術所見：全身麻酔下に臍上部open laparotomy法にてトラカールを挿入した．気腹下に腹腔鏡にて観察したところ，肝下面と背側腹膜との間に膜性癒着があり，その膜内に直径約2cmの裂孔が存在し，これをヘルニア門として小腸が陥入し内ヘルニアとなっていた（**Fig. 3**）．Winslow孔は認められなかった．さらに2か所にトラカールを挿入したのち，ヘルニア内容の小腸を嵌子を用い

＜2005年4月27日受理＞別刷請求先：半田　　寛
〒160-8582　新宿区信濃町35　慶應義塾大学病院一般消化器外科

Fig. 1 Abdominal computed tomography showed the dilated small bowel loops under the liver (a) and on the front of the transverse colon (b).

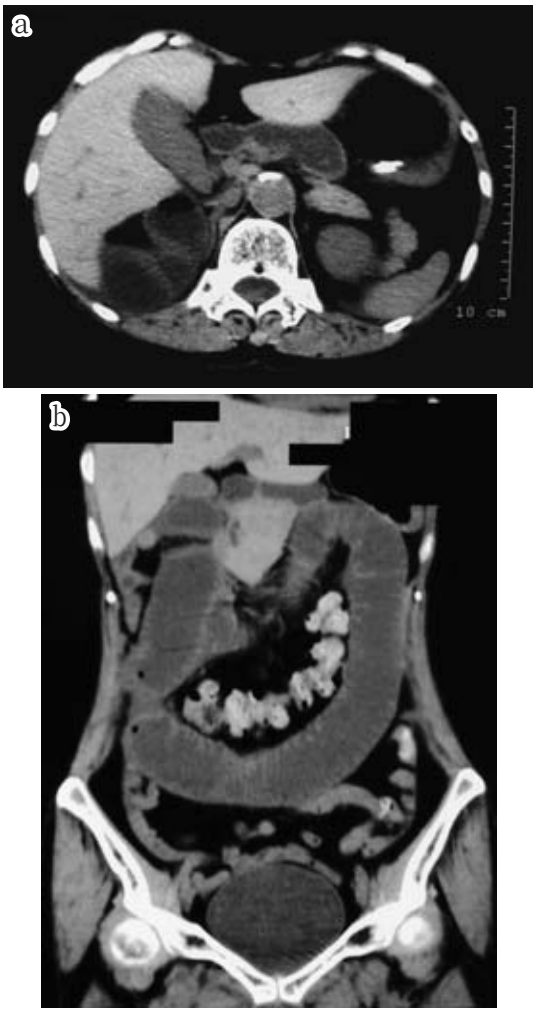

Fig. 2 In the upper gastrointestinal series, the jejunum was located on the right side without formation of the Treitz's ligament.

て引き出し，ヘルニア門となっていた裂孔を切開して肝十二指腸靭帯近傍まで十分に拡大した（Fig. 4）．腹腔内を検索するとTreitz靭帯の形成を認めず，十二指腸下行部より空腸へと移行しており，腸回転異常症に合致する所見であった．その後臍上正中に小開腹約8cmを加え，小腸は右側，結腸は左側に位置し，nonrotationの腸回転異常症であることを確認した（Fig. 5）．陥入小腸を十分観察したが色調は良好であり腸切除は施行せず，また，腸回転異常症に対しての付加手術は不要と判断し施行しなかった．

術後経過：一過性に肝機能悪化を認めたが，術後経過はおおむね良好にて術後15病日に退院した．退院後外来にて施行した注腸X線造影検査では，結腸は正中より左側に偏在し，盲腸，上行結腸はほぼ正中に位置しており，腸回転異常症を裏付ける結果であった（Fig. 6）．術後12か月経過した現在，腹部症状なく良好に経過している．

考　察

腸回転異常症とは，胎生期に腸管が正常な腸回転をせずに不完全な腸回転のまま留まっている状態である．腸管は胎生4週では腹腔内の正中に直線状に存在しているが，その後臍帯内へ脱出発育し，胎生10週には腹腔内へ戻り始める．腸管は上腸間膜動脈を軸として半時計方向に臍帯内脱出中に90度，さらに腹腔に戻ってから180度，計270度回転して正常の腸管配置（十二指腸空腸曲は左上腹部，回盲部・虫垂は右下腹部）となる．したがって小腸を固定する小腸間膜根もTreitz靭帯から右腸骨窩まで長く存在しており腸軸捻転はおこらない．この腸回転が不十分のまま停止すると腸回転異常症となる[1]．

腸回転異常症にはさまざまな分類法があるが，

Fig. 3　The hernia orifice was located in the abnormal intramembranous adhesion between the inferior border of the liver surface and the peritoneum on the back wall. The small intestine was incarcerated in the orifice（a，b）.

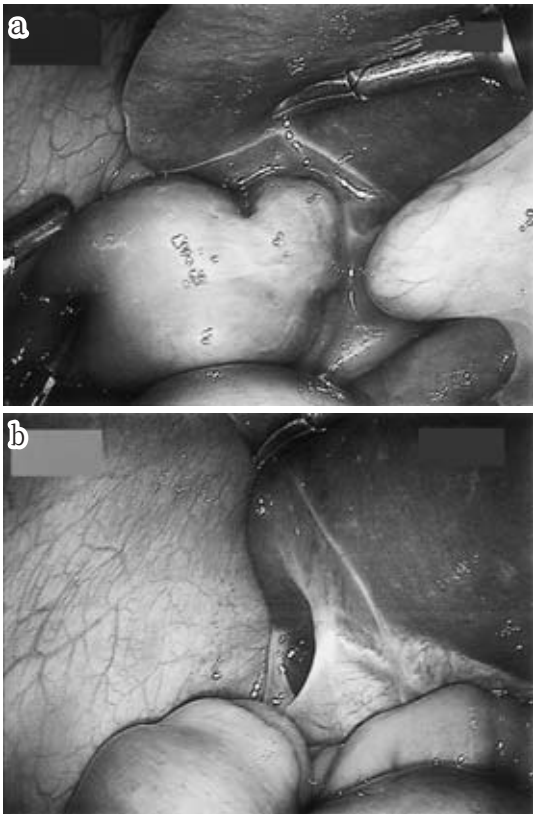

Fig. 4　The orifice was cut and fully expanded.

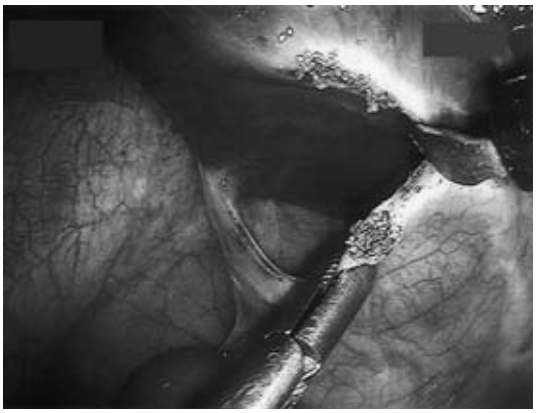

Fig. 5　Schematic illustration of this case

代表的な分類としてWangら[2]は90度で回転が停止したnonrotation，180度で回転が停止したmalrotation，逆回転したreversed rotationおよびparaduodenal herniaの4つに分類している．本症は小児外科領域の代表的疾患の1つで，新生児期に異常靭帯（Ladd靭帯）による圧迫や腸軸捻転などによる上部消化管閉塞症状で発症し，治療の対象となることが多い．発生頻度は出生約10,000人に1人の割合で発症し，うち約80%が新生児期に手術を受けている[3]．自験例はnonrotationに相当するが，このタイプは無症状で経過し，成人になって偶然X線検査や他疾患での開腹手術時に発見されることが多く，腸回転異常症の中では最も多いとされている[4]．診断は注腸検査や上部消化管造影検査でなされることが多く，またCT上での特徴的な所見として，上腸間膜静脈が本来とは逆に上腸間膜動脈の左側に位置するSMV rotation signが知られており[5]，本症例においても認められている（**Fig. 7**）．また，軸捻転を起こしていれば上腸間膜動脈の周囲を腸管が取り巻く所見

Fig. 6 Barium enema examination showed that the small intestine was located on the right side and the large intestine on the left side of the abdomen.

Fig. 7 Abdominal enhanced CT showed SMV (arrowhead) rotation sign. The SMV lied to the left of SMA (arrow).

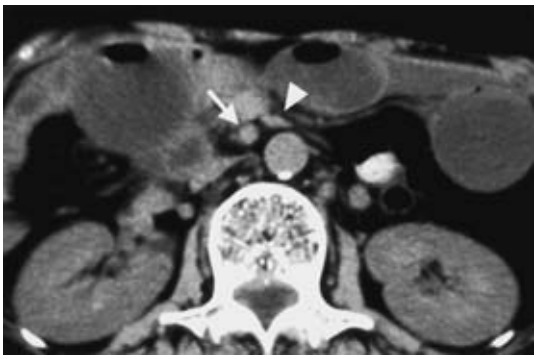

が認められ，wheel like pattern と呼ばれている[6]．

堀場[7]の腸回転異常症本邦報告例の検討によると，6～18 歳の青少年期に診断された症例では，ほぼ全例（93%）が腹痛や嘔吐で発症している．一方，45 歳以上の中年・老年期以降に診断された症例ではその約 60% が虫垂炎あるいは癌などを契機として偶発的に診断されていた[7]．また，併存疾患として消化性潰瘍も報告されている．これは腸回転異常に伴う十二指腸下部の流出障害に起因するものと推測されている[8]．医学中央雑誌刊行会にて「腸回転異常症」と「内ヘルニア」をキーワードとして 1984 年 12 月から 2004 年 12 月までについて検索したところ，自験例のような特異的な膜性癒着による内ヘルニアとの合併例の報告は渉猟したかぎりにおいて認められなかった．腸回転異常症で多く認められている異常構造物は Ladd 靱帯であるが，本症例のような膜性癒着も何かしらの腸回転異常の影響を受け，発生しているものと考えられる．

併存疾患に対する腹部手術以外に腸回転異常症に対して付加手術を行うか否かは議論のあるところである[9]．本症の手術としては，軸捻転が存在すれば，これを十二指腸が患者の右側，結腸が左側に位置するように修復し，再発防止として Ladd 靱帯の切離と十二指腸から小腸起始部を右後腹膜に固定することが行われる[10]．しかし自験例のように成人発症で他疾患により偶然発見された症例に関しては，外科的処置は不要であるという報告が多い[11]．本症例においてはヘルニア門を大きく開放することでイレウスの再発は起こりえないと判断し，付加手術は行わなかった．またイレウスによる腸管拡張のために，腹腔鏡下のみでは腹腔内を十分に検索できなかったため小開腹を加えたが，開腹手術に比較すると侵襲は低く，整容面でも満足のゆく結果であったと考えている．

文　献

1) 長島金二：腸回転異常．小児内科 **29**：80—82, 1997
2) Wang CA, Welch CE：Anomalies of intestinal rotation in adolescents and adults. Surgery **54**：839—855, 1963
3) 中条俊夫：腸回転異常症．小林　登，多田啓也，薮内百治編．新小児医学大系　11A．小児消化器．I．中山書店，東京，1979，p314—327
4) 牛尾恭輔：大腸疾患診断の実際．医学書院，東京，1992，p51—53
5) Nichols DN, Li DK：Superior mesenteric vein rotation：CT sign of midgut malrotation. Am J Roentgenol **141**：707—708, 1983
6) Fischer JK：Computed tomographic diagnosis of volvulus in intestinal malrotation. Radiology **140**：145—146, 1981

7）堀場隆雄：腸回転異常症を伴った胃癌の1例．日消外会誌　**35**：1649―1653, 2002
8）Gravgaard E, Holm Moller S, Anderson D：Malrotation of the duodenum and duodenal ulcer. Scand J Gastroenterol **12**：589―592, 1977
9）平能康充，渡辺　透，原田　猛ほか：成人腸回転異常症を伴った巨大胃 gastrointestinal stromal tumor の1例．日臨外会誌　**63**：895―899, 2002
10）青山興司，久守孝司，後藤隆文ほか：腸回転異常症の手術．手術　**51**：1149―1156, 1997
11）赤本伸太郎，佐々木章公，須崎紀一ほか：腹腔鏡下虫垂切除術を施行した腸回転異常合併急性虫垂炎の1例．日臨外会誌　**63**：2719―2723, 2002

An Adult Case of Intestinal Malrotation Concomitant with Intestinal Obstruction due to Internal Hernia

Kan Handa, Hirohisa Harada, Shinji Ogawa,
Michio Sato and Nobutoshi Ando
Department of Surgery, Tokyo Dental College Ichikawa General Hospital

We report a case of intestinal malrotation concomitant with intestinal obstruction due to an internal hernia. A 65-year-old woman admitted for right lateroabdominal pain and vomiting and diagnosed with intestinal obstruction was found in upper GI contrast imaging and abdominal computed tomography to have intestinal malrotation concomitant with idiopathic internal hernia. Laparoscopy showed the hernia orifice to be located in an abnormal intramembranous adhesion between the inferior hepatic border and the peritoneum on the back wall. Incarcerated small intestinal loops were easily repositioned and the orifice was sufficiently expanded. The small intestine located on the right side and the large intestine on the left yielded a diagnosis of nonrotation. Laparoscopy proved very useful both in diagnosis and radical cure.

Key words：adult intestinal malrotation, internal hernia

〔Jpn J Gastroenterol Surg 38：1756―1760, 2005〕

Reprint requests：Kan Handa　Department of Surgery, Keio University School of Medicine
35 Shinanomachi, Shinjuku-ku, 160-8582 JAPAN

Accepted：April 27, 2005

©2005 The Japanese Society of Gastroenterological Surgery　Journal Web Site：http://www.jsgs.or.jp/journal/