日消外会誌　39（2）：183～188，2006年

症例報告

胃小細胞癌異時性肝転移の１例

静岡医療センター外科，同　病理*

杉本　琢哉　　近藤　哲矢　　仁田　豊生
山本　淳史　　尾関　　豊　　関戸　康友*

症例は76歳の男性で，2001年10月に検診で胃の異常陰影を指摘され，精査加療目的で当科を紹介された．血液検査では腫瘍マーカーは正常であったが可溶性IL-2レセプターは926U/mlと高値であった．上部消化管造影，内視鏡検査では前庭部に2型の腫瘍を認めた．生検では悪性リンパ腫が疑われた．以上から，胃悪性リンパ腫を疑い2001年12月胃全摘，脾摘術を施行した．病理組織学的，免疫組織学的検査で胃小細胞癌と診断した．術後CPT-11による化学療法を施行した．2003年8月の腹部CTで肝S7に22mm大の腫瘍を認め肝転移が疑われた．その他全身に異常を認めなかったため2003年11月，肝S7S8部分切除術を施行した．病理組織学的に肝腫瘍は胃切除組織と同様であり胃小細胞癌の肝転移と診断した．肺転移の疑いがありVP-16による化学療法を施行中であるが胃切除から3年，肝切除から1年1か月の現在生存中である．

はじめに

胃小細胞癌は比較的まれで，発育進展が速く予後不良な疾患とされている[1)~3)]．今回，胃小細胞癌に対し胃全摘術を行い，肝再発に対し肝切除を行った1例を経験したので報告する．

症　　例

患者：76歳，男性

主訴：検診での胃の異常陰影

家族歴：特記すべきことなし．

既往歴：急性虫垂炎，虚血性心疾患

現病歴：2001年検診の上部消化管造影で胃の異常陰影を指摘され，精査加療目的で当科を紹介された．2001年11月上旬当科を受診した．

入院時現症：結膜に貧血を認めた．表在リンパ節を触知しなかった．腹部は平坦，軟で圧痛を認めなかった．

血液検査所見：赤血球$321\times10^4/mm^3$，血色素8.9g/dl，ヘマトクリット28.4％と貧血を認めた．腫瘍マーカーはCEA 2.73ng/ml，CA19–9 2.3U/mlと正常であったが可溶性インターロイキン2レセプターは926U/mlと高値であった．

上部消化管造影：前庭部に周堤とクレーターを有する2型の腫瘍を認めた．

上部消化管内視鏡検査：前庭部に境界明瞭な周堤を伴う2型の腫瘍を認めた．潰瘍底からの生検ではN/C比が高く小型のリンパ球様細胞の増殖を認め，悪性リンパ腫の疑いであった．

腹部CT：前庭部に腫瘤を認め，前壁後壁ともに壁は肥厚していた．肝転移は認めなかったが，1群リンパ節転移が疑われた．

以上から，胃悪性リンパ腫を疑い2001年12月手術を行った．

手術所見：腫瘍は漿膜面に露出しており，幽門と一塊となっていた．小彎は短縮し，噴門近傍まで浸潤していたため胃全摘，脾摘，2群リンパ節郭清を施行した．

摘出標本所見：前庭部後壁中心に周堤を伴った70×65mmの2型の腫瘍を認めた（**Fig. 1**）．

病理組織学的所見：腫瘍は小型の細胞からなり，免疫組織染色検査でsynaptophysin軽度陽性，抗CEA陽性であり小細胞癌，ss，INF-β，ly2，v1，

＜2005年7月27日受理＞別刷請求先：杉本　琢哉
〒411–8611　駿東郡清水町長沢762—1　静岡医療センター

Fig. 1　Resected specimen of the stomach shows a type2 tumor measuring 70×65mm on the posterior wall in the antrum.

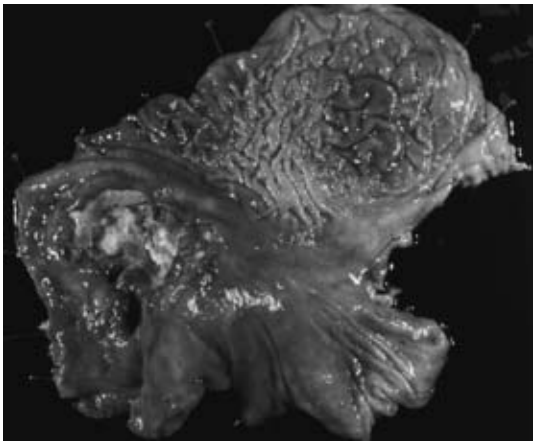

n1（+）でstage IIであった（**Fig. 2**）．一部に中分化腺癌の混在を認めた．Grimelius，chromogranin A，NSEは陰性であった．肺に腫瘍を認めないことから胃原発小細胞癌と診断した．

術後経過は良好で退院し，術後2か月からCPT-11による化学療法を施行した．経過中CEAの軽度上昇は認めたが，画像上明らかな再発を疑う所見を認めなかった．しかし，2003年8月，術後1年8か月に施行した腹部CTで肝S7に22mm大の腫瘍を認め肝転移が疑われた（**Fig. 3**）．

Computed tomography during arterial portography（CTAP）：同部位にperfusion defectを認めたが，その他肝内に異常を認めなかった．

Positron emission computerized tomography（PET）：同部位に2-fluoro-2-deoxyglucose（FDG）の異常集積を認めたが，その他全身に異常集積を認めなかった（**Fig. 4**）．

血管造影：腹腔動脈造影では肝S7に腫瘍濃染を認めた．

以上から，胃小細胞癌の単発性肝転移と診断した．術後化学療法を施行中にもかかわらず肝転移が出現，増大したこと，単発性で他部位に再発巣を検出しないことから，肝切除目的に2003年10月再入院した．

血液検査所見：CEA6.9ng/dlと上昇していた

Fig. 2　a：H.E. stain. The resected specimen of the stomach shows many small cells and high level of nuclear/columnar rate. b：Synaptophysin stain. Synaptophysin staining in cancer cells is slightly positive. c：CEA stain. CEA staining in cancer cells is positive.

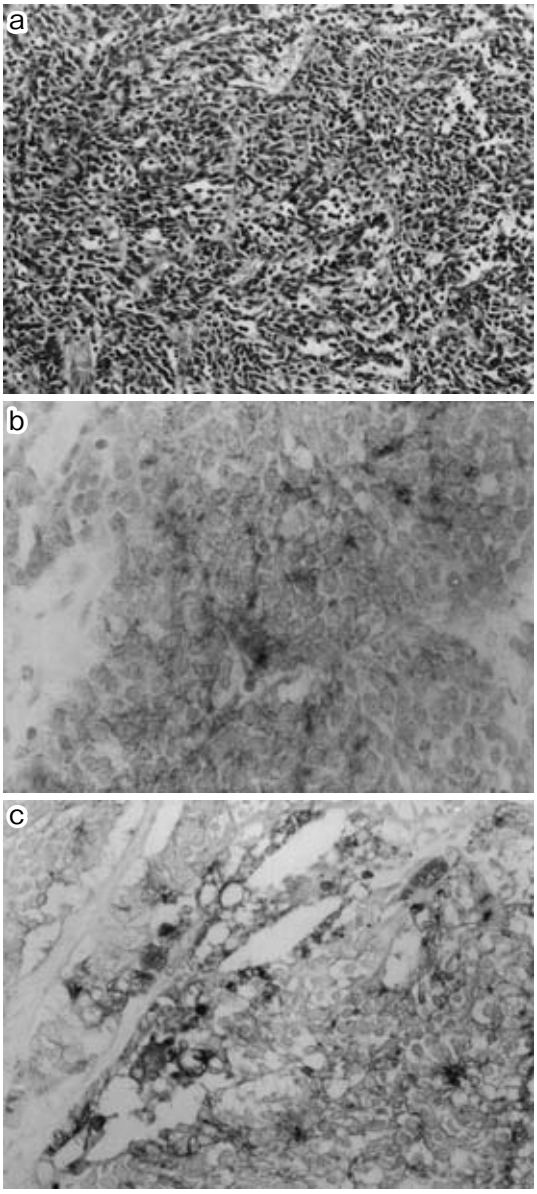

が，その他特記すべき異常を認めなかった．

再手術所見：腹腔内検索で腹水，腹膜播種を認めなかった．術中超音波検査で，右肝静脈本幹か

Fig. 3　Enhanced CT shows the tumor measuring 22mm in subsegment 7 of the liver（arrow）.

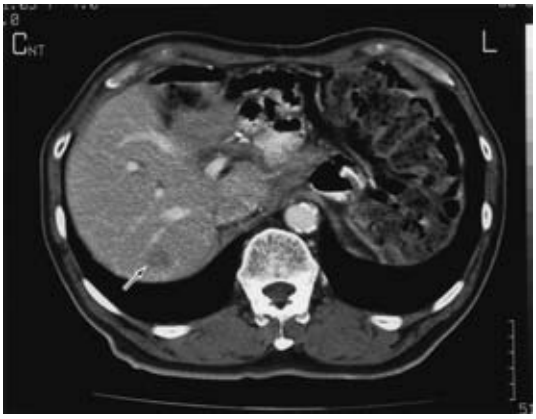

Fig. 4　Positron emission computerized tomography（PET）shows accumulation of 2-fluoro-2-deoxyglucose（FDG）in subsegment 7 of the liver（arrow）but no accumulation in other sites.

ら約 1cm 離れた S7 に境界明瞭な低エコー腫瘍を認めた．その他肝内に腫瘍を認めず，予定通り肝 S7S8 部分切除を行った．

Fig. 5　Cut surface of the liver shows the tumor measuring 34×33mm in subsegment 7 of the liver.

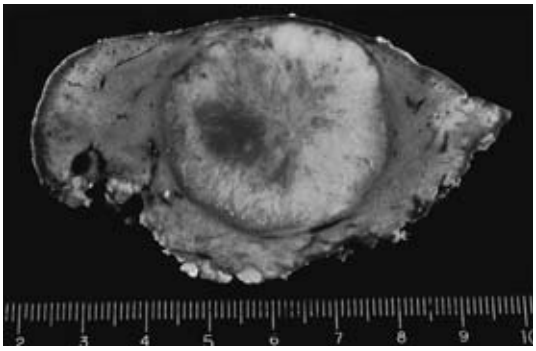

Fig. 6　Histopathologically, liver tumor is similar to the gastric tumor.

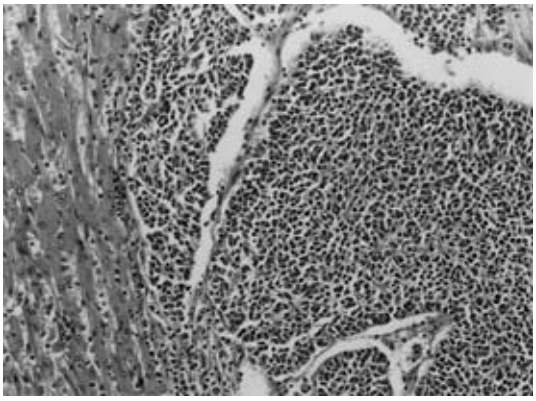

摘出標本所見：肝 S7 に 34×33mm の境界明瞭な類円形，灰白色充実性の腫瘍を認めた（**Fig. 5**）．

病理組織学的所見：肝腫瘍は胃切除組織と同様であり胃小細胞癌の肝転移と診断した（**Fig. 6**）．

術後経過は良好で第 16 病日に退院し，外来で TS-1 の内服を行っていた．腹腔内再発は認めないものの肝切除後 8 か月で縦隔リンパ節，肺転移の疑いが認められた．現在，VP-16 による化学療法を施行中であり，胃切除から 3 年，肝切除から 1 年 1 か月の現在生存中である．

考　　察

小細胞癌の報告例は Barnard[1]が肺癌の組織型として発表したのが最初であり，原発臓器としては肺が最多である．胃小細胞癌は胃癌取扱い規約[2]

においては特殊型のその他の癌として分類され，その頻度は全胃癌中の0.06～0.2%と比較的まれな腫瘍である[3)~5)]．その名称は以前からさまざまで，胃内分泌細胞癌，胃燕麦細胞癌，神経内分泌癌，D型カルチノイド，胃型カルチノイドと呼ばれたものが含まれる[6)]．病理組織学的特徴としては光顕レベルでの特徴的な組織形態が重視され，HE染色で円形から類円形のクロマチンに富んだ大きな異型性の核を持ち，細胞質に乏しくN/C比の高い小型ないし中型細胞が分裂像を有しながら，びまん性，シート状，索状に増殖する像を認めるとされる．そのうえで，Grimelius染色などの好銀染色や内分泌系活性物質であるNSE，ChromograninA，Synaptophysinなどの存在を免疫組織学的に確認する必要がある．それぞれの陽性率は皆川ら[7)]によればGrimelius 40%，NSE 50%，ChromograninA 50%，Synaptophysin 67%，Tanemuraら[8)]によればGrimelius 54.2%，NSE 62.2%，ChromograninA 72.2%とされている．本症例では特徴的な形態を示し，Synaptophysinが陽性であったため小細胞癌と診断した．治療としては手術，化学療法，放射線療法が行われている．しかし，発見時にすでに進行癌であることが多く，早期に肝転移，リンパ節転移を来すとされ，1年以内の死亡率が59%，71%との報告もある[9)10)]．よって，肺小細胞癌のように全身化学療法を治療の中心とすべきとの報告もある[7)]．しかし，仮に術前診断がついたとしても，胃小細胞癌に対する有効な化学療法が確立されているとは言いがたく，腫瘍からの出血や腫瘍増大による通過障害を来たす可能性がある以上は，明らかに切除不能でなければ切除が必要となる場合も多いと思われる．また，化学療法を治療の中心とするためには術前診断率の向上が必須である．しかし，一般的にその術前診断率は低くTanemuraら[8)]の67例の報告では，術前診断は小細胞癌18%，未分化癌18%，悪性リンパ腫18%，低分化腺癌10%とされており，その他の報告でも同様である[6)11)]．その理由として，疾患自体がまれであり，生検組織の採取不良や挫滅などの影響に加え，小細胞癌は組織学的に粘膜下進展優位の発育様式を示し，周堤隆起部は正常粘膜で覆われているものが多く，また腺癌と混在するものが多いためとされている[12)~14)]．このような発育形態をとる理由としては，先行して発生した粘膜内腺癌の深層部に腫瘍性小細胞癌のクローンが発生し，これが増殖することにより小細胞癌へと分化し，急速に発育増大し腺癌部分はほとんど脱落，置換されるという小細胞癌の発生経路の推測で説明が可能と思われる[15)]．よって，診断率向上のためには粘膜下腫瘍様の内視鏡所見を認めた場合には小細胞癌を疑いより深い層の組織を採取することや，免疫組織学的検査が必要と思われる．本症例も術前診断は悪性リンパ腫とされたわけであるが，現在では胃悪性リンパ腫の治療法として内科的治療の有効性が認められており，確定診断できれば治療法が全く異なってくる．すなわち本症例の胃切除時と現在では胃悪性リンパ腫の基本的治療が手術から化学療法へと変化してきており，同様な症例に対しては再生検により術前診断を確定する必要がある．

一般的に，極めて予後不良な小細胞癌であるが，本症例においては全身化学療法，肝転移巣切除による集学的治療により初回手術から3年の現在でも生存中である．胃癌肝転移に対し肝切除が適応となる症例は少なく，しかも小細胞癌であることを考えると本症例は貴重な症例である．1993年から2003年の医学中央雑誌で，胃小細胞癌，胃内分泌細胞癌，肝転移をキーワードに調べたところ，胃小細胞癌肝転移に対し，肝切除が施行された報告は，会議録1例を含む4例のみで，同時性2例，異時性2例であった[16)~19)]．その他の治療法としてはpercutaneous microwave coagulating therapy（PMCT）や，radiofrequency ablation（RFA）が行われた例や，他臓器原発の小細胞癌であるが，肝動注化学療法施行例が報告されているのみである[8)20)~22)]．術後補助療法としては低分化腺癌や，肺小細胞癌に準じた化学療法が有効であったとの報告があり，本症例でもまずCPT-11の投与を行った[23)24)]．しかし，肝転移を来たしたため，肝切除後はTS-1に変更し，さらに肺転移の疑いが現れたためVP-16に変更した．確立された化学療法がなく有効な治療手段が確立されていない現状である

こと，さらに本症例では術後補助化学療法中に肝転移が出現，増大したことを考えると積極的肝切除も選択肢になりうると思われた．

文　献

1) Barnard WG：The nature of the oat cell carcinoma of the mediastinum. J Pathol Bact **29**：241—244, 1926
2) 日本胃癌学会編：胃癌取扱い規約．第13版．金原出版，東京，1999
3) Matsusaka T，Watanabe H，Enjoji M：Oat-cell carcinoma of the stomach．福岡医誌　**67**：65—73, 1976
4) 久原敏夫，土橋清高，藤瀬嘉則：連続した3つの病変からなる胃小細胞癌の1例．胃と腸　**26**：1059—1065, 1991
5) 林　逸郎，堀江照夫，黒田祐介：胃のOat cell carcinoma（燕麦細胞癌）の1例．癌の臨　**26**：185—191, 1980
6) 塚山正市，平野　誠，村上　望ほか：腺癌から発生したと考えられた胃小細胞癌の1例．日臨外会誌　**62**：2923—2926, 2001
7) 皆川輝彦，加瀬　肇，河野昭彦ほか：胃小細胞癌5例の臨床病理学的検討．日臨外会誌　**61**：2341—2346, 2000
8) Tanemura H, Ohshita H, Kanno A et al：A patient with small-cell carcinoma of the stomach with long survival after percutaneous microwave coagulating theraphy（PMCT）for liver metastasis. Int J Clin Oncol **7**：128—132, 2002
9) 小林　元，大井田尚継，森健一郎ほか：胃小細胞癌の1例．日外科系連会誌　**26**：1160—1164, 2001
10) 竹元伸之，山本　宏，甲斐敏弘ほか：胃原発小細胞癌の1例．自治医大紀　**24**：99—103, 2001
11) 青柳慶史郎，孝冨士喜久生，矢野正二郎ほか：胃原発小細胞癌の1例．胃と腸　**35**：246—250, 2000
12) 掛谷和俊，御手洗義信，膳所賢二ほか：胃燕麦細胞癌の2例．日臨外医会誌　**48**：1687—1692, 1987
13) 岩渕三哉，渡辺英伸，石原法子ほか：消化管のカルチノイドと内分泌細胞癌の病理．臨消内科　**5**：1669—1681, 1990
14) 岩渕三哉，西倉　健，渡辺英伸：胃大腸の早期内分泌細胞癌．消内視鏡　**7**：275—284, 1995
15) 泉　信一，野村昌史，小山内学ほか：粘膜下腫瘍様の形態を示した大きさ15mm大の胃内分泌細胞癌の1例．胃と腸　**35**：959—964, 2000
16) 黒上貴史，宮木裕一郎，瀬戸口友彦ほか：肝転移を切除し経過良好な胃小細胞癌の一例．日臨外会誌　**64**：3235, 2003
17) 河本和幸，小笠原敬三，岡田憲幸ほか：肝転移巣切除後2年7か月生存した胃小細胞癌の1例．日臨外会誌　**60**：2652—2655, 1999
18) 伊藤　武，松崎正明，神谷　勳ほか：腺癌と共存した胃内分泌細胞癌の一例．西尾市民病紀　**14**：40—43, 2003
19) 岩波弘太郎，須田雍夫，坂本裕彦ほか：巨大肝転移をきたした胃内分泌細胞癌の1手術例．埼玉医会誌　**33**：697—700, 1999
20) 阪本雄一郎，北島吉彦，小川明臣ほか：術前のChemolipiodolizationと術後のEtoposide/Cisplayinの肝動脈注入が有効であった直腸小細胞癌多発性肝転移の1切除例．癌と化療　**26**：543—547, 1999
21) 長浜雄志，丸山道生，東海林裕ほか：肝動注化学療法が著効を示した食道小細胞癌の1例．癌と化療　**28**：1655—1658, 2002
22) 藤井正彦，三宅秀則，佐々木克哉ほか：多臓器浸潤をきたした胃内分泌細胞癌の1例．臨外　**58**：1693—1696, 2003
23) 二上文夫，浅野　健，松村昭宏ほか：Cisplatin, Etoposide併用化学療法が奏功した胃小細胞癌術後肝・肺転移の1例．癌と化療　**26**：149—152, 1999
24) 赤祖父美和，河原　栄，根本朋幸ほか：化学療法によって原発巣が消失した胃小細胞癌の1剖検例．癌の臨　**45**：143—149, 1999

A Case of Metachronous Metastasis to the Liver from Small Cell Carcinoma of the Stomach

Takuya Sugimoto, Tetsuya Kondo, Toyoo Nitta,
Atsushi Yamamoto, Yutaka Ozeki and Yasutomo Sekido*
Department of Surgery and Department of Pathology*, Hospital Organization Shizuoka Medical Center

A 76-year-old man with a gastric abnormality detected in October 2001 had normal tumor markers in blood examination, but soluble IL-2 receptor of 926U/ml . UGI and endoscopy showed a type 2 tumor in the antrum. Malignant lymphoma was counterindicated by biopsy, so total gastrectomy and splenectomy were conducted in December 2001. We diagnosed small cell carcinoma of the stomach by immunopathological and histopathological examination. Postoperative chemotherapy was conducted by CPT-11. Abdominal CT in August 2003 showed a tumor measuring 22mm at S7 of the liver. No other recurrence was seen, so partial resection of S7S8 was conducted in November 2003. Histopathologicaly, we diagnosed metastatic small cell carcinoma from the stomach. Chemotherapy by VP-16 was done because of doubt of metastasis to the lung, and he is alive 3 years after gastrectomy and 1 year and 1 month after hepatectomy.

Key words：small cell carcinoma, endocrine cell carcinoma, metastasis to the liver from gastric carcinoma

〔Jpn J Gastroenterol Surg 39：183—188, 2006〕

Reprint requests：Takuya Sugimoto　Department of Surgery, Hospital Organization Shizuoka Medical Center
762−1 Nagasawa, Shimizu-cho, Sunto-gun, 411−8611 JAPAN

Accepted：July 27, 2005

©2006 The Japanese Society of Gastroenterological Surgery　Journal Web Site：http://www.jsgs.or.jp/journal/