日消外会誌　39（2）：232～236，2006年

症例報告

十二指腸に穿破，出血し緊急膵頭十二指腸切除術を施行した膵仮性嚢胞の１例

独立行政法人国立病院機構四国がんセンター外科

津谷　康大　　久保　義郎　　棚田　　稔　　柿下　大一
沖田　充司　　野崎　功雄　　南　　一仁　　青儀健二郎
栗田　　啓　　高嶋　成光

症例は27歳の男性で，突然の吐血でショック状態となり搬送された．初診時Hgb 3.8g/dlと高度の貧血を認めた．腹部CTでは膵頭部に約5cmの嚢胞性病変を認め，また膵体部から尾部にかけ石灰化が存在し，慢性膵炎の像であった．入院中突然の下血を認め，緊急上部消化管内視鏡検査を施行した．十二指腸下行脚は壁外性の圧排を受け，その中心部は壊死に陥り，同部位より持続性の出血を認めた．出血のコントロールは困難であり，緊急で開腹手術を施行した．術中所見では膵頭部に嚢胞性腫瘤を認め，周囲は浮腫状であった．膵仮性嚢胞の十二指腸穿破による出血と診断し，膵頭十二指腸切除術を施行した．病理組織学的検査では膵仮性嚢胞であり主膵管との交通も認めた．術後経過は良好で，第18病日に退院した．膵仮性嚢胞の消化管への穿破はまれであり，特に十二指腸への穿破の報告は少ないが，嚢胞が原因となる出血により急激な経過をたどることもあり，注意が必要と思われた．

はじめに

膵仮性嚢胞は急性，慢性膵炎の約10～15％に生じる[1]．そのうち膵嚢胞内出血は約10％に認められ，その死亡率は25～45％と高率で[2]，重篤な合併症の一つである．今回，我々は吐下血にて発症した膵仮性嚢胞の十二指腸穿破という極めてまれな１例を経験したので文献的考察を加え報告する．

症　　例

症例：27歳，男性

主訴：吐血

既往歴：特記事項なし．

生活歴：19歳時より１日に缶ビール350ml 4，5本の飲酒歴を認めた．腹部外傷歴なし．

現病歴：2004年２月，突然の吐血でショック状態となり，救急車で近医に搬送された．Hgb 3.8g/dlと高度の貧血を認め，計８単位の濃厚赤血球の輸血を受けた．胃内視鏡検査では胃内には古い血液のみで潰瘍などの出血源はなく，十二指腸球部にも出血点は認めなかった．腹部CTでは膵頭部に約5cmの嚢胞性病変を認め，精査加療目的にて当科に紹介入院となった．

入院時現症：身長160cm，体重56kg．眼瞼結膜に軽度の貧血を認めた．腹部は平坦，軟で腫瘤は触知しなかった．

入院時血液生化学検査：Hgb 8.4g/dlの貧血を認めた．その他特記事項はなく，腫瘍マーカーCEA，CA19-9も正常範囲内であった（**Table 1**）．

上腹部CT：膵頭部に約5cm大の境界明瞭な嚢胞性腫瘤を認めた（**Fig. 1a**）．膵頭部から膵尾部には点状の石灰化が散在しており，慢性膵炎に伴う膵仮性嚢胞が考えられた（**Fig. 1b**）．

入院中突然，大量の下血を認め，同日上部消化管内視鏡検査を施行した．十二指腸下行脚は壁外性の圧排を受け，その中心部は壊死に陥り，同部位より持続性の出血を認めた（**Fig. 2**）．出血のコントロールは困難であり，またショック状態と

＜2005年９月28日受理＞別刷請求先：津谷　康大
〒731-4311　安芸郡坂町北新地2―3―10　済生会広島病院外科

Table 1 Laboratory data on admission

WBC	56×10^2 /μl	T-Bil	0.6 mg/dl
RBC	341×10^4 /μl	D-Bil	0.2 mg/dl
Hgb	8.4 g/dl	Tcho	111 mg/dl
Ht	29.1 %	TP	6.2 g/dl
PLT	39.8×10^4 /μl	Alb	3.7 g/dl
		BUN	6.5 mg/dl
GOT	38 IU/*l*	Cr	0.68 mg/dl
GPT	41 IU/*l*	P-AMY	74 IU/*l*
LDH	245 IU/*l*	S-AMY	105 IU/*l*
γ-GTP	51 IU/*l*	FBS	79 mg/dl
ChE	0.41 ⊿pH		
LAP	59 IU/*l*	CEA	0.9 ng/ml
ALP	182 IU/*l*	CA19-9	0.9 U/ml

なったため，緊急で開腹手術を施行した．

術中所見：膵頭部に約5cmの嚢胞性腫瘤を認め，周囲は浮腫状であった（**Fig. 3**）．膵仮性嚢胞の十二指腸穿破による出血と判断し，膵頭十二指腸切除術を施行した．再建はChild法で行った．

切除標本：膵頭部に約5cm大の嚢胞性腫瘤を認め，内部は凝血槐で充満していた（**Fig. 4a**）．嚢胞は十二指腸下行脚に穿破しており，この部で十二指腸の壁は壊死に陥っていた（**Fig. 4b**）．

病理組織学的検査：膵仮性嚢胞であり，主膵管との交通を認めた．また，嚢胞壁は比較的太い静脈と交通を認めた（**Fig. 5**）．悪性所見は認めなかった．

術後濃厚赤血球を計5単位輸血したが，経過は良好で第18病日に退院した．

考　察

膵仮性嚢胞の自然経過としては，7～20%が合併症を来すことなく自然消失するとされているが，7週以上経過観察しても消失しない場合はそれ以降は破裂，感染，膿瘍形成，出血などの合併症が増えるのみといわれている[3]．

膵仮性嚢胞内出血の機序としては，①嚢胞内圧の上昇による嚢胞壁の壊死のため表在血管から出血する[4]，②膵臓の炎症性病変が脾動脈，胃十二指腸動脈などに仮性動脈瘤を形成し，これが破綻し出血する[5]，③仮性嚢胞が膵管や胃などと瘻孔を形成し消化液が逆流して膵蛋白分解酵素が活性化され，嚢胞壁の血管にびらんを生じて出血する場合[6]が挙げられる．本症例では，病理組織学的に主要動脈からの出血は明らかではなく，嚢胞と交通する比較的太い静脈を認めたことより②は否定的で，①，③の両機序が混在したものが考えやすい．

膵仮性嚢胞内出血の出血形態には，①嚢胞内のみの出血，②腹腔内への穿破，③近接消化管への穿破，④胆管への穿破，⑤主膵管経由で十二指腸乳頭部からの出血がある[7]．本症例は③に該当する．⑤の病態はHemosuccus pancreaticusと命名されている[5]．本症例は内視鏡的に十二指腸乳頭部からの出血は確認されてはいないが，病理学的に嚢胞と主膵管との交通を認めていた．また，初発時Hgb 3.8g/dlと高度の貧血を認めたことより，それ以前から慢性的な出血が存在していたことが推測され，十二指腸へ穿破する以前にHemosuccus pancreaticusを合併していたことも否定できない．

本邦における膵仮性嚢胞の消化管穿破の報告は，1975年から2004年の医学中央雑誌（会議録を除く）で「膵仮性嚢胞」をキーワードに検索したかぎりでは，計19例であった．平均年齢は49.4歳（34～74歳），全例男性であった．穿破部位は胃12例，大腸5例，空腸（輸入脚）1例，胃および十二指腸1例であり，好発穿破部位は胃であった．発生部位は18例が膵体尾部であり，膵頭部発生のものは1例であった．十二指腸への穿破例は1例報告されているが，この症例はまず動脈塞栓術を施行し，3日後の再出血に対し再度塞栓術を施行し，さらにその後胃穿破による嚢胞壁からの出血に対しクリッピングによる止血術を行い，その後6か月の時点で再発は認めていない[8]．

膵仮性嚢胞の出血時の治療法としては，理想的には嚢胞を含めた外科的切除であるが，近年では経カテーテル的動脈塞栓術（transcatheter arterial embolization：以下，TAEと略記）などのinterventional radiology（以下，IVRと略記）による止血も試みられている．この疾患は本来良性でもあり，より非侵襲的な治療が選択される傾向にある[9)～11)]．TAEの成功率は66-100%と報告されており[12)～14)]，動脈性の出血が原因の場合は第一選択と考えられる．しかしながら，TAE施行後の再出

Fig. 1　a：CT showed a cystic tumor 5cm in diameter on the pancreas head. b：There were calcifications from the pancreatic body to tail.

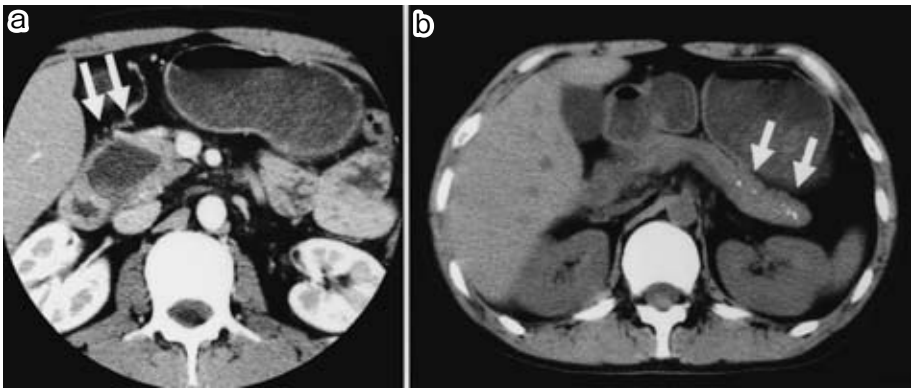

Fig. 2　Gastrointestinal fiberscopy showed a submucosal tumor on the second portion of the duodenum and active bleeding from the center of the tumor.

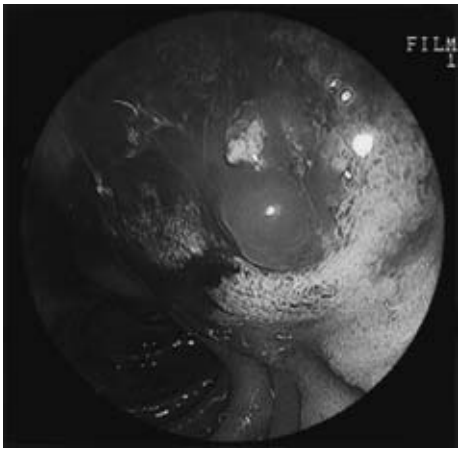

Fig. 3　Operative findings showed a cystic tumor on the pancreatic head.

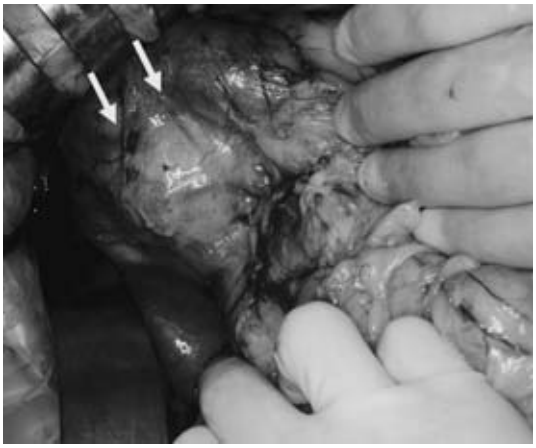

血は 37% と高く[14]，一時的な止血には有効であるが，後に外科的手術が必要となる場合も多いようである．嚢胞残存，膵炎の悪化，また消化管穿破を起こした場合は穿破部位の残存の問題もあり，TAE 施行後は入念な経過観察が必要であると思われる．本症例においてもまず血管造影により出血点を確認した後 TAE を施行するという選択肢も考えられたがショック状態となりより緊急性があったこと，術前の内視鏡検査で嚢胞が十二指腸に穿破し，非動脈性の出血を認めていたこと，また若年であり緊急手術に耐えうると判断したため開腹手術を選択した．膵頭十二指腸切除という侵襲の大きな手術を要したが，嚢胞の完全切除が行われ，再出血の可能性はないと考えられる．また，本来なら幽門輪温存膵頭十二指腸切除術の適応ではあるが，緊急手術のため，手技が慣れ，合併症も少ない膵頭十二指腸切除術（Child 再建）を行った．本症例では血管造影は行っていないが，病理学的に嚢胞壁と太い静脈に交通を認め，明らかな動脈の破綻は認めなかったことより，TAE を施行した場合の止血効果の有無は不明である．膵頭部の嚢胞を切除した場合の死亡率は 43% という報

Fig. 4　a：Surgical specimens revealed a cystic tumor 5cm in diameter on the pancreatic head and coagulated blood in the tumor. b：The tumor fenestrated into the duodenum and the duodenum was necrosed.



Fig. 5　A large vein was connected with the cyst wall.

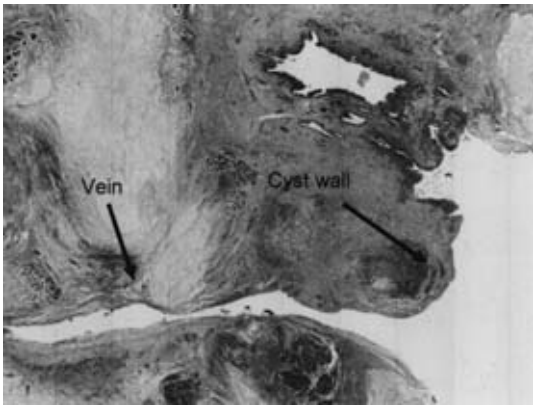

告もあり[2)15)]，手術適応には慎重を要するが，IVR無効例やIVRによる効果が期待できない症例に関しては切除の適応があると考える．

本病態は消化管出血の一因として常に念頭に入れておくべきである．近年ではTAEなどIVRによる止血の報告もあるが，根治的な意味では常に外科的手術も考慮し，個々の症例に応じて慎重に治療方針を決定していく必要があると思われた．

文　献

1) Simpson A, Srivastava VK：Pseudocyst of pancreas. Br J Surg **60**：45—49, 1973
2) Stabile BE, Wilson SE, Debas HT et al：Reduced mortality from bleeding pseudocysts and pseudosneurysms caused by pancreatitis. Arch Surg **118**：45—51, 1983
3) Bradley EL, Clemennts JL, Gonzales AC：The natural history of pancreatic pseudocysts；a unified concept of management. Am J Surg **137**：135—141, 1979
4) Dardik I, Dardik H：Patterns of hemorrhage into pancreatic pseudocysts. Am J Surg **115**：774—776, 1968
5) Sandblom P：Gastrointestinal hemorrhage through the pancreatic duct. Am J Surg **171**：61—66, 1970
6) Greenstein A, DeMario EF, Nabseth DC：Acute hemorrhage associated with pancreatic pseudocyst. Surgery **69**：56—62, 1971
7) 佐藤　力，遠藤　剛，土屋豊一ほか：十二指腸乳頭部より上部消化管出血をきたした偽動脈瘤を伴う仮性膵嚢胞内出血の1例．胆と膵　**6**：1421—1426, 1985
8) 佐藤佳宏，斎藤拓朗，土屋貴男ほか：十二指腸および胃へ穿破した膵仮性嚢胞内出血の一例．福島医誌　**54**：101—108, 2004
9) Dias JA, Gutierres MG, Torres-Meelero J et al：Embolization of the gastroduodenal artery for the treatment of massive hemorrhage in a patient with chronic pancreatitis. Eur J Surg **160**：393—395, 1994
10) 齋藤　真，蓮見桂三，峯　徹哉：膵仮性嚢胞に対して経カテーテル的動脈塞栓術（TAE）が有効であった1例．膵臓　**18**：29—34, 2003
11) 中村友則，石田　淳，吉儀　淳ほか：胃穿通をきたした膵仮性嚢胞内出血に動脈塞栓術を施行した1例．臨放線　**48**：945—948, 2003
12) Perrot MD, Berney T, Buhler L et al：Manage-

ment of bleeding pseudoaneurysms in patient with pancreatitis. Br J Surg **86**：28—32, 1999
13) Beattie GC, Handman JG, Redhead D et al：Evidence for a central role for selective mesenteric angiography in the management of the major vascular complications of pancreatitis. Am J Surg **185**：96—102, 2003
14) Boudghene F, L'Hermine C, Bigot JM：Arterial complications of pancreatitis：diagnostic and therapeutic aspects in 104 cases. J Vasc Interv Radiol **4**：551—558, 1993
15) Marshall GT, Howell DA, Hansen BL et al：Multidisciplinary approach to pseudoaneurysms complicating pancreatic pseudocysts. Arch Surg **131**：278—283, 1996

Emergent Pancreaticoduodenectomy for the Hemorrhagic Pancreatic Pseudocyst Fenestrating into the Duodenum：A Case Report

Yasuhiro Tsutani, Yoshiro Kubo, Minoru Tanada, Tomokazu Kakishita,
Atsushi Okita, Isao Nozaki, Kazuhito Minami, Kenjiro Aogi,
Akira Kurita and Shigemitsu Takashima
Department of Surgery, National Hospital Organization Shikoku Cancer Center

A 27-year-old man admitted for hematemesis with anemia was found in CT to have a 5-cm cystic mass in the pancreatic head and scattered calcification from pancreatic body to tail. Gastrointestinal fiberscopy showed a submucosal tumor in the second portion of the duodenum and active bleeding from the tumor center. Based on a diagnosis of pancreatic pseudocyst fenestration into the duodenum, we conducted emergency pancreaticoduodenectomy. Histopathologically, the tumor was diagnosed as a pancreatic pseudocyst fenestrating into the duodenum and connected to the main pancreatic duct. The postoperative course was uneventful and the man was discharged on postoperative day 18. Pancreatic pseudocysts fenestrating into the gastrointestinal organs is rare, especially into the duodenum.

Key words：pancreatic pseudocyst, gastrointestinal bleeding, pancreaticoduodenectomy

〔Jpn J Gastroenterol Surg 39：232—236, 2006〕

Reprint requests：Yasuhiro Tsutani　Department of Surgery, Saiseikai Hiroshima Hospital
2-3-10 Kitashinchi, Saka-cho, Aki-gun, 731-4311 JAPAN

Accepted：September 28, 2005

©2006 The Japanese Society of Gastroenterological Surgery　Journal Web Site：http://www.jsgs.or.jp/journal/