日消外会誌　39（2）：260～264，2006年

症例報告

Electrolyte depletion syndrome を呈した直腸絨毛腫瘍の１例

田川市立病院外科
山下　秀樹　　劉　　中誠　　松本　佳博
太田　勇司　　足立　　晃

症例は65歳の女性で，２年前より時々粘液便，下血を認めていたが，増悪したため当科を受診した．大腸内視鏡所見では，歯状線より1cm口側の下部直腸から約13cmにわたる全周性の絨毛腫瘍を認め，生検で高分化腺癌を伴う絨毛腺腫であった．経過中にNa 117mEq／*l*，K 2.1 mEq／*l*，Cl 60mEq／*l*と電解質の著明な低下を認め，electrolyte depletion syndrome（以下，EDSと略記）を呈した．補液にて電解質異常を改善後に腹会陰式直腸切断術，右卵巣腫瘍摘出術を施行した．切除標本で15×12cmの全周性の絨毛腫瘍を認め，病理組織学的検査では絨毛腺腫でm癌を伴っていた．術後１年10か月の現在，再発を認めず，また電解質異常もない．EDSを伴った大腸絨毛腫瘍の本邦報告例は検索しえた範囲で自験例を含め55例であり，若干の文献的考察を加えて報告する．

はじめに

大腸絨毛腺腫は，本邦では欧米と比較してその発生頻度は少ないが，悪性化する可能性の高い腫瘍であり，近年その報告例が増加してきている．また，多量の粘液分泌により脱水症状，電解質異常を来すelectrolyte depletion syndrome（以下，EDSと略記）を起こすことから注目を集めているが，本邦での報告はまれである．最近，我々は，巨大な卵巣嚢腫を伴い，EDSを呈した直腸の絨毛腺腫の１例を経験したので，文献的考察を加えて報告する．

症　　例

患者：65歳，女性

主訴：食思不振，下痢，下血

家族歴：特記事項なし．

既往歴：特記事項なし．

現病歴：2001年初め頃より数か月に１回程度の粘液性下痢・下血がみられていたが数日で軽快するために放置していた．2003年６月中旬より食思不振，粘液性下痢・下血が出現し持続するために当科外来を受診した．下腹部に径20cm大の腫瘤を触知し，また直腸指診にて下部直腸に軟らかい全周性の腫瘤病変を認めたため精査加療目的にて当科入院した．

入院時現症：貧血，黄疸なく，意識は清明であった．下腹部を中心に約20cm大の腫瘤を触知した．直腸指診にて，下部直腸に軟らかい全周性の腫瘤を触知し，粘液状の分泌物の付着を認めた．

入院時検査所見：入院時血液生化学検査にてナトリウム135mEq／*l*，カリウム2.4mEq／*l*，クロール89mEq／*l*と軽度電解質低下がみられた．腫瘍マーカーは正常範囲内であった．

腹部X線検査：下腹部に20cm大の卵円形の腫瘤状陰影を認めた．

腹部CT：やや右側を主座とした巨大な多房性嚢胞性腫瘤を認めた（**Fig. 1a**）．また，直腸壁は全周性に肥厚し，直腸内に分枝状に突出する腫瘤を認めた（**Fig. 1b**）．

骨盤部MRI：CTと同様に，直腸の内腔に突出する乳頭状の壁肥厚を認めた．

注腸造影X線検査：下部直腸（Rb）から直腸S状部（Rs）にかけて長さ12cmに及ぶ全周性の壁不整像を認めた（**Fig. 2**）．粘膜のバリウム付着は不

＜2005年７月27日受理＞別刷請求先：山下　秀樹
〒825-8567　田川市大字糒1700―2　田川市立病院外科

Fig. 1　a：abdominal CT showed huge polycystic mass in the right lower abdomen. b：pelvic CT revealed polypoid lesions in the lumen of rectal wall.

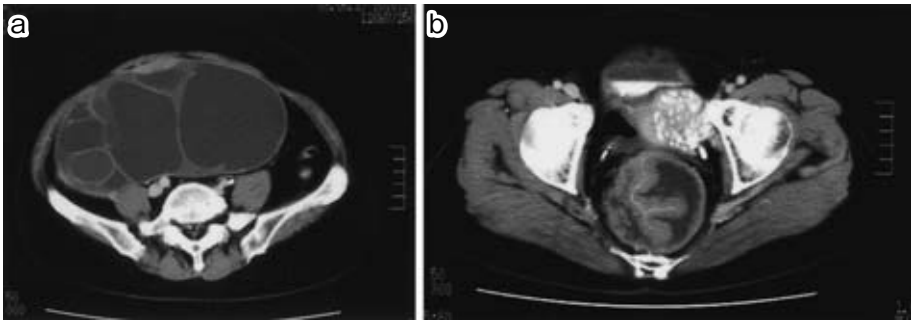

Fig. 2　Double contrast barium enema examination showed the huge tumor mass with shaggy appearance in the overall rectum.

Fig. 3　Resected specimen showing a large villous tumor in the rectum, 15×12cm in size.

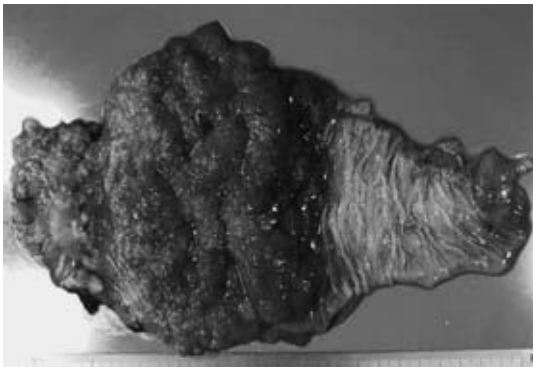

良であり，毛羽立ち像（Shaggy appearance）を呈していた．腫瘤より口側の腸管の拡張はなく，腫瘤病変を疑わせるような異常は認めなかった．

下部消化管内視鏡検査：歯状線直上より約 13 cm にわたり表面絨毛状の小結節の集簇を全周性に認め，表面は透明な粘液におおわれていた．同部位の生検にて，adenocarcinoma in tubullo-villous adenoma と診断された．内視鏡超音波検査にて，sm 以深の浸潤を疑った．

入院後経過：右卵巣嚢胞性腫瘍，直腸絨毛腫瘍の診断にて手術予定としたが，8 月初旬より粘液性下痢が頻回となり，頻回の嘔吐も出現し全身倦怠感が強く見られるようになった．血液検査にて血清ナトリウム 117mEq／*l*，カリウム 2.4mEq／*l*，クロール 61mEq／*l* と著明な電解質低下を認め，いわゆる EDS を来したと判断した．電解質異常とともに，BUN 37.7mg/dl，Cr 2.7mg/dl と腎前性の急性腎不全状態も呈していた．喪失量の測定を行い補正を行いながら，輸液療法を施行し，徐々に電解質異常は改善できた．その後に全身麻酔下に腹会陰式直腸切断術，右卵巣腫瘍摘出術を施行した．術後は電解質異常を来すことはなかった．

手術所見：開腹にて，腹腔内に 20cm 大の嚢胞状の腫瘤を認め，右卵巣と連続していた．腫瘤を摘出後，小骨盤腔内は腫瘍によって拡張した直腸を認めた．明らかなリンパ節転移はなかった．術前の内視鏡超音波検査で粘膜下層への癌の浸潤が疑われたため，腹会陰式直腸切断術を施行した．

切除標本肉眼検査所見：腫瘍は 15×12cm 大，

Table 1　Report cases of villous tumor in the large intestine with electrolyte depletion in Japan

n = 55

Age		41 ～ 89　mean 67.4
Sex		male 21　female 30　unknown 4
Location		rectum 48　sigmoid colon 3 unknown 4
Large axis		4 ～ 26cm　mean 13.9cm
Focal cancer		(+) 37　(−) 14　unknown 4
Serum electrolyte	Na	hyper 2　normal 13　hypo 30 unknown 12
	K	hyper 2　normal 6　hypo 45 unknown 2
	Cl	hyper 0　normal 12　hypo 27 unknown 16
Operation method		abdominoperineal resection 29
		low anterior resection 10 sigmoidectomy 2
		pull through 2　local resection 1 Hartomann 1
		none 1　unknown 9

全周性の広範囲な広基性腫瘍で表面はビロード状を呈し，粘液の付着を認めた（**Fig. 3**）．病理組織検査では adenocarcinoma in tubulovillous adenoma の診断で，粘膜内癌であった．リンパ節転移はなかった．卵巣腫瘍は mucinous cystadenoma であった．

考　察

大腸絨毛腫瘍は大腸腺腫の一型で，その定義は武藤ら[1]によれば，肉眼的に絨毛状（villous）の所見を呈する腫瘍で，組織学的には villous adenoma，tubulovillous adenoma であり，一部に m 癌を合併することもある．大腸絨毛腫瘍は，欧米では大腸腺腫の 8.9～13.9%[2)3)]，本邦では 1.3～5.6%[4)~6)]と報告されており，本邦では比較的少ない疾患であるが，近年増加傾向にある．好発部位は直腸およびＳ状結腸で，直腸が大半を占めている[7]．症状としては，他の大腸腫瘍と同様に下痢・下血などを呈するが，粘液分泌性の顕著な下痢が特徴的[8]とされ，大量の粘液性下痢によって生じる電解質異常は EDS として，1954 年Mckittrick ら[9]によって報告された．絨毛腫瘍が血清電解質の異常を来す頻度は，Jahadi ら[10]は 264 例中 2 例（0.76%），Schapiro[11]は 165 例中 4 例（2.4%）と報告しており，まれな病態と考える．本邦では，1971 年の佐分利ら[12]の報告にはじまり，著者らが医学中央雑誌を用いて 1971 年から 2004 年までの期間に，使用キーワードとして“絨毛腫瘍”，“EDS もしくは電解質異常”で検索しえた範囲では，2004 年までに自験例を含めて 55 例の EDS を伴う絨毛腫瘍の報告があった（**Table 1**）．年齢は 41～89 歳，平均は 67.4 歳であった．男女比は約 2：3 で，女性が多かった．主訴は 90% 以上の症例で下痢があり，病悩期間は平均 40.3 か月で，長いものでは 20 年間泥状の粘液便が持続していた[13]．腫瘍の局在部位としては，直腸が 48 例，Ｓ状結腸が 3 例でほとんどの症例が直腸の絨毛腺腫であった．大きさは最大径で 4～26cm，平均 13.9cm であり，記載のある 47 例中 40 例（85.1%）で 10cm を越えていた．Shnitka ら[2]は一般に腫瘍が 10cm の大きさになると電解質異常を来すことが多いと報告しているが，本邦報告例でも多くの症例が 10cm を越えていた．絨毛腫瘍における癌合併率は，40～89.2%[5)14)]と高く，EDS を合併した症例でも 51 例中 37 例（72.5%）に癌が合併した．そのうち 36 例で壁深達度の記載あり，m 癌 15 例(41.7%)，sm 癌 7 例（19.4%），mp 癌 5 例（13.9%），ss 以深の癌が 9 例であった．リンパ節転移の記載のある 36 例では n0 16 例，n1 6 例，n2 以上が 4 例であった．血清電解質異常は，K の低下を 53 例中 45 例（84.9%）に認め，急性腎不全による K の上昇を認めた症例が 2 例（3.8%）にみられ，K の異常値を来した症例がほとんどであった．Na 低下は 44 例中 30 例（68.2%）にみられ，Na 上昇がみられたものが 2 例（4.5%）であった．Cl は低下がみられたものが 39 例中 27 例（69.2%）で，上昇していた症例の報告はなかった．自験例では，Na 117 mEq／*l*，K 2.4mEq／*l*，Cl 61mEq／*l* といずれも高度の低下を認め，典型的な EDS を来した症例であった．EDS の原因としては，腫瘍が分泌する pseudo-diarrhea[15]と称される大量の粘液性下痢の排泄が主因となっていると考えられる．粘液性下痢の組成としては，血清と比較して K の含量が多く，Na，Cl の量が相対的に少ない[16)17)]．これについて Shnitka ら[2]は，下痢が腫瘍よりの単なる漏出ではなく，腫瘍細胞の能動輸送にてカリウム，水分

が分泌されて粘液性下痢を来すためであるとしている．また，Berill[18]は細胞膜レベルでの Na ポンプ失調のため，細胞内の cyclic AMP が高くなり，protein kinase が活性化されるため，細胞からのカリウム，水分の分泌が増加していると述べている．DaCruz ら[19]は実験的研究で，人間の villous tumor の粘膜抽出物をネズミの大腸に注入し，遠位大腸側での水分，電解質の吸収を阻害することを報告しており，腫瘍より分泌される何らかの物質が電解質および水分の移行に影響を与えていることを示唆している．Steven ら[20]は，絨毛腫瘍の症例で粘液性下痢中の PGE_2濃度が高値であり，prostaglandin 合成阻害剤である Indomethacin の投与により PGE_2濃度の減少とともに排泄量の減少も認めたことから，腫瘍由来の PGE_2が水分，電解質の分泌を促進している可能性を述べている．徳田ら[21]も 100mg／日の Indomethacin 投与で，粘液性下痢中の PGE_2の減少と排泄量の減少したと報告しているが，篠澤ら[22]は Indomethacin を投与したが無効であり，粘液便中の PGE_2濃度も低値であったと報告しており，PGE_2の関与については今後の解明が待たれる．ただ，通常はこれら粘液性下痢による水分，電解質の喪失には適応することが可能と考えられ，EDS 発症にはこれに加えて過度の発汗や嘔吐，不適切な水分摂取，腎機能障害などが複合的に作用して異常が増強され，EDS 発症に至ると考える．治療に関しては，大量補液にて回復した報告例が多く，自験例も喪失量を考慮しながら大量補液にて電解質異常が改善したが，透析を要した報告例[23]もある．

保存的療法では下痢をコントロールできず，また癌の合併が高率であることから外科的治療の適応となるが術式の記載がある 46 例の報告例を検討すると，自験例を含めて 29 例（63.0％）で腹会陰式直腸切断術が施行され，低位前方切除術は 9 例（19.6％）で， pull-through operation は 2例[24][25]，経肛門的局所切除は 1 例[26]に施行されていた．直腸絨毛腺腫に高率に癌が合併することを理由に，進行大腸癌と同様の術式を行うことは過大手術になりうることが指摘されている[27]．術前の詳細な検討を行い，適切な術式を選択することが必要である．自験例では，術前に癌と診断され，また内視鏡超音波検査にて sm 以深の浸潤が疑われたため，直腸切断術を施行したが，摘出標本で m 癌であったことから術式の選択には検討の余地があると考えた．予後については，腫瘍切除後はいずれも電解質異常は改善され，進行癌以外は良好な予後であった．自験例においても，術後は電解質異常は全く認めず，術後 1 年 10 か月現在，再発徴候なく健存中である．

文　献

1）武藤徹一郎，安藤実樹：大腸の villous tumor 定義と治療．胃と腸　**21**：1365―1372, 1986
2）Shnitka TK, Fridman MHW, Kidd EG et al：Villous tumors of the rectum and colon characterized by severe fluid and electrolyte loss. Surg Gynecol Obstet **112**：609―621, 1961
3）Enterline HT, Evans GW, Mercado-Lugo R et al：Malignant potential of adenomas of colon and rectum. JAMA **179**：322―330, 1962
4）Muto T, Ishikawa K, Kino I et al：Comparative histologic study of adenomas of the large intestine in Japan and England, with special reference to malignant potential. Dis Colon Rectum **20**：11―16, 1977
5）柳澤昭夫，加藤　洋，菅野晴夫：前癌病変としての大腸腺腫．臨成人病　**11**：1889―1895, 1981
6）佐々木喬敏，王本文彦，丸山雅一ほか：大腸 villous adenoma 37 例の検討．胃と腸　**17**：1151―1160, 1982
7）岩下明徳，飯田三雄，岩下俊光ほか：大腸 villous tumor の病理診断―生検診断，癌化の問題を含む．胃と腸　**21**：1303―1316, 1986
8）Sunderland DA, Binkley GE：Papillary adenomas of the large intestine：a clinical and morphological study of forty-eight cases. Cancer **1**：184―207, 1948
9）Mckittrick LS, Wheelock FC：Carcinoma of the colon. 1954. Dis Colon Rectum **40**：1494―1495, 1997
10）Jahadi MR, Baldwin A：Villous adenomas of the colon and rectum. Am J Surg **130**：729―732, 1975
11）Schapiro S：Villous papilloma of the rectum and colon, selective therapy and a surgico-pathologic classification of 165 cases. Arch Surg **91**：362―370, 1965
12）佐分利六郎，上竹正躬，古賀庸夫ほか：低 K 血症を伴った直腸絨毛腺腫について．同愛医誌　**7**：35―47, 1971
13）松井昭彦，漆原直人，石井正則ほか：電解質異常を伴う直腸絨毛性腫瘍―症例報告および depletion syndrome に関する考察―．日臨外医会誌

46：1520—1525, 1985
14）佐々木喬敏，玉本文彦，丸山雅一ほか：大腸 villous adenoma 37 例の検討．胃と腸　17：1151—1160, 1982
15）Coldrin JS, Thomas JM：Mucous and electrolyte secreting villous adenoma of the rectum；case report and review. Guthrie Clin Bull 33：52—58, 1963
16）Jurgeleit HC：Villous adenoma of the colon with severe fluid and electrolyte depletion；report of a case. Dis Colon Rectum 19：445—447, 1976
17）切塚敬治，河野　厚，古谷裕道ほか：著明な電解質異常をきたした直腸の Villous Tumor の 1 例．Gastroenterol Endosc　30：634—638, 1988
18）Berrill WT：Villous papilloma of the rectum (with unusual complications). Br J Surg 60：919—921, 1973
19）DaCruz GM, Gardner JD, Peskin GW：Mechanism of diarrhea of villous adenomas. Am J Surg 115：203—208, 1968
20）Steven K, Lange P, Bukhave K et al：Prostaglandin E_2-mediated secretory diarrhea in villous adenoma of rectum：effect of treatment with indomethacin. Gastroenterology 80：1562—1566, 1981
21）徳田　裕，長井快舟，水谷郷一ほか：大量の分泌性下痢を呈した直腸絨毛腫瘍の 1 例：Prostaglandin E_2 および Cyclic AMP との関連について．日消外会誌　23：103—106, 1990
22）篠澤　功，佐藤　順，楢原義之ほか：Electrolyte depletion syndrome を伴った直腸絨毛腺腫の 1 例．Prog Dig Endosc　47：113—116, 1995
23）馬殿正人，河野百合子，馬殿芳郎：直腸絨毛腺腫に合併した急性腎不全の一例．腎と透析　15：385—389, 1983
24）甲斐俊吉，小泉浩一，坂谷　新ほか：水様性下痢と電解質の異常を呈した大腸絨毛腺腫の 1 例．消内視鏡　5：1345—1349, 1993
25）金田　真，広田　有，岩佐　真ほか：肛門外腫瘤脱出を呈した直腸 villous adenoma の 1 例．日消外会誌　27：824—828, 1994
26）馬場秀文，田中克典，菅　重尚ほか：肛門外腫瘤脱出をきたし，経肛門局所切除で治癒しえた巨大直腸絨毛癌の 1 例．日本大腸肛門病会誌　51：379—385, 1998
27）久留宮康浩，服部龍夫，小林陽一郎ほか：大腸 villous tumor 42 病変の臨床病理学的検討．癌の臨　47：579—584, 2001

A Case of Villous Tumor of the Rectum with Electrolyte Depletion Syndrome

Hideki Yamashita, Chusei Ryu, Yoshihiro Matsumoto,
Yuji Ohta and Akira Adachi
Department of Surgery, Tagawa Municipal Hospital

A 65-year-old woman admitted for mucous diarrhea and melena was found in colonoscopy to have an encircling flat protruding tumor with a villous structure 1cm above the dentate line and extending upward for 13 cm. We diagnosed her as having rectal villous adenoma with well-differentiated adenocarcinoma based on a pathological examination of the biopsy specimen. She had dehydration, hypokalemia (2.1mEq/*l*), hyponatremia (117mEq/*l*), and hypochloremia (60mEq/*l*) at admission, leading to a diagnosis of electrolyte depletion syndrome (EDS), necessitating rehydration with saline containing potassium chloride. We performed abdomino-perineal resection and resection of a right ovarian cyst. The resected specimen was 15×12cm villous adenoma with well- differentiated adenocarcinoma. The postoperative course was uneventful and EDS has been ameliorated. To our knowledge, 55 case reports have been made of villous adenoma with EDS in Japan.

Key words：villous tumor, electrolyte depletion syndrome

〔Jpn J Gastroenterol Surg 39：260—264, 2006〕

Reprint requests：Hideki Yamashita　Department of Surgery, Tagawa Municipal Hospital
1700-2 Hoshii, Tagawa, 825-8567 JAPAN

Accepted：July 27, 2005

©2006 The Japanese Society of Gastroenterological Surgery　Journal Web Site：http://www.jsgs.or.jp/journal/