日消外会誌　39（3）：289～293，2006年

症例報告

食道癌術後の胸壁前再建胃管に発生した難治性穿通性潰瘍の1治験例

香川労災病院外科

大原　利章　　津村　　眞　　内海　方嗣
山崎　泰源　　國土　泰孝　　村岡　　篤
立本　昭彦　　香川　茂雄　　鶴野　正基

症例は66歳の男性で，胸部食道癌に対し食道亜全摘胸壁前胃管再建術を行い，外来通院中，再建胃管前面に発赤を伴う胃管皮膚瘻を形成した．抗潰瘍療法を行うも増悪し，局麻下に胃管部分切除術を施行した．以後，2回の再発を認め原因精査を行った．再度の問診にて，肩関節周囲炎でのNSAID，ステロイドの長期投与が判明し，誘因と考えられた．Zollinger-Ellison症候群の可能性も考え，セクレチン負荷テストを行った．血中ガストリン値は1,210～1,620pg/mlと持続高値で，paradoxical responseは認められず否定的であった．血中ガストリン値は本邦報告例に比べて著しく高く，原因を検索した．血中壁細胞抗体検査は陰性で，*Helicobacter pylori*との関連は，抗体測定法で血中，尿中は陽性だが，切除標本からは菌は検出されず，原因は不明であった．今後は食道癌術後長期生存に伴い，胃管潰瘍防止のために患者教育の必要性が示唆された．

はじめに

食道癌切除後の再建臓器としては胃管が用いられることが最も多い．近年，食道癌治療成績の向上とともに，再建胃管潰瘍の報告が散見されるようになった．特に，潰瘍穿孔例は一般に難治性で，治療に苦慮することが少なくない．我々は食道癌術後の胸壁前再建胃管に発生した難治性穿通性潰瘍の1例を経験したので報告する．

症　例

症例：66歳，男性

主訴：前胸部瘻孔

既往歴：2001年5月胸部食道癌Mt，2型，T3N0M0, Stage IIに対して食道亜全摘胸壁前胃管再建術，D2を施行した．pT2N0M0，pStage II，R0，根治度pA，組織型はsquamous cell carcinoma, well differentiated typeであった．術前に放射線療法（30Gy）と化学療法（5-FU：500mg＋CDDP：15mg/day×5days/week，2クール）を行い，縮小率は57％で，奏効度はPRであった．術前上部消化管内視鏡検査では胃内に潰瘍や胃炎などを認めず，術後経過は縫合不全などの合併症を認めず良好であった．

嗜好歴：喫煙歴は20歳より20本/日．

現病歴：術後外来通院中の2002年9月，再建胃管前面に発赤を伴う胃管皮膚瘻を形成したために入院となった．絶食，total parenteral nutrition（以下，TPNと略記）にて抗潰瘍療法（omeprazole）を施行するも改善傾向が認められないために，10月に局所麻酔下に胃管と皮膚を十分に剥離し，潰瘍部分を円錐型に切り取る形で胃管部分切除術を施行した．術後は食事摂取も十分にでき経過は良好であった．2003年1月再度，同部位に胃管皮膚瘻を認めたために入院となった．上部消化管内視鏡検査を行ったが，屈曲が強く病変は観察できなかった．入院後，前回同様抗潰瘍療法を行うも急性増悪が認められたため，前回同様に胃管部分切除術を施行した．術後経過も前回同様良好であった．その後，2003年2月胃管皮膚瘻の再々発となり入院，繰り返される難治性穿通性潰瘍の

＜2005年10月19日受理＞別刷請求先：大原　利章
〒740-8510　岩国市黒磯町2―5―1　国立病院機構岩国医療センター外科

Fig. 1　Photograph of anterior chest. Peptic ulcer connected to gastric tube was shown.

Table 1　Laboratory data on admission

WBC	8,500 /μl	TP	7.2 g/dl
RBC	402×10^4 /μl	ALB	4.4 g/dl
HGB	12.7 g/dl	BUN	12 mg/dl
HCT	37.7 %	Creatinine	0.84 mg/dl
PLT	38.0×10^4 /μl	Na	142 mEq/*l*
AST	24 IU/*l*	K	4.4 mEq/*l*
ALT	29 IU/*l*	Cl	103 mEq/*l*
LDH	130 IU/*l*	Ca	9.2 mEq/*l*
CHE	285 IU/*l*	CEA	5.4 ng/ml
ALP	177 IU/*l*	CA19-9	8 U/ml
T-Bil	0.4 mg/dl		

Fig. 2　Plasma levels of gastrin after secretin test

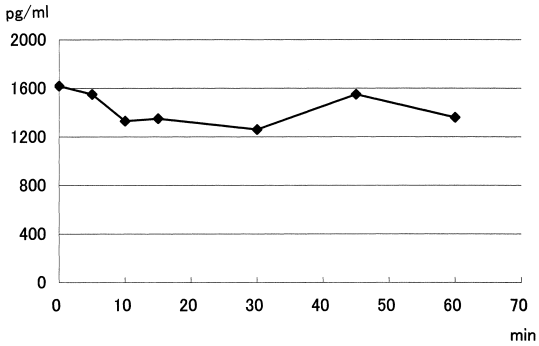

Fig. 3　Histopathological findings of the peptic ulcer. Profundus ulcer was showen between gastric tuberal mucosa and skin

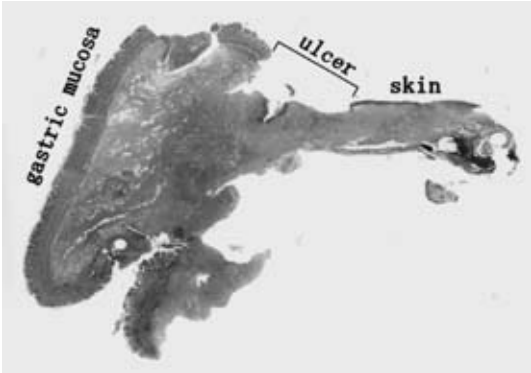

原因精査を行った.

入院時現症：再建胃管前面に発赤を伴う瘻孔を認めた（**Fig. 1**）．その他には，胸腹部に明らかな異常所見を認めなかった.

入院時検査所見：貧血なく，肝臓，腎臓の機能に異常なし．腫瘍マーカー CEA は 5.4ng/ml と軽度上昇を認めた（**Table 1**）.

精査内容および治療経過：入院後再度，詳細な問診を行ったところ，近医にて肩関節周囲炎で加療を受け，2002 年 1 月から 9 月の初回胃管皮膚瘻形成時までの約 8 か月間，消炎鎮痛剤（loxoprofen sodium，diclofenac sodium）の内服，ステロイド（betamethasone）の関節内投与を受けた後に難治性穿通性潰瘍を繰り返し発症していた．さらに 2 回目の退院後の 2003 年 2 月より消炎鎮痛剤（loxoprofen sodium，diclofenac sodium）を近医より処方され，1 週間内服の後に胃管皮膚瘻の再々発を起こしていたことが判明した.

また，消化管ホルモン産生腫瘍の可能性も考え，セクレチン負荷テストを施行した．結果は血中ガストリン値 1,210～1,620pg/ml と持続高値を示したが，paradoxical response は認められず Zollinger-Ellison 症候群は否定的であった（**Fig. 2**）.

さらに，A 型胃炎の可能性を考え，壁細胞抗体検査を行ったが陰性であった.

その他，*Helicobacter pylori*（以下，*H. pylori* と略記）との関連も検査した．抗体測定法で，血中，尿中は陽性反応が検出されたが，切除標本からは検出されなかった．病理組織のルーペ像では，胃管粘膜と皮膚との境界に深く掘れ込んだ潰瘍を認

Table 2 Reported cases of perforated gastric tube ulcer after resection of esophageal cancer in Japan

Case Author	Age	Sex	Route of reconstruction	Interval	Perforation	Therapy
1. Uchida[1]	37	F	Retrosternal	11Y	Sternum	Gastrojejunostomy
2. Tsujinaka[2]	61	M	Posterior mediastinum	1Y9M	Trachea	Ileo-colic interposition
3. Yasumoto[3]	49	F	Retrosternal	1Y8M	Aorta	Pedicled colon graft
4. Shima[4]	67	M	Retrosternal	3M	Pericardium	Conservative
5. Hanashi[5]	72	M	Antesternal	2Y2M	mediastinum	Free jejunal graft
6. Hanashi[5]	61	M	Retrosternal	5M	Skin	Colon graft
7. Hanashi[5]	52	M	Retrosternal	3Y11M	Skin	Plastic surgery
8. Hanashi[5]	47	M	Posterior mediastinum	2Y2M	Trachea	Plastic surgery
9. Hanashi[5]	74	M	Retrosternal	5Y8M	Skin	Free jejunal graft
10. Kitou[6]	65	M	Retrosternal	4M	Skin	Conservative
11. Kawai[7]	72	M	Posterior mediastinum	3Y7M	Thoracic wall	Pedicled colon graft
12. Hashimoto[8]	74	M	Posterior mediastinum	7M	Pericardium	Colon graft
13. Hashimoto[8]	72	M	Posterior mediastinum	3Y7M	Thoracic wall	Pedicled colon graft
14. Iwata[9]	51	M	Posterior mediastinum	1Y7M	Trachea	Pectoralis major muscle graft
15. Kawasaki[10]	66	M	Posterior mediastinum	1Y10M	Pericardium	Conservative
16. Kojima[11]	67	M	Posterior mediastinum	11Y5M	Trachea	Primary closure
17. Takemura[12]	54	M	Posterior mediastinum	0.5M	Trachea	Pedicled colon graft
18. Fukumoto[13]	74	M	Retrosternal	8Y3M	Pericardium	Pericardial drainage
19. Fujimori[14]	60	M	Retrosternal	2Y10M	Thoracic cavity	Percardial fat graft
20. Katada[15]	58	M	Retrosternal	5Y11M	Subclavian artery	esophagostomy, jejunostomy
21. Miyazawa[16]	67	M	Retrosternal	3Y11M	Pericardium	Pericardial drainage
22. Okuyama[17]	71	M	Posterior mediastinum	2Y1M	Trachea	Pectoralis major muscle graft
23. Gotoh[18]	64	M	Posterior mediastinum	8day	Trachea	Conservative
24. Ide[19]	65	M	Retrosternal	6M	Pericardium	Conservative
25. Our case	66	M	Antesternal	1Y4M	Skin	Plastic surgery

Interval：Interval after esophageal resection

めた（**Fig. 3**）.

今回の入院では，前回，前々回と同様 TPN にて抗潰瘍療法（omeprazole）を施行し，入院後第 3 病日に局所麻酔下に胃管部分切除を施行した．胃管と皮膚との間に高度な癒着を認め，剥離操作は困難であった．潰瘍形成部分の粘膜は脆弱であり 1 層での縫合とし，皮下にペンローズドレーンを挿入し皮膚を縫合し手術を終了した．術後経過は良好であり，退院後，現在まで消炎鎮痛剤およびステロイドの投与の中止で潰瘍の再発は認められていない.

考　　察

近年，食道癌術後の再建胃管潰瘍のうち，潰瘍穿孔症例の報告が散見されるようになってきた．1983 年から 2003 年まで医学中央雑誌で「胃管潰瘍」のキーワードで検索したところ，本邦における文献報告例は自験例を含め 25 例であった[1)~19)]（**Table 2**）.

食道癌術後再建胃管潰瘍の原因として，従来より粘膜防御機構の低下，胃管内容の停滞，放射線治療の影響などが考えられてきた[1)20)21)]. その他，手術による迷走神経幹切離により，再建胃管は低酸と考えられてきたが，約半数に胃酸分泌能の残存があることが報告され[22)]，原因の一つと考えられている.

本症例では Zollinger-Ellison 症候群の可能性を考えセクレチン負荷テストを行ったが，血中ガストリン値は持続高値を認めたが，paradoxical response と呼ばれる上昇反応は認められなかったため Zollinger-Ellison 症候群は否定的であった．また，血中ガストリン値が著しく高値を示した理由として，壁細胞抗体（PCA）陽性自己免疫性胃炎の可能性も考え，血中壁細胞抗体検査を追加したが陰性であった.

食道癌術後は，幹迷切による胃管内容排出障害や酸分泌の低下による feedback により，血中ガストリンが高値になると報告されている．しかし，報告では 600pg/ml 未満で 1,000pg/ml を超えるものは報告されていない[12)23)24)]．健常人の *H. pylori* 感染症例では，血中ガストリン値が高値となることが報告されている[25)26)]が，食道癌術後では議論のあるところである[12)]．食道癌術後，*H. pylori* の感染等複合的な要因による上昇が類推されるが，血中ガストリン値の著明な上昇の原因は明らかではない．

また今回，我々はガイドラインに基づいて潰瘍の治療を行った[27)]．消化性潰瘍の病因として，*H. pylori* 感染と NSAID が重要であることは最近のメタ解析でも明らかになっており，両因子を有しているものの潰瘍発生の危険は約 60 倍にものぼり，いずれかの因子でも約 20 倍にのぼることが報告されている[28)]．この結果からも，長期予後を見据え，胃管潰瘍の発生を抑えるため術前に，*H. pylori* の除菌療法も検討する必要があると考えられた．

本症例においては，患者本人の潰瘍発生と肩関節周囲炎治療との関係認識が希薄であり，生活指導が不足していたといわざるをえない．

今回，我々は食道癌術後の再建胃管に，NSAID，ステロイドの長期投与が誘因と考えられる難治性穿通性消化性潰瘍の 1 例を経験した．消化性潰瘍の発生は再建経路によっては致死的な合併症となりうる．今後，後縦隔経路再建を行った食道癌長期生存例が増加してくることから，胃管潰瘍予防のため，予防的抗潰瘍薬の内服や術前の *H. pylori* の除菌療法の検討，患者教育の必要性が示唆された．

文　献

1) Uchida Y, Tomonari K, Murakami S et al：Occurrence of peptic ulcer in the gastric tube used for esophageal replacement in adults. Jpn J Surg **17**：190—194, 1987
2) Tsujinaka T, Ogawa M, Kido Y et al：A giant tracheogastric tube fistula caused by a penetrated peptic ulcer after esophageal replacement. Am J Gastroenterol **83**：862—864, 1988
3) 安本和夫，豊田忠之，遠山和成ほか：食道再建挙上胃管に発生し大動脈に穿孔した消化性潰瘍の 1 救命例．日消外会誌　**23**：2376—2379, 1990
4) Shima I, Kakegawa T, Fujita H et al：Gastropericardial and gastrobrachiocephalic vein fistulae caused by penetrating ulcers in a gastric pedicle following esophageal cancer resection. Jpn J Surg **21**：96—99, 1991
5) 葉梨智子，井出博子，野上　厚ほか：食道癌術後挙上胃管潰瘍穿孔の I 治験例．日胸外会誌　**39**：1242—1246, 1991
6) 鬼頭秀樹，澤田隆吾，八代正和ほか：食道癌術後に生じた難治性経胸骨胃管皮膚瘻の 1 治験例．日消外会誌　**26**：102—106, 1993
7) 河合秀樹，阿保七三郎，北村道彦ほか：食道癌術後の再建胃管に発生した出血性潰瘍に対し胃管切除を施行し救命した 1 例．日消外会誌　**27**：2424—2427, 1994
8) 橋本正治，阿保七三郎，北村道彦ほか：後縦隔経路再建胃管切除例の検討．日胸外会誌　**43**：1016—1022, 1995
9) 岩田尚士，平井敏弘，山下芳典ほか：食道癌根治術後再建胃管気管支瘻の 1 治験例．日胸外会誌　**44**：1753—1758, 1996
10) 河崎幹雄，佐藤　滋，高木　融ほか：食道癌術後再建胃管の穿通性胃潰瘍により胃心膜瘻を呈した 1 例．日臨外医会誌　**57**：1365—1370, 1996
11) 小島雅之，日月裕司，加藤抱一ほか：外科的治療が奏効した食道癌術後再建胃管—気管支瘻の 1 例．日胸外会誌　**44**：668—672, 1996
12) 竹村雅至，東野正幸，大杉治司ほか：食道癌術後再建胃管に潰瘍の発生した 5 例と胃管における Helicobacter pylori についての検討．日胸外会誌　**45**：82—87, 1997
13) 福本晃久，渡辺明彦，山田高嗣ほか：食道癌術後，再建胃管潰瘍の心嚢内穿孔による心タンポナーデ．日消外会誌　**30**：1756—1760, 1997
14) 藤森　勝，真名瀬博人，宗村忠信ほか：右胸腔内に穿孔した再建胃管潰瘍の 1 例．日臨外会誌　**60**：408—411, 1999
15) 堅田昌弘，森田敏弘，山田　慎ほか：食道癌術後 5 年目に左鎖骨下動脈に穿孔した再建胃管潰瘍の 1 例．日臨外会誌　**60**：1250—1254, 1999
16) 宮澤秀彰，菊池彬夫ほか：食道癌術後 4 年目に再建胃管潰瘍の心膜穿孔をきたした 1 例．日臨外会誌　**61**：2621—2625, 2000
17) 奥山　学，鈴木裕之，斉藤礼次郎ほか：人工肺使用か手術にて救命しえた食道癌術後再建胃管気管支瘻の 1 例．日消外会誌　**33**：102—106, 2000
18) 後藤邦仁，菅　和臣，今本治彦ほか：食道癌術後に発生した再建胃管気道瘻を保存的治療で救命できた 1 症例．手術　**56**：239—242, 2002
19) 井手　昇，伊藤重彦，中村昭博ほか：食道癌術後再建胃管の潰瘍穿孔による胃管心膜瘻の 1 例．外科　**65**：1351—1354, 2003
20) 石田　薫，森　昌造，渡辺正敏ほか：食道癌術後

の再建胃管に発生した出血性難治性潰瘍の1例. 消外 8：1502—1504, 1985
21）鈴木裕之，齋藤礼次郎，佐々木普一ほか：食道癌術後の再建胃管潰瘍症例の解析. 臨外 54：1075—1079, 1999
22）伊藤良正：食道癌切除再建胃管における胃管内pHの変動に関する臨床的研究. 秋田医 19：723, 1992
23）岡本哲彦，磯部 陽，有森正樹：食道癌術後の挙上胃管に発生した潰瘍の1例. 日消外会誌 26：97—101, 1993
24）須藤峻章，白羽 誠，梅村博也ほか：食道癌手術前後におけるガストリン，セクレチン分泌動態に関する研究. 日外会誌 85：225—230, 1984
25）鎌田智有，春間 賢，三原充弘ほか：H. pylori感染とガストリン・胃酸分泌. 消化器科 29：21—27, 1999
26）Peterson WL：Gastrin and acid in relation to Helicobacter pylori. Aliment Pharmacol Ther 10（Suppl 1）：97—102, 1996
27）科学的根拠（evidence）に基づく胃潰瘍診療ガイドラインの策定に関する研究班編：EBMに基づく胃潰瘍診療ガイドライン. じほう，東京，2003, p89—94
28）Huang JQ, Sridhar S, Hunt RH：Role of *Helicobacter pylori* and non-steroidal anti-inflammatory drugs in 89-98 peptic ulcer disease：a meta-analysis. Lancet 359：14—22, 2002

A Case of Perforated Refractory Ulcer in the Gastric Tube after Esophageal Cancer

Toshiaki Ohara, Makoto Tsumura, Masashi Utsumi,
Yasumoto Yamasaki, Yasutaka Kokudo, Atsushi Muraoka,
Akihiko Tatemoto, Shigeo Kagawa and Masaki Tsuruno
Department of Surgery, Kagawa Rosai Hospital

A 66-year-old man who had undergone esophagectomy for intrathoracic esophageal cancer developed a peptic epithelial ulcer and edema on the anterior aspect of the reconstructed gastric tube while undergoing regular follow-up examinations. On admission, he received ulcer therapy, but the ulcer didn't heal and the gastric tube was partialy resectioned under local anesthesia. The ulcer recurred twice, and we conducted a thorough investigation. A detailed history revealed that he had been treated of the shoulder with NSAIDS and long-term steroid therapy, and they were thought to be factors contributing to formation of the ulcers. A secretin test was performed to rule out the Zollinger-Ellison syndrome, but it was negative because the patients' plasma gastrin level was continuously high（1,210～1,620pg/ml）and there was no paradoxical response. The plasma gastrin level was much higher than in other cases reported in Japan, and we attempted to find the cause. Parietal cell antibody（PCA）was negative. The patient was positive for urophanic and serum antibodies to *Helicobacter pylori*, but the gastric tube resection specimens were negative, and the cause remained unclear. Because of the generally long-term survival after esophageal cancer surgery, patient education is necessary to prevent the development of gastric tube ulcers.

Key words：esophageal cancer, gastric tube, peptic ulcer

〔Jpn J Gastroenterol Surg 39：289—293, 2006〕

Reprint requests：Toshiaki Ohara Department of Surgery, National Hospital Organization Iwakuni Medical Center
2-5-1 Kuroiso-cho, Iwakuni, 740-8510 JAPAN

Accepted：October 19, 2005

©2006 The Japanese Society of Gastroenterological Surgery Journal Web Site：http://www.jsgs.or.jp/journal/