日消外会誌　39（3）：294～299，2006年

症例報告

内視鏡下生検にて術前診断された胃原発真性癌肉腫の１例

愛知県厚生連海南病院外科，同　病理*

高瀬　恒信　　原田　明生　　矢口　豊久　　梶川　真樹
中山　茂樹　　城田　　高　　岡村　行泰　　菅江　　崇
猪川　祥邦　　中村　隆昭*

胃癌肉腫はまれな疾患であり，なかでも肉腫成分が特定の非上皮系細胞への分化を認める胃原発真性癌肉腫の報告は少ない．症例は74歳の男性で，心窩部痛と食思不振を主訴に当院を受診した．胃内視鏡による生検にて軟骨肉腫への分化を伴う胃原発癌肉腫と診断した．肝外側区域，横隔膜に直接浸潤しており浸潤部を合併切除し，胃全摘術を施行した．病理学的検索では原発巣において低分化から中分化な腺癌，軟骨肉腫像の混在と小細胞癌様細胞，紡錘形細胞など多彩な形態の細胞増殖を認めたのに対し転移リンパ節では腺癌像のみ認めた．患者は術後5か月目に多発肝転移を生じ死亡，剖検が施行された．多発肝転移巣では原発巣同様の病理像を認め肉腫成分の肝転移のポテンシャルが示唆された．胃原発真性癌肉腫の報告は自験例を含めても10例に満たないことより症例の蓄積が必要と考え報告した．

はじめに

胃の癌肉腫はまれであり本邦では1916年の斉藤以来，報告例は約40余例に過ぎない[1)2)]．癌肉腫の発生と定義についてはさまざまな議論があったが，現在では特定の非上皮系細胞への分化の有無で真性癌肉腫と“いわゆる癌肉腫”に分類されている．本邦での報告の大部分は“いわゆる癌肉腫”であり真性癌肉腫の報告例は10例に満たない[2)～5)]．今回，我々は巨大腫瘍を形成し肝，横隔膜への直接浸潤を認め，術後早期に肝転移で死亡した胃原発真性癌肉腫の１例を経験したので報告する．

症　　例

患者：74歳，男性

主訴：心窩部痛，食思不振

既往歴：家族歴：特記事項なし．

社会歴：喫煙20本/日50年，飲酒歴なし．

現病歴：2001年8月頃より心窩部痛，食思不振が出現し同年12月に来院．胃内視鏡検査において噴門直下から胃体下部にかけての巨大腫瘍を認め精査を開始した．

入院時現症：身長156cm体重53kg，心窩部から左側腹部にかけ手拳大の腫瘤を触知した．

入院時検査所見：白血球の上昇と軽度貧血を認めた．腫瘍マーカーはCEA 56.7ng/ml，CA19-9 107U/mlと高値であった．

胃内視鏡検査：噴門直下より胃体下部にかけて前壁小彎を中心とした境界明瞭な約半周性の不整隆起性病変を認めた．表面には白苔が付着しており易出血性であった（**Fig. 1**）．

胃X線検査：内視鏡検査所見同様，噴門直下より胃体下部にかけて前壁小彎を中心とした不整隆起性病変を疑わせる陰影欠損を認めた（**Fig. 2**）．

腹部CT：腫瘍の胃内腔および壁外進展が著明で肝外側区域への浸潤が疑われた（**Fig. 3**）．

胃生検所見：軟骨肉腫を思わせる軟骨巣を認めその周囲にはN/C比大の多彩な形態の腫瘍細胞を認めた．細胞の形態は小細胞癌様，紡錘形細胞様であった（**Fig. 4**）．

以上の所見から軟骨肉腫への分化を伴う胃原発真性癌肉腫と診断し2002年1月上旬に手術を施

＜2005年9月28日受理＞別刷請求先：高瀬　恒信
〒498-8502　海部郡弥富町大字前ヶ須新田字南本田396　愛知県厚生連海南病院外科

Fig. 1　Gastrointestinal endoscopy showed an elevated tumor growing like irregular polypoid with ulcer.

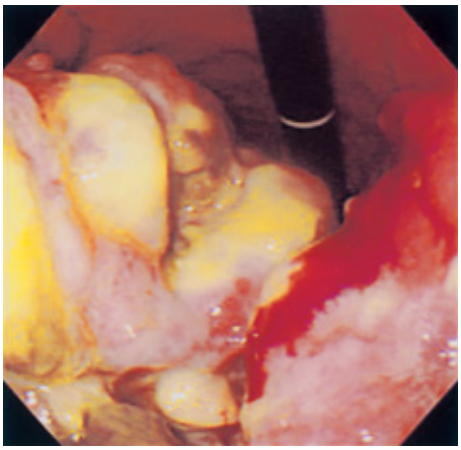

Fig. 2　Double contrast radiograph showed a large defect from fundus to body along lesser curvature of the stomach.

Fig. 3　Contrast-enhanced CT revealed a large tumorgrowing intramurally and extramurally at the gastric body.

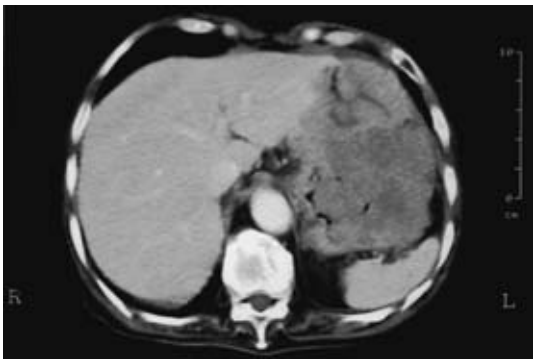

Fig. 4　Endoscopic biopsies showed carcinomatous elements and sarcomatous elements with differentiation toward chondrosarcoma（H-E stain, ×50）.

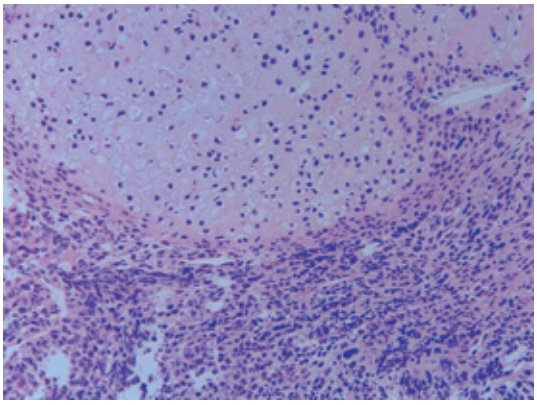

行した．

手術所見：腹腔内に腹水はなく腹膜播種の所見も認めなかった．腫瘍は小彎を中心に漿膜に浸潤しており肝外側区域と左横隔膜に浸潤していた．明らかな腫瘍塞栓，脈管浸潤は認めなかった．小彎側のリンパ節は転移を疑う腫大を認めた．外側区域，横隔膜への浸潤部の合併切除を伴う胃全摘術を施行し，再建は Roux-en Y 法にて行った．

切除標本肉眼所見：胃体中部前壁を中心とし 12×10×5cm 大の柔らかい不整隆起性腫瘤で中心は壊死を伴う浅い潰瘍を形成していた．横隔膜と肝外側区域への直接浸潤を認めた(**Fig. 5a**)．割面像では境界明瞭な灰白色隆起性病変の漿膜外への浸潤を認めた（**Fig. 5b**）．

病理組織学的所見：生検所見同様，軟骨巣が多数広い範囲にわたり観察された．各々の細胞核の N/C 比は大きく核濃染，核の異型，不同も認めら

Fig. 5　a：A surgically resected specimen showed a large polypoid tumor with small ulcer at the gastric body.　b：Gross section of the primary tumor showed a polypoid type of lesion at the gastric body. A border is clear.

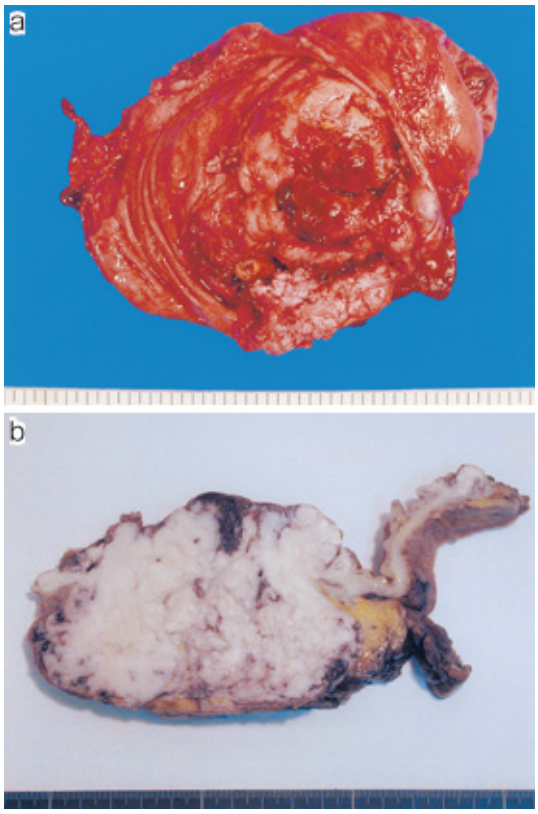

Fig. 6　a：Tubular structure of adenocarcinoma were observed among sarcomatous area of the primary gastric tumor（H-E stain, ×50）. b：Sarcomatous elements of the primary gastric tumor showed spindle cells and cartilaginous components（H-E stain, ×50）. c：Metastatic lymph nodes contained only carcinomatous elements（H-E stain, ×10）.

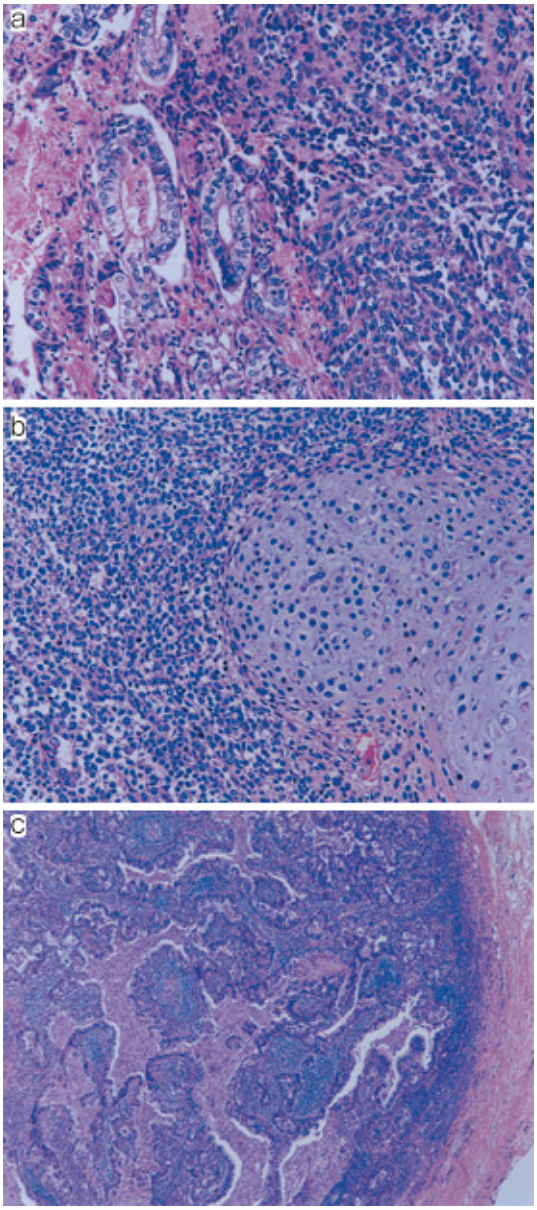

れ軟骨肉腫の所見であった．その周囲には大小さまざまな異型性の強い細胞がびまん性に増生しており繊維間質はほとんど認めなかった．異型細胞は未分化な小細胞癌様もしくは紡錘形細胞の形態を呈していた．また，低分化から中分化な腺癌細胞も認めその分布は腫瘍内において不規則であった．以上の所見から腺癌と軟骨肉腫成分を有する真性癌肉腫と診断した(**Fig. 6a, b**)．肝外側区域，横隔膜浸潤部の病理学的断端は陰性であった．転移リンパ節では腺癌成分のみ認められ軟骨巣，小細胞癌様細胞，紡錘形細胞は認めなかった（**Fig. 6c**）．胃癌取扱い規約上の進行度は pT4(肝，横隔膜）pN2 H0 P0 M0 pm（－）dm（－）ly1 v1 n2 (3/9)，fStage IV であった．

術後経過：重篤な合併症なく第 32 病日に軽快

Fig. 7 Pathological findings in the involvements of liver metastases were similar to those of the primary tumor (H-E stain, ×25).

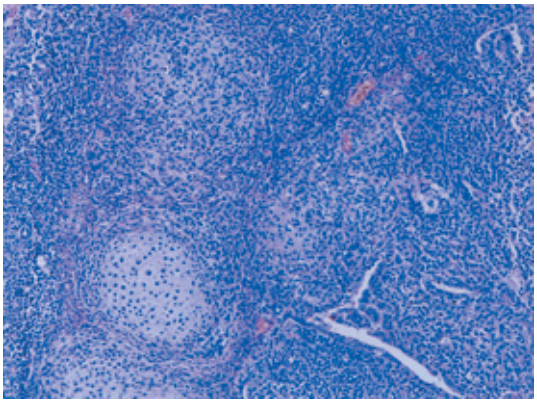

退院となった．2002年4月頃より経口摂取不良となり同年5月に腹部CTで多発肝転移を認めた．全身状態が不良のため化学療法などの治療は施行できず術後5か月目に死亡，剖検が施行された．剖検においては多発肝転移を認めたが明らかな癌性腹膜炎の所見はなく多発肝転移が死因と考えられた．肝転移巣の病理組織学的所見は原発巣と同様に低分化から中分化の腺癌と軟骨肉腫の混在した病理像を認めた（Fig. 7）．

考　察

癌肉腫は同一腫瘍内に上皮性悪性腫瘍である癌腫と非上皮性（間葉系）悪性腫瘍である肉腫を併せもつ腫瘍である．子宮，卵巣，膀胱，肺などの臓器に発生するものが比較的多いが，胃に発生する例はまれである[6]．本邦での報告は40余例に過ぎず，その組織診断上における発生論，分類についてさまざまな議論が行われてきた[6)7)]．現在では癌肉腫は組織診断学的見地より真性癌肉腫と“いわゆる癌肉腫”の2つに分類されている．真性癌肉腫は肉腫成分において特定の間葉系組織（横紋筋，骨，軟骨成分など）への分化を示すものと定義されている．これに対し肉腫成分において明らかな間葉系の組織形態を示さない場合は通常，“いわゆる癌肉腫”と呼ばれ癌細胞の紡錘形化を認めるものも含まれている[6]．しかしながら“いわゆる癌肉腫”のなかには肉腫成分の免疫組織学的検討にて間葉系細胞と考えざるをえない所見を認めることもあり“いわゆる癌肉腫”の一部に真性癌肉腫が含まれている可能性も指摘されている[4]．以上より林らは真性癌肉腫を定義するにあたって1）肉腫成分の中に明らかな筋，骨，軟骨など間葉系組織への分化を認める．2）間葉系組織への明らかな分化が認められない場合は，間葉系細胞のマーカーであるMyoglobin, Desmin, Vimentinなどが存在するのに対し上皮性のマーカー（CEA, EMA, keratinなど）が存在しない，のどちらかを証明する必要があるとしている．

自験例においては生検の段階で軟骨巣とその周囲に充実性発育する大小さまざまな形態の上皮性異型細胞を認めたことより術前の段階で真性癌肉腫と診断し切除標本においても同様の所見が確認された．

医学中央雑誌で胃，癌肉腫をキーワードとして1916年4月から2004年12月までについて検索したところ，現在まで胃癌肉腫としての本邦での報告は約40例，そのうち胃原発真性癌肉腫は10例に満たない[2)~5)8)~12)]（Table 1）．また，通常は術前診断困難であることから，生検にて診断のついた自験例は貴重な1例と考える．

癌肉腫の発生過程についてはさまざまな議論があったが，森永[7]が諸説を1）癌と肉腫が同じ部位に発生し混在するという衝突腫瘍説，2）腫瘍間質の偽肉腫様増殖や軟骨，骨化生によるとする偽肉腫様間質反応説，3）癌の肉腫様変化を推測する上皮腫瘍説，4）癌肉腫を上皮，間質どちらにも分化しうる未熟な幹細胞由来と考える幹細胞由来説と4つに分類している．自験例においては軟骨巣周囲にさまざまな異型細胞が混在しており，その分布は不規則であり1）の衝突腫瘍説は否定的である．2）についても間質成分をほとんど認めず，軟骨肉腫としての特徴を有する細胞が明らかに観察されることからも否定的である．また，自験例では癌腫と軟骨肉腫以外に多彩な形態の異型細胞の分布を認めた．これを癌腫，肉腫間の移行像と考えた場合，癌細胞が何らかの理由により軟骨基質の産生能を獲得し，形態学的に上皮細胞の性格を失い軟骨肉腫の形態に至ったと考えられ，3）の上

Table 1　All cases of carcinosarcoma of the stomach reported in Japan

Reference	Age/sex	Location	Gross	Size (cm)	Depth of invasion	Metastasis	Lymph involvements	Sarcomatous element	Outcome
1 Machida T (1981)[4]	39/M	fundus	type2 and polypoid	7×6×3.5	MP	(−)	(−)	rhabdomyosarcoma like, chondrosarcoma	dead 5M
2 Sugai Y (1991)[8]	78/M	pylorus	polypoid	9×7×3.5	SS	ND	ND	rhabdomyosarcoma	dead 5M
3 Matsukuma S (1997)[9]	74/M	gastric stump	polypoid	15×11×6	MP	(−)	(−)	rhabdomyosarcoma	dead 5.5M
4 Nakayama Y (1997)[10]	69/M	gastric remnant	polypoid	20×18×8	SE	(−)	(−)	rhabdomyosarcoma osteosarcoma	Autopsy case
5 Inoue S (1998)[2]	74/F	body ～ fundus	type3	7.8×7	SI (esophagus)	(−)	(+)	leiomyosarcoma chondrosarcoma	dead 6M
6 Numoto S (1998)[11]	65/M	body ～ pylorus	type3, SMT like	8×4	ND	multiple liver		rhabdomyosarcoma chondrosarcoma	dead 3M
7 Fujii J (2002)[12]	72/M	body	type1	2×1.8×1.8	SM	(−)	(−)	rhabdomyosarcoma like	dead 4M
8 Mori N (2004)[5]	67/M	body	SMT like	6.8×5.5×4.8	ND	(−)	(−)	rhabdomyosarcoma like	alive (2Y6M)
9 Present case	74/M	body	polypoid	12×10×5	SI (liver)	(−) * multiple liver at autopsy	(+)	chondrosarcoma	dead 5M

ND：not described

皮腫瘍説が受け入れやすい．しかしながら，同じ単クローン性であるという点で本質的な違いのない4）の幹細胞由来説が主流を占める奇形腫群腫瘍，芽腫群腫瘍では，上皮，非上皮間に移行像を認めることもまれではないことから，移行像の有無のみで4）の幹細胞由来説も否定できないとも考えられる[7]．

胃癌肉腫の臨床像について発生時平均年齢は65歳，性別では男性が多く，発育形態は比較的境界の明瞭な隆起性病変であることが多いと報告されている[12]．自験例のように発見時に他臓器浸潤を伴う例もしくはリンパ節転移，遠隔転移例もあり，予後は一般的に不良である[2)4)13)]．しかしながら，治療については術前診断が困難であり，胃癌の診断で胃癌に準じた手術が選択されていることが多い．予後不良ではあるが治癒切除例においては5年生存例の報告もある[13]．胃癌肉腫の転移については癌肉腫が癌腫成分，肉腫成分の両方の性質を有することより，通常の胃癌に比較し肝転移が多いと推測される[13]．自験例の剖検で多発肝転移巣に原発巣同様の腺癌，肉腫が混在した病理像を認めた．切除組織標本において脈管侵襲はly，vともに軽度であり，肝転移の経路は明らかではないが肉腫成分は肝転移のポテンシャルを有することが推測された．リンパ節転移巣には病理学的に腺癌部分のみ認め，肉腫様所見は認めなかった．同様の報告がある[2)14)]ことから腺癌部分はリンパ行性に転移するポテンシャルを有すると推測され，リンパ節郭清を伴う胃切除が標準治療として適切と思われる．

化学療法，放射線療法についての報告はなく今後の症例の集積と解析が必要と考えられる．

文　献

1）斉藤次六：胃のカルチノザルコームの1例標本供覧．日病理会誌　**6**：757―760, 1916
2）井上真也，吉見富洋，登内　仁ほか：胃癌肉腫の1例．日消外会誌　**31**：945―949, 1998
3）Tanimura H, Fukura M：Carcinosarcoma of the stomach. Am J Surg **113**：702―709, 1967
4）町田哲夫，高橋道宏，武田鉄太郎ほか：胃の癌肉腫の1例．癌の臨　**28**：763―1768, 1981
5）森　直治，北村　宏，岩瀬　紀ほか：粘膜下腫瘍の発育形態を示した胃癌肉腫の1例．日消外会誌　**37**：296―300, 2004
6）林　繁和，佐竹立成：胃癌肉腫．別冊日本臨床領域別症候群5消化管症候群(上)．日本臨床社，大阪，1994，p364―366

7) 森永正二郎：癌肉腫の組織発生．病理と臨 **14**：1108―1115, 1996
8) 菅井 有，高山和夫，佐々木功典ほか：胃癌肉腫の 1 例．癌の臨 **37**：777―783, 1991
9) Matsukuma S, Wada R, Hase K et al：Gastric stump carcinosarcoma with rhabdomyosarcomatous differentiation. Pathol Int **47**：73―77, 1997
10) Nakayama Y, Murayama H, Iwasaki H et al：Gastric carcinosarcoma (saromatoid carcinoma) with rhabdomyoblastic and osteoblastic differentiation. Pathol Int **47**：557―563, 1997
11) 沼本 敏，谷木利勝，梶本宜史ほか：AFP 産生胃原発“真の癌肉腫”の 1 例―症例報告と文献的考察―．癌の臨 **44**：903―907, 1998
12) 藤井 仁，岩瀬和裕，檜垣 淳ほか：Gastrointestinal stromal tumor の併存を認めた胃癌肉腫の 1 例．日臨外会誌 **63**：2934―2937, 2002
13) 藍田啓吾，和又利也，菅沢 章ほか：胃の“いわゆる癌肉腫”の 1 例．日臨外会誌 **59**：702―706, 1998
14) 熊谷謙治，河合紀生子，草野裕幸ほか：胃のいわゆる癌肉腫の 1 例．癌の臨 **30**：1931―1936, 1984

A Case of True Gastric Carcinosarcoma Diagnosed Preoperatively by Endoscopic Biopsies

Tsunenobu Takase, Akio Harada, Toyohisa Yaguchi, Masaki Kajikawa,
Shigeki Nakayama, Takashi Shirota, Yukiyasu Okamura, Takashi Sugae,
Yoshikuni Inokawa and Takaaki Nakamura*
Department of Surgery and Department of Pathology*, Aichi Prefectural Koseiren Kainan Hospital

Gastric carcinosarcoma is rare and very few cases differentiating toward specific nonepithelial tissue have been reported. A 74-year-old man admitted for epigastralgia and anorexia was diagnosed with true gastric carcinosarcoma based on endoscopic biopsy showing lesions differentiating toward chondrosarcoma. We conducted total gastrectomy with local resection of the lateral hepatic segment and diaphragm involvement. The primary tumor lesion was composed pathologically of carcinomatous and chondrosarcomatous elements. Carcinomatous elements showed poorly to moderately differentiated adenocarcinoma, along with small-cell carcinoma. Sarcomatous elements showed spindle cells and cartilaginous components. Metastatic lymph nodes contained only carcinomatous elements. The man died of multiple liver metastases 5 months after surgery. The autopsy showed that pathological findings of liver metastases were similar to those of the primary tumor, suggesting the potential of sarcomatous elements for hepatic metastasis. We reported the present case to add to reports on clinical cases of true gastric carcinosarcoma, because fewer than 10 cases have been reported to date.

Key words：carcinosarcoma, stomach

〔Jpn J Gastroenterol Surg 39：294―299, 2006〕

Reprint requests：Tsunenobu Takase Department of Surgery, Aichi Prefectural Koseiren Kainan Hospital
396 Minamihonden, Maegasushinden, Yatomi-cho, Ama-gun, 498-8502 JAPAN

Accepted：September 28, 2005

©2006 The Japanese Society of Gastroenterological Surgery Journal Web Site：http://www.jsgs.or.jp/journal/