日消外会誌　39（3）：300～305，2006年

症例報告

十二指腸乳頭部神経内分泌癌の１例

京都大学医学研究科消化器外科学講座，京都大学医学部附属病院病理部*

田浦康二朗　猪飼伊和夫　霜田　雅之
濱州　晋哉　波多野悦朗　藤井　英明
足立由香里*　中嶋　安彬*　嶌原　康行

症例は53歳の男性で，腹痛を主訴として来院し，精査にて十二指腸乳頭部に腫瘍を認め，幽門輪温存膵頭十二指腸切除術を施行した．病理組織学的に腫瘍細胞は小型で細胞質に乏しく核異型が目立ち，核分裂像が多数見られた．神経内分泌腫瘍のマーカーであるchromogranin Aが陽性であり，神経内分泌癌（小細胞癌）と診断した．術後２か月で多発肝転移を生じ，肺小細胞癌に準じCDDP/CPT-11による肝動注化学療法を行い，奏功した．しかし２か月後に再燃した後は非常に急速な経過をたどり術後約13か月で死亡した．消化管原発の神経内分泌癌はまれな疾患であり予後不良であるとされる．化学療法については十分な検討はなされていないが，肺小細胞癌に準じた化学療法は有効な治療の選択肢であると考えられた．

はじめに

神経内分泌癌（neuroendocrine carcinoma；以下，NEC）は消化管を含むさまざまな臓器に発生しうるがその頻度は低く，十二指腸乳頭部より発生するNECはまれである．NECは一般に生物学的悪性度が高く，急速な経過をたどることが多いとされている．今回，我々が経験した十二指腸乳頭部原発のNECは切除後早期に肝転移再発し，一時的には肝動注化学療法が奏功した．しかし短期間で再燃し，以後急速に増悪，特徴的な経過を示した．文献的考察を加え報告する．

症　例

患者：53歳，男性

主訴：心窩部痛

家族歴：母がくも膜下出血，兄が胃潰瘍．

既往歴：36歳時より糖尿病．

現病歴：平成15年10月，心窩部痛を生じ近医受診．血液検査にて急性膵炎と診断され，保存的加療にていったんは軽快するも腹痛が再燃した．上部消化管内視鏡検査にて十二指腸乳頭部に腫瘍を認め，十二指腸乳頭部癌の診断にて当院へ転院となった．

入院時身体所見：眼球結膜黄染．腹部は平坦，軟，心窩部に圧痛を認めた．

入院時血液検査所見：血清総ビリルビン値，直接ビリルビン値は6.8mg/dl，4.5mg/dlと上昇していた．また，血清アミラーゼ値も969IU/Lと上昇していた．腫瘍マーカーはCA19-9が60U/mlと軽度の上昇を示すのみであり，CEA，ガストリン放出ペプチド前駆体Pro-GRP，神経特異エノラーゼNSEはいずれも正常範囲内であった．

上部消化管内視鏡：十二指腸乳頭部に潰瘍を伴う約3cm大の隆起性病変を認めた（**Fig. 1A**）．生検の結果は低分化型腺癌であった．

CT：十二指腸第２部に限局性の壁肥厚を認めた．また，膵頭部背側，上腸間膜動脈の右側にリンパ節腫脹があり，転移が疑われた（**Fig. 1B**）．肺腫瘍は認められなかった．

Fluorodeoxyglucose positron emission tomography（以下，FDG-PET）：原発巣，膵頭部背側のリンパ節に強い集積が認められた（**Fig. 1C**）．

入院後経過：入院後直ちに内視鏡下に胆管および膵管ドレナージチューブを挿入留置し，腹痛，

＜2005年9月28日受理＞別刷請求先：田浦康二朗
〒606-8507　京都市左京区聖護院川原町54　京都大学医学研究科消化器外科学教室

Fig. 1　A：Endoscopic examination revealed an elevated lesion with ulcer at papilla of Vater. B：CT scan showed wall thickening at the second portion of the duodenum (T). A swollen lymph node was also demonstrated (LN) behind the pancreas. C：Both the main tumor and the lymph node showed high uptake value on FDG-PET examination.

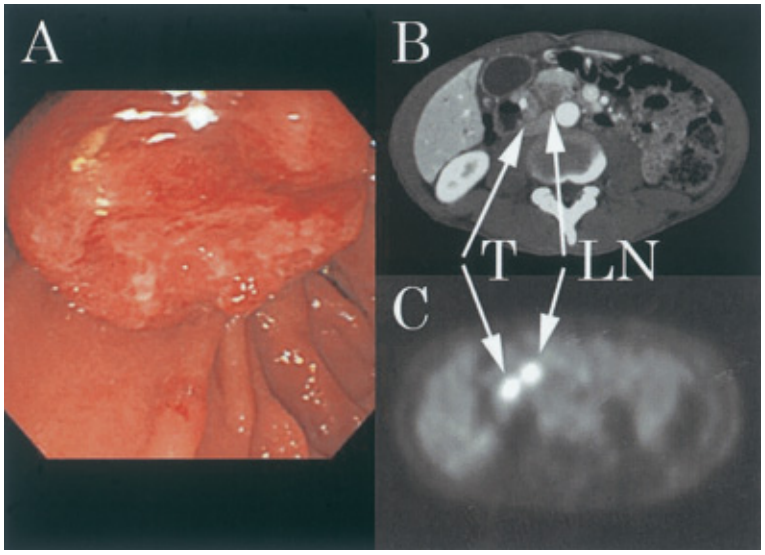

黄疸は軽快し，平成 15 年 11 月中旬，手術を施行した．

手術所見および術式：上下腹部正中切開にて開腹．肝転移，腹膜播種を認めず．十二指腸第 2 部に腫瘤を触知，漿膜面への露出は認められなかった．膵頭部背側（No. 13a，b）および下膵十二指腸動脈根部（No. 14b）にリンパ節腫脹を認め，幽門輪温存膵頭十二指腸切除術を施行し，Child 法にて再建した．高度のリンパ節転移が疑われたため，傍大動脈リンパ節郭清を施行した．

切除標本肉眼所見：十二指腸乳頭部に最大径 3 cm の，潰瘍を伴う隆起性病変を認めた（**Fig. 2A**）．腫瘍は十二指腸壁，膵臓実質へ浸潤し，膵頭部近傍に径 2cm 大の硬いリンパ節が存在した（**Fig. 2B**）．胆道癌取扱い規約では潰瘍腫瘤型，3.0×2.4 cm，T4N2M-，sStage IVb であった．

病理組織学的所見：核/細胞質比の大きな分化度の低い腫瘍細胞が密に増生し，篩状もしくは複合腺管状の密な胞巣を形成して浸潤増生していた（**Fig. 3A**）．腫瘍細胞は濃染した小型の卵円形核を有し，核分裂像が多数見られ，管腔構造を伴い cribriform 状を呈する部分も存在した（**Fig. 3B**）．免疫組織学的検討では神経内分泌腫瘍のマーカーである Chromogranin A, CD56 が陽性であり神経内分泌癌の small-cell type（小細胞癌）と最終診断された（**Fig. 3C，D**）．pT3，pN2，fStage IVa.

術後経過：傍大動脈リンパ節郭清に伴うリンパ漏，乳糜腹水が生じたが絶食により軽快し，術後 49 日目より補助化学療法として低用量 CDDP/5-FU の全身投与を開始した．しかし術後 64 日目に施行した CT で肝転移が出現した．

肝動注化学療法：肝動脈注入用リザーバーを埋め込み，全身化学療法による副作用の消失を待ち，術後 91 日目より肝動注化学療法を開始した．この時点で肝転移はさらに増悪し，全肝に 10 個以上の転移が存在，最大径約 4cm となっていた（**Fig. 4A**）．CDDP 10mg を 30 分かけて動注した後，CPT-11 30mg を 3 時間で動注．5 日間投与 2 日間休薬を 3 週間行い，1 クールとした．1 クールの肝動注化学療法後（術後 120 日目）の CT では腫瘍の明ら

Fig. 2　Macroscopic findings of the resected specimen. A：An elevated lesion about 3cm in diameter was seen. B：Swollen lymph nodes（LN） were also seen. CBD：common bile duct, MPD：main pancreatic duct

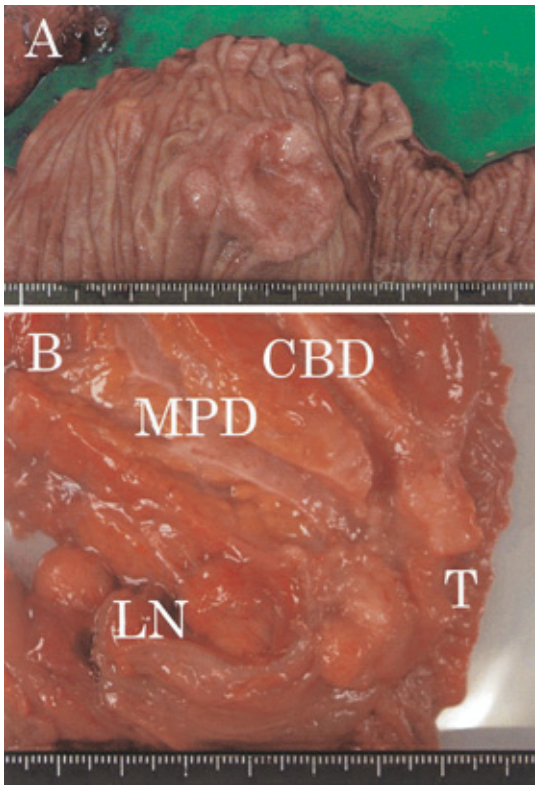

かな縮小を認め（**Fig. 4B**），PR と判定された．グレード 2 の下痢，グレード 3 の好中球，血小板減少が見られたが G-CSF 製剤の投与などにより回復した．副作用より回復後外来通院にて上記肝動注化学療法を週 1 回の割合で継続したところ，術後 160 日目には肝転移はほぼ消失していた（**Fig. 4C**）．

再増悪とその後の経過：上記維持療法継続するも術後第 212 日の MRI にて，肝転移は急速な増悪像を示した（**Fig. 5A**）．また，脾静脈内に造影欠損域があり，腫瘍塞栓と診断した（**Fig. 5B**）．直ちに再入院し，CDDP 100mg /CPT-11 120mg の全身投与を週 1 回，3 週間行った．骨髄抑制の回復を待った後，再度肝動注化学療法を先述のレジメを用いて 3 週間行った．しかしながら今回の肝動注化学療法は奏功せず腫瘍は急速に増大し，術後第 289 日目の MRI では脾静脈内の腫瘍塞栓が肝内に達し，肝転移も増大した（**Fig. 5C**）．以後，Quality of Life を考慮し，外来にて塩酸エピルビシンの肝動注，S-1，テガフール・ウラシルの経口投与を行うも無効であり，術後約 13 か月で死亡した．

考　察

NEC は肺小細胞癌がその代表的なものであるが，子宮頸部[1]，膀胱[2]，前立腺[3]の他，食道[4]，胃[5]，大腸[6]などの消化器系臓器にも発生する．十二指腸乳頭部に発生する NEC の本邦での報告は極めて少ない．医学中央雑誌にて 1983 年から 2005 年の間で「十二指腸乳頭部癌または乳頭部癌」かつ「神経内分泌癌または小細胞癌」で検索しえたものは会議録も含めて 10 例であった[7)~9)]．この他に内分泌細胞癌，腺内分泌細胞癌として報告されている症例の中にも本疾患に該当すると思われるものがあり，疾患概念と呼称について若干の混乱が見受けられる[10]．日本胆道外科研究会の乳頭部癌登録症例では，組織型の判明している乳頭部癌 1,298 例のうち，乳頭腺癌，高分化型管状腺癌，中分化型管状腺癌が全体の 90% 以上を占めており，神経内分泌癌もしくは小細胞癌として登録された症例は 1 例もない[11]．一方で，Nassar ら[12]は一施設で 14 例をまとめた報告をしており，乳頭部腫瘍のうち 2～3% が NEC でありその頻度は低分化型腺癌の頻度とほぼ同等であったと報告している．本邦では胆道癌取扱い規約において小細胞癌（内分泌細胞癌と同義であるとしている）の記載がなされたのが 1997 年の第 4 版以降であり，集計例において低分化型腺癌，未分化癌，カルチノイドなどとして登録されている症例の中に NEC が含まれている可能性があるものと思われる[13]．本症例も術前の生検では低分化型腺癌との診断であり，最終的な診断は切除標本の免疫組織学的検討によってなされた．今後疾患概念の認識の広まりとともに症例が集積されてくるものと思われる．

本疾患はその希少性もさることながら，悪性度が高く急速な進行を示すことに大きな特徴がある．本邦報告例で予後の記載のある 3 症例[7)~9)]に自

Fig. 3　Microscopic findings of the tumor. A：Small and round cells with scanty cytoplasm were proliferating in cribriform and alveolar solid nests. B：Undifferentiated small-round cells with an oval-shaped small nucleus showed solid proliferation with frequent tubular structure. Mitotic figures were numerous. C, D：Immunostain for chromogranin A（C）and CD56（D）were positive in tumor cells.

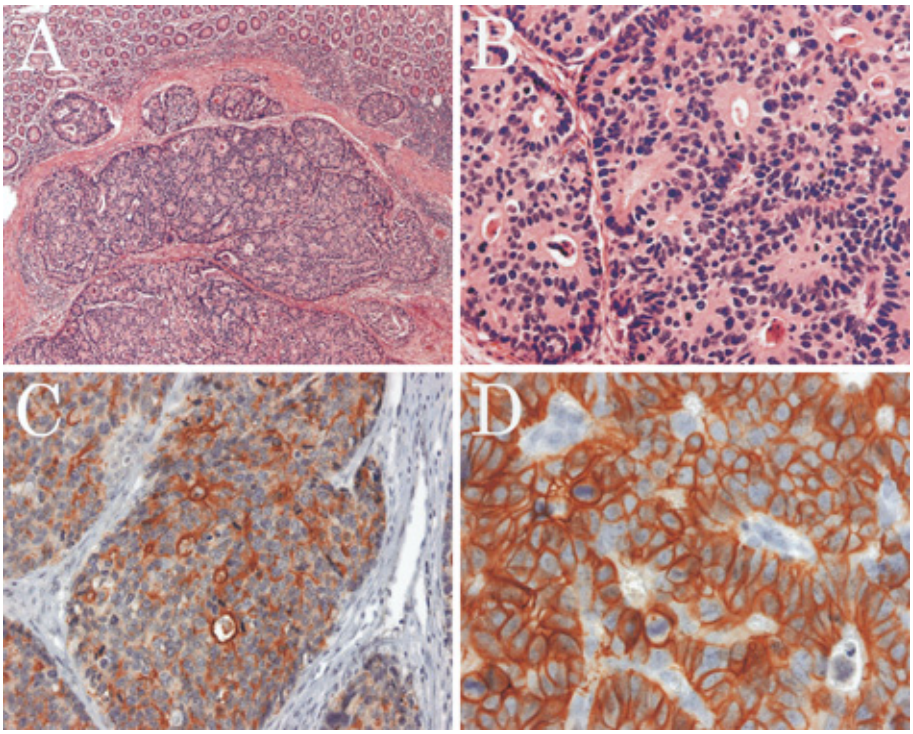

験例を併せると，膵頭十二指腸切除後 3 例が 6 か月から 13 か月（自験例）で死亡，1 例のみが 19 か月生存となっている．また，内分泌細胞癌として報告されている本邦報告例のまとめ(三浦ら)でも，予後の記載のある 9 例中 6 例が術後 1 年以内に死亡しており[10]，乳頭部癌が全国集計例全体で 1 年生存率 80% 以上, 5 年生存率 50% 以上であることと大きな隔たりがある[11]．八木ら[7]は無黄疸で発見され術後 19 か月間無再発生存した症例を報告しており，リンパ節転移陰性であったと述べている．また，Nassar[12]らの 14 例の集計でもリンパ節転移が陰性であった 3 例では，うち 2 例が 6 か月，48 か月間再発を認めておらず，通常の乳頭部癌と同様にリンパ節転移の有無は主要な予後規定因子であるものと推測される．

本疾患は発症時に膵炎や閉塞性黄疸を伴うことが多く，初期治療として外科的治療の必要性は高いが，予後向上のためには強力な化学療法を併用する必要があると考えられる．本症例では肝転移を生じた時点で肝外病変が認められなかったため，肝動注化学療法を行った．小細胞癌肝転移に対する肝動注化学療法は，直腸および食道原発のものにそれぞれ 1 例報告があるのみであり，CDDP/5-FU や CDDP/etoposide が有効であったとされている[14)15)]．本症例では肺小細胞癌において現在標準療法となっている CDDP/CPT-11 のレジメ[16]を肝動注化学療法用に修飾し用いた．この結果径 4cm の肝転移巣がほぼ消失するに至り一時的には非常に効果的であったが，効果は持続せず再増悪後は急速に進行し術後約 13 か月で死亡

Fig. 4　A：Liver metastases appeared soon after the operation and B, C：initially showed favorable sensitivity to hepatic arterial infusion chemotherapy with CDDP/CPT-11.（A）：91 days（B）：120 days（C）：160 days after the operation

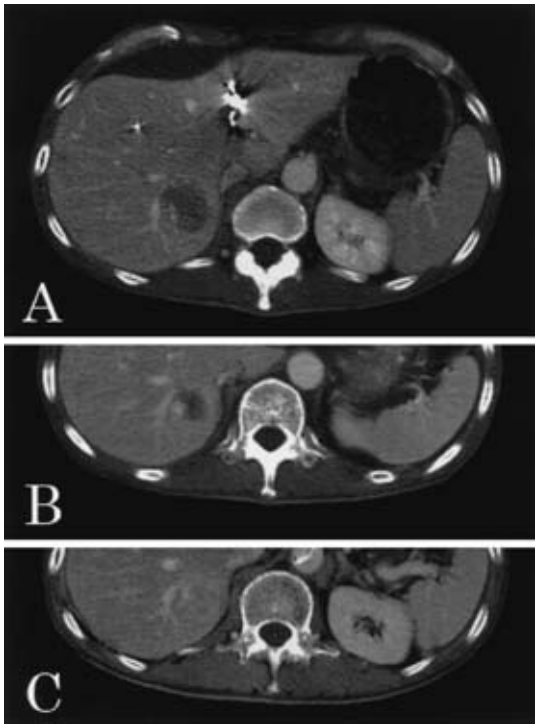

Fig. 5　A：Liver metastases got worsened again and simultaneously, B：tumor thrombus appeared in the splenic vein（arrow）. C：The Liver metastases grew aggressively in a short span. The tumor thrombus reached the intrahepatic portal vein（arrow）.

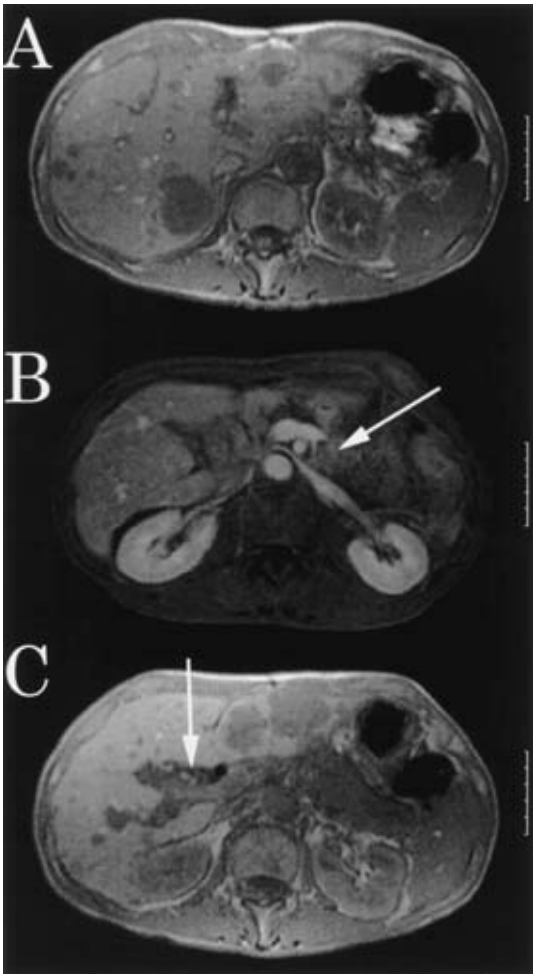

した.

今後疾患概念の定着とともに症例の集積がなされ，病態の解明や至適治療法の確立につながることが望まれる.

文　献

1）Ueda G, Yamasaki M：Neuroendocrine carcinoma of the uterus. Curr Top Pathol **85**：309—335, 1992
2）Amichetti M, Boi S, Fellin G et al：Small cell carcinoma of the urinary bladder. Report of two cases and review of the literature. Tumori **78**：409—413, 1992
3）Nabi G, Singh I, Ansari MS et al：Primary small cell neuroendocrine carcinoma of urinary bladder：an uncommon entity to be recognized. Int Urol Nephrol **33**：637—640, 2001
4）Nishimaki T, Suzuki T, Fukuda T et al：Primary small cell carcinoma of the esophagus with ectopic gastrin production. Report of a case and review of the literature. Dig Dis Sci **38**：767—771, 1993
5）Matsui T, Kataoka M, Sugita Y et al：A case of small cell carcinoma of the stomach. Hepatogastroenterology **44**：156—160, 1997
6）Bernick PE, Klimstra DS, Shia J et al：Neuroendocrine carcinomas of the colon and rectum. Dis Colon Rectum **47**：163—169, 2004
7）八木健之，上杉尚正，小林哲郎ほか：十二指腸乳頭部に発生した小細胞癌の1例．日臨外会誌 **65**：2123—2126, 2004
8）Sugawara G, Yamaguchi A, Isogai M et al：Small

cell neuroendocrine carcinoma of the ampulla of Vater with foci of squamous differentiation : a case report. J Hepatobiliary Pancreat Surg **11**：56—60, 2004
9) 出射由香，釜田里江，南　香織ほか：十二指腸乳頭部に発生した小細胞癌の 1 例．日臨細胞会誌 **6**：598—602, 1998
10) 三浦　勝，森隆太郎，高橋徹也ほか：十二指腸乳頭部内分泌細胞癌の 1 切除例．日消外会誌　**37**：159—164, 2004
11) 永川宅和，萱原正都：胆道癌登録成績が教える胆道癌の診断と治療のあり方．金原出版，東京，2000
12) Nassar H, Albores-Saavedra J, Klimstra DS et al：High-grade neuroendocrine carcinoma of the ampulla of vater：a clinicopathologic and immunohistochemical analysis of 14 cases. Am J Surg Pathol **29**：588—594, 2005
13) 日本胆道外科研究会編：外科・病理　胆道癌取扱い規約．第 4 版．金原出版，東京，1997
14) 阪本雄一郎，北島吉彦，小川明臣ほか：術前の Chemolipiodolization と 術 後 の Etoposide/Cisplatin の肝動脈注入が有効であった直腸小細胞癌多発肝転移の 1 切除例．癌と化療　**26**：543—547, 1999
15) 長浜雄志，丸山道生，東海林裕ほか：肝動注化学療法が著効を呈した食道小細胞癌の 1 例．癌と化療　**28**：1655—1658, 2001
16) Noda K, Nishiwaki Y, Kawahara M et al：Irinotecan plus cisplatin compared with etoposide plus cisplatin for extensive small-cell lung cancer. N Engl J Med **346**：85—91, 2002

A Case of Ampullary Neuroendocrine Carcinoma

Kojiro Taura, Iwao Ikai, Masayuki Shimoda,
Shinya Hamasu, Etsuro Hatano, Hideaki Fujii,
Yukari Adachi*, Yasuaki Nakashima* and Yasuyuki Shimahara
Department of Gastroenterological Surgery, Kyoto University Graduate School of Medicine
Laboratory of Anatomic Pathology, Kyoto University Hospital*

A 53-year-old man with epigastralgia was found in endoscopy to have a tumor at the papilla of Vater, necessitating pylorus-preserving pancreaticoduodenectomy. Histological examination showed round, small cells with scanty cytoplasm proliferating in solid and cribriform patterns with glandular fenestrations. Nuclear atypia was prominent and mitoses were frequent. Tumor cells were positive for chromogranin A and CD56, yielding a diagnosis of neuroendocrine carcinoma（small-cell carcinoma). Liver metastases were observed 2 months post operatively. Hepatic arterial infusion chemotherapy with CDDP/CPT-11 was conducted, based on chemotherapy for small-cell carcinoma of the lung. Although this was initially effective and metastasis almost disappeared, the disease progressed very rapidly after relapse and he died 13 months after surgery. Neuroendocrine carcinoma of the gastrointestinal tract is reported to be very aggressive and have a dismal prognosis. Although effective chemotherapy has not been well documented, a chemotherapy regimen based on small-cell lung cancer provides reasonable alternative therapy for this disease.

Key words：neuroendocrine carcinoma, ampullary carcinoma, hepatic arterial infusion chemotherapy
〔Jpn J Gastroenterol Surg 39：300—305, 2006〕

Reprint requests：Kojiro Taura　Department of Gastroenterological Surgery, Kyoto University Graduate School of Medicine
54 Kawahara-cho, Shogoin, Sakyo-ku, Kyoto, 606-8507 JAPAN

Accepted：September 28, 2005

©2006 The Japanese Society of Gastroenterological Surgery　Journal Web Site：http：//www.jsgs.or.jp/journal/