日消外会誌　39（3）：417～421，2006年

症例報告

直腸膣中隔に発生したgastrointestinal stromal tumorの1例

渡辺病院外科，愛媛大学第1外科*

松本　欣也　　小田原一哉　　豊田　　剛
渡辺　英生　　串畑　史樹*

症例は57歳の女性で，排便困難，残尿感を主訴に当院を受診した．直腸前壁から膣後壁に及ぶ大きさ約4cm大の粘膜下腫瘍を認め，CT，MRIの所見より直腸のgastrointestinal stromal tumor（以下，GISTと略記）を疑い，経肛門的に腫瘍摘出術を行った．腫瘍は大きさ4.5×4.0×3.6cmで，HE染色では紡錘形の腫瘍細胞が錯綜し密に増生していた．免疫組織学的検査では*c-kit*，CD34は陽性，desmin，S-100蛋白は陰性で直腸GIST，borderline～low grade malignancyと診断された．術後経過は良好で術後10日目に退院となった．現在，術後1年4か月目で再発は認めていない．直腸GISTの外科的切除術としては直腸切断術がなされる場合が多いが，自験例のように腫瘍径が小さく，経肛門的に切除可能な例もあり，症例に応じた術式の選択が必要と思われた．

はじめに

消化管の間葉系腫瘍は全消化管腫瘍の0.2～0.5％程度の比較的まれな腫瘍であり，多くは胃，小腸に発生し大腸にはまれである[1]．今回，我々は直腸膣中隔に発生したgastrointestinal stromal tumor（以下，GISTと略記）の1例を経験し，経肛門的に切除しえたので報告する．

症　例

患者：57歳，女性

主訴：排便困難，残尿感

既往歴：32歳，卵巣腫瘍摘出術．53歳，高血圧，甲状腺機能低下症．54歳，腹腔鏡下胆嚢摘出術．

現病歴：平成16年1月初旬より排便困難，残尿感を認め当院外科外来を受診した．直腸指診で直腸前壁から膣後壁に及ぶ大きさ3～4cm大の粘膜下腫瘍を認め，腫瘤摘出目的にて1月下旬入院となった．

入院時現症：身長153cm，体重52kg，血圧140/70mmHg，脈拍78回/分，整．貧血，黄疸認めず．表在リンパ節は触知せず．直腸指診で肛門縁より約4cmの直腸前壁に表面平滑で可動性の少ない弾性硬の腫瘤を触知した．

＜2005年9月28日受理＞別刷請求先：松本　欣也
〒791-8036　松山市高岡町178―4　渡辺病院外科

Fig. 1　Barium enema showed a smooth surface mass in the anterior wall of the lower rectum.

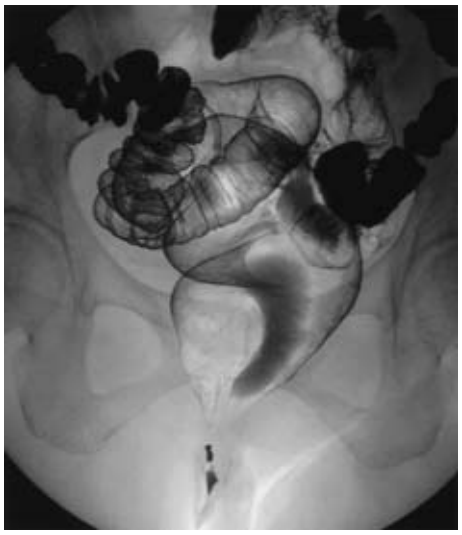

入院時検査所見：一般血液検査，生化学検査で異常を認めなかった．CEA 4.2ng/ml，CA19-9 27 U/mlと腫瘍マーカーも正常範囲であった．

注腸造影X線検査所見：Rbから肛門管にかけての直腸前壁に，表面平滑で立ち上がり急峻な腫

Fig. 2　Colonoscope showed a submucosal tumor 4 cm in diameter with a regular surface, extending from the lower rectum to dentate line.

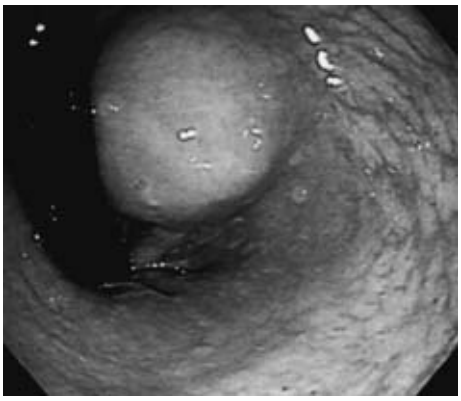

Fig. 3　CT showed an enhanced mass, 4×4cm in size, occupying the lumen of the lower rectum.

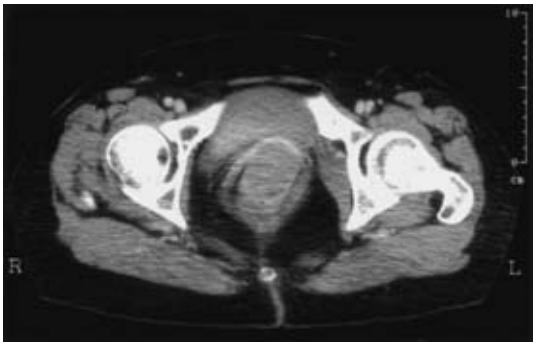

瘤像を認めた（**Fig. 1**）.

大腸内視鏡検査所見：直腸前壁に約 4cm 大の半球状の粘膜下腫瘍を認めた．粘膜面は正常で，腫瘍は一部歯状線に及んでいた（**Fig. 2**）.

骨盤造影 CT 所見：直腸内腔へ突出する辺縁平滑で，造影効果を認める 4×4cm 大の腫瘤影を認めた（**Fig. 3**）.

骨盤 MRI 所見：直腸前壁に膣後壁を前方に圧排する，境界明瞭な腫瘤を認めた．T1 強調画像で筋肉と等信号，T2 強調画像で筋肉よりやや高信号で内部は比較的均一な信号であった（**Fig. 4**）．腫瘍の大きさより低悪性度の GIST を疑い，手術は局所切除で行う方針とした.

手術所見：腰麻下に経肛門的に腫瘍を切除した．腫瘍は膣壁に比較的強固に固定されていたが，

Fig. 4　Sagital MRI demonstrated a mass in the rectovaginal septum, showing high intensity on T2 weighted image.

Fig. 5　The resected specimen showed a solid tumor with a capsule, 4.5×4.0×3.6cm in size and 25 g in weight.

被膜を含め切除した．直腸膣瘻の発生を避けるため膣壁を損傷しないよう注意し，また rectocele 発生の予防のため直腸前壁は縫縮閉鎖した.

切除標本所見：腫瘍は被膜を有し，大きさ 4.5×4.0×3.6cm，重量 25g の黄白色の充実性腫瘤であった（**Fig. 5**）.

病理組織学的所見：HE 染色では紡錘形の腫瘍細胞が錯綜し密に増生していた（**Fig. 6**）．核分裂

Fig. 6　HE staining showed fascicular proliferated spindle-shaped cells with a few mitosis (2.2/10 HPF).

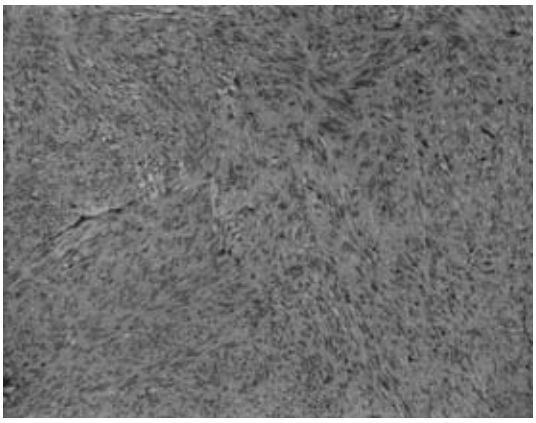

像は 2.2/10 high power fields(以下，HPF と略記)であった．免疫組織学的検査では *c-kit*（**Fig. 7a**），CD34（**Fig. 7b**）は陽性，desmin，S-100 蛋白は陰性であった．α-smooth muscle actin（α-SMA）は部分的に陽性であった．また，悪性度の指標として の ki-67 labeling index は 2.3% で borderline～low grade malignancy の GIST と診断された．

術後経過：合併症もなく術後経過は良好で，術後 10 日目に退院となった．現在術後 1 年 4 か月目であるが CT で局所再発を認めず(**Fig. 8**)，また転移もなく外来通院中である．

考　察

GIST は消化管の間葉系腫瘍の総称として提出された概念である．間葉系腫瘍は Rosai[2]により免疫組織学的に 4 つに分類され，GIST の分類として一般に広く用いられてきたが，Hirota ら[3]により GIST の多くが KIT レセプター陽性であることが報告され，消化管のペースメーカーとして働く Cajal の介在細胞が KIT レセプター陽性の細胞であることから，GIST は Cajal の介在細胞由来の腫瘍であるという概念が定着してきている．現在では KIT タンパク質を発現するものを GIST と定義し，消化管の間葉系腫瘍は免疫組織学的特徴から，①GIST：*c-kit* 陽性，多くは CD34 陽性，②筋原性腫瘍：desmin 陽性，多くは α-SMA陽性，*c-kit* 陰性，③神経原性腫瘍：S-100 蛋白陽性，*c-kit* 陰性，④その他に分類されている[4)5)]．

全消化管の間葉系腫瘍の 60～70% が胃に発生し，次いで小腸（30～20%），大腸（5%），食道

Fig. 7　Immunohistochemical findings of the tumor: It was positive for *c-kit*（a）and CD34（b）.

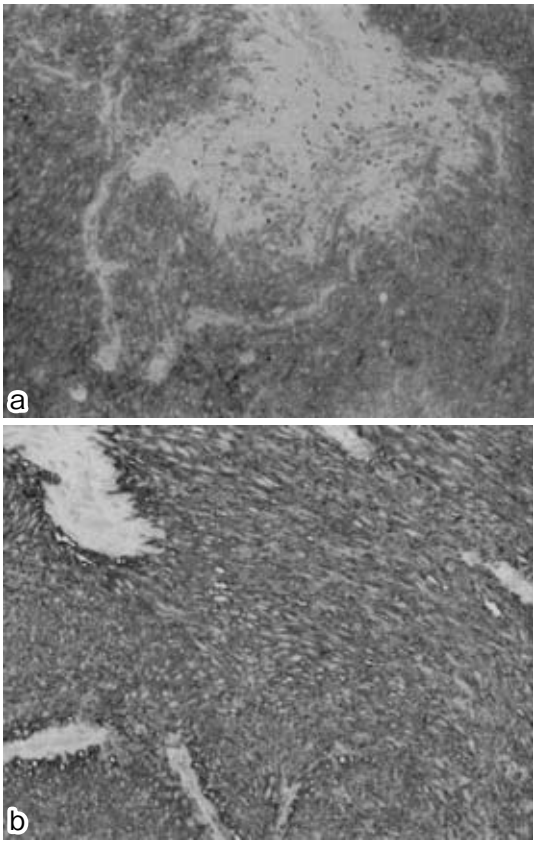

Fig. 8　CT scan showed no sign of local reccurence in the 1 year and 4 months after operation.

（数%），消化管外（数%）の順で[1]，直腸原発のGIST はまれである．医学中央雑誌にて GIST，直腸をキーワードとして 1997 年から 2005 年 8 月までに本邦で報告された直腸原発の GIST は，我々が検索しえた限りでは 55 例であった．直腸 GIST の症状としては腫瘍の圧排による排便困難や排尿障害，下血，肛門部痛などである[6]．術前診断は生検により確定診断が可能で，積極的に経直腸的針生検が試みられている[7]．しかし，生検針による播種の可能性も考慮すると，画像診断が有用である．直腸 GIST の画像所見として，腫瘍は周囲臓器を圧排するように膨張性に発育し血流は比較的豊富で，CT では造影効果を認める比較的境界明瞭な腫瘤として描出される．MRI では GIST は T1 強調画像で low intensity，T2 強調画像で high intensity に描出されるとの報告があり[8]，自験例でも同様に描出された．しかし，MRI 所見は症例によりさまざまで，一概にはいえないとの報告もある[6]．

GIST の悪性度の判定因子として，従来より腫瘍径 5cm 以上，核分裂像 5/50 HPF 以上[9]，中心壊死の存在などが言われているが，最近では ki-67 labeling index の有用性[10]や，*c-kit* 遺伝子の変異が予後に影響する[11]との報告がなされている．自験例においては腫瘍径 4.5cm，核分裂像 2.2/10HPF，ki-67 labeling index は 2.3% で borderline～low grade malignancy と診断されたが，局所再発や肝臓，肺などの遠隔転移を念頭に今後厳重なフォローアップが必要である．

GIST の治療は切除可能な腫瘍は外科的切除が第 1 選択である．リンパ節転移はまれで，系統的リンパ節郭清は必要ないとされている．直腸 GIST の術式について本邦報告例を検討してみると，多くの症例が直腸切断術を施行されており，自験例のような局所切除はまれであった[12)～14)]．これは診断時の腫瘍最大径が 5cm を越えるものがほとんどであることや，吻合が不可能であったり局所再発を懸念した結果と思われる．自験例では腫瘍径が 5cm 以下で低悪性度の GIST が疑われ，さらに肛門に近い部位に腫瘍が存在していたことにより経肛門的に局所切除が可能であった．直腸膣瘻の発生を懸念し強靱な膣壁を温存したかったことにより経膣的アプローチを選択せず，経肛門的に直腸粘膜を含めて腫瘍を切除した．また，術後に rectocele の発生が予測されたため，ドレナージ創を作成しつつ直腸前壁の縫縮閉鎖を行った．

最近，GIST に対する薬物療法として，*c-kit* 遺伝子の tyrosin kinase 阻害剤である imatinib mesylate が，切除不能例や転移例において有用であるとの報告がなされている[15]．その効果について，Demetri ら[16]は complete response は認めないもの　の partial response は 53.7% で，partial response + stable disease にいたっては 81.6% とその有用性を報告している．また，Eisenberg ら[17]は外科的切除を受けた患者の 40～90% が再発や転移を起こし，GIST の 5 年生存率は 50～65% で，今後 imatinib を併用した adjuvant and neoadjuvant 療法が必要であると報告している．本邦においても最近保険適用となっており，副作用，耐性などの問題を考慮した使用法が今後の課題になっていくと思われる．

文　献

1）西田俊朗，大森　健，松田　暉：Gastrointestinal Stromal Tumor（GIST）の診断と治療の現状と問題点．外科治療　**89**：692―700, 2003

2）Rosai J：Stromal tumors. Ackerman's Surgical Pathology. Eighth edition. Mosby, St Louis, 1996, p645―647

3）Hirota S, Isozaki K, Moriyama Y et al：Gain-of-function mutations of c-kit in human gastrointestinal stromal tumors. Science **279**：577―580, 1998

4）Chan JKC：Mesenchymal tumors of the gastrointestinal tract：a paradice for acronyms（STUMP, GIST, GANT, and now GIPACT）, implication of c-kit in genesis, and yet another of the many emerging roles of the interstitial cell of Cajal in the pathogenesis of the gastrointestinal diseases？Adv Anat Pathol **6**：19―40, 1999

5）Fletcher CD, Berman JJ, Corless C et al：Diagnosis of gastrointestinal stromal tumors：a consensus approach. Hum Pathol **33**：459―465, 2002

6）松本　浩，船橋公彦，杉浦龍太ほか：直腸原発 Gastrointestinal stromal tumor（GIST）の 1 例．日本大腸肛門病会誌　**57**：157―164, 2004

7）坂口博美，加藤　真，窪田智行ほか：経直腸的針生検標本の免疫組織学的検索が診断に有用であった直腸 gastrointestinal stromal tumor の 1

切除例．日消外会誌 **37**：608—613, 2004
8）藤原拓造，濱崎哲介，村嶋信尚ほか：Gastrointestinal stromal tumor（GIST）の臨床病理学的検討—疾患単位としての GIST—．日臨外会誌 **60**：904—909, 1999
9）Miettinen M, Furlong M, Sarlomo-Rikala M et al：Gastrointestinal stromal tumors, intramural leiomyomas, and leiomyosarcomas in the rectum and anus：a clinicopathologic, immunohistochemical, and molecular genetic study of 144 cases. Am J Surg Pathol **25**：1121—1133, 2001
10）松本匡史，山口真彦，成原健太郎ほか：直腸原発の gastrointestinal stromal tumors（GISTs）uncommitted type の 1 例；免疫組織化学的検討による悪性度評価．消外 **23**：254—259, 2000
11）Yamaguchi M, Tate G, Endo Y et al：Immunohistochemistry and c−kit gene analysis in determining malignancy in gastrointestinal stromal tumors. Hepatogastroenterology **50**：1431—1435, 2003
12）高橋 祐，長谷川洋，小木曽清二ほか：直腸原発 gastrointestinal stromal tumor の 5 例．日消外会誌 **32**：2694—2698, 1999
13）石川慶大，鈴木康弘，高橋基夫ほか：直腸 gastrointestinal stromal tumor の 1 例．日臨外会誌 **63**：2489—2493, 2002
14）畑 嘉高，岩本慈能，米倉康博ほか：直腸原発巨大 GIST の 1 例. 日本大腸肛門病会誌 **57**：198—203, 2004
15）Dagher R, Cohen M, Williams G et al：Approval summary：imatinib mesylate in the treatment of metastatic and/or unresectable malignant gastrointestinal stromal tumors. Clin Cancer Res **8**：3034—3038, 2002
16）Demetri GD, von Mehren M, Blanke CD et al：Efficacy and safety of imatinib mesylate in advanced gastrointestinal stromal tumors. N Engl J Med **347**：472—480, 2002
17）Eisenberg BL, Judson I：Surgery and imatinib in the management of GIST：Emerging approaches to adjuvant and neoadjuvant therapy. Ann Surg Oncol **11**：465—475, 2004

A Case of Gastrointestinal Stromal Tumor Arising in the Rectovaginal Septum

Kinya Matsumoto, Kazuya Odawara, Tsuyoshi Toyota,
Hideo Watanabe and Fumiki Kushihata*
Department of Surgery, Watanabe Hospital
First Department of Surgery, Ehime University School of Medicine*

A 57-year-old woman admitted for difficult evacuation and a sense of residual urine was found in CT and MRI to have a submucosal tumor 4 cm in diameter in the anterior wall of the lower rectum arising in the rectovaginal septum, suggesting GIST and necessitating transanal excision. The tumor was 4.5×4.0×3.6 cm. HE staining showed fascicular proliferated spindle-shaped tumor cells. Immunohistochemical studies showed a GIST of the rectum（borderline to low-grade malignancy）with positive staining for *c-kit* and CD34, and negative staining for desmin and S-100 protein. The woman was discharged uneventfully on postoperative day 10. No evidence of recurrence has been found in the 1 year and 4 months since. Abdominoperineal resection is often conducted for rectal GIST, but if local excision should be feasible in cases such as ours when the tumor is small.

Key words：GIST, rectum, rectovaginal septum

〔Jpn J Gastroenterol Surg 39：417—421, 2006〕

Reprint requests：Kinya Matsumoto Department of Surgery, Watanabe Hospital
178−4 Takaoka-cho, Matsuyama, 791−8036 JAPAN

Accepted：September 28, 2005

©2006 The Japanese Society of Gastroenterological Surgery Journal Web Site：http：//www.jsgs.or.jp/journal/