日消外会誌　39（5）：550～555，2006年

症例報告

右胃大網動脈を用いた冠状動脈バイパス術後の進行胃癌に対し血行再建を伴った幽門側胃切除術，D2郭清を行った1手術例

練馬桜台クリニック外科，光晴会病院循環器病センター外科*

高橋　知秀　　近藤　俊彦　　重松　千普　　須田　久雄*

右胃大網動脈を使用した冠状動脈バイパス手術後に発症した下部進行胃癌に対して，脾動脈―右胃大網動脈グラフト間の血行再建とD2郭清を伴う幽門側胃切除術を施行した症例を経験した．症例は73歳の男性で，既往歴として7年前に狭心症に対する冠状動脈バイパス術（3枝：両側内胸動脈，右胃大網動脈）を施行されている．今回，突然の黒色便を主訴に受診し，精査したところ，幽門前庭部に進行胃癌が発見された．2004年2月本術式を施行し良好な経過が得られた．本術式は腹腔内からのアプローチのみで冠状動脈への血行再建を施行できる点，右胃大網動脈を根部処理するため進行癌に対して確実な6番リンパ節領域の郭清ができる点に特長がある．検索した範囲で，同様の術式の報告はなく，今後右胃大網動脈を使用した冠状動脈バイパス手術後に発症した進行胃癌に対する手術法として選択される術式のひとつとなりうると考えられた．

はじめに

冠状動脈バイパス術（以下，CABGと略記）における動脈グラフトの遠隔開存率が良好なことより，右胃大網動脈（以下，RGEAと略記）は左右の内胸動脈に次ぐ第3の動脈グラフトとして使用されている．このような術後患者において遠隔期に胃癌を生じた際，早期胃癌においては右胃大網動脈を温存した手術法が一般的に選択されている[1)～5)]．一方，進行癌においては現時点において一定の見解は得られていないのが現状である．進行胃癌に対し開心術のアプローチで冠状動脈再建を施行したあとに開腹術により胃癌根治術を行った報告[6)]は見られるが，今回，我々は開腹のみのアプローチで冠状動脈再建を行い，かつ同時に進行癌の根治性を高めるためRGEAを根部処理しD2郭清を確実に施行した1例を経験したので報告する．

症　例

患者：73歳，男性

主訴：心窩部痛

家族歴：特記すべきことなし．

既往歴：1996年6月，他院において狭心症に対しCABG 3枝（左内胸動脈―鈍縁枝，右内胸動脈―前下行枝，RGEA-後下行枝｛以下，4PD｝）を施行された．またその際，術後創感染に対して筋皮弁術を併施されている．

現病歴：2004年1月，突然の黒色便を認めたため当院外来を受診し，精査加療目的に同日入院となった．

入院時現症：血圧127/64mmHg，脈拍62回/分，体温35.7℃．眼球結膜に黄疸，眼瞼結膜に貧血を認めなかった．腹部平坦軟で筋性防御，腹膜刺激症状なく，心窩部に若干の圧痛を認めた．

入院時血液検査所見：ヘモグロビン11.8g/dlと軽度貧血を認めたが，その他には有意な異常値を認めなかった．

上部消化管内視鏡検査所見：幽門前庭部大彎で幽門輪に接し，硬く不整な周堤の中央に白苔の被覆する深い潰瘍を有する2型の腫瘍を認めた（**Fig. 1**）．

安静時心電図：非特異的T波異常と1度房室

＜2005年11月30日受理＞別刷請求先：高橋　知秀
〒849-8501　佐賀市鍋島5―1―1　佐賀大学医学部一般・消化器外科

Fig. 1 Endoscopy reveald type II gastric cancer adjacent to the pylorus ring.

Fig. 2 Abdominal computed tomography (CT) demonstrated soft tissue and lymph node swelling in the antrum of the stomach (arrow).

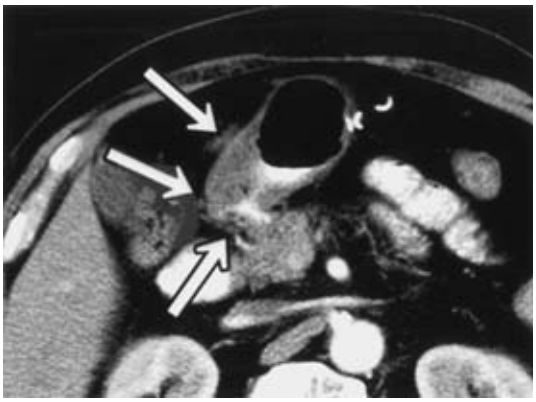

ブロックを認めた.

ダブルマスター負荷心電図：I，V4～6でSTの低下を認めた.

腹部CT所見：幽門前庭部の幽門近傍に全周性に近い壁肥厚を認め，周囲のリンパ節が腫脹していた（**Fig. 2**）．遠隔転移は認めなかった．また，造影後動脈相の画像では，RGEAグラフトは胃前面から肝左葉前面，横隔膜上方へと走行していることが同定できた.

冠状動脈造影所見：左冠状動脈造影では，鈍縁

Fig. 3 Right coronary angiography showed 90% of stenosis (arrow) in the 4PD (posterior descending artery). The findings of so called "to and fro" was present between the native and graft arteries.

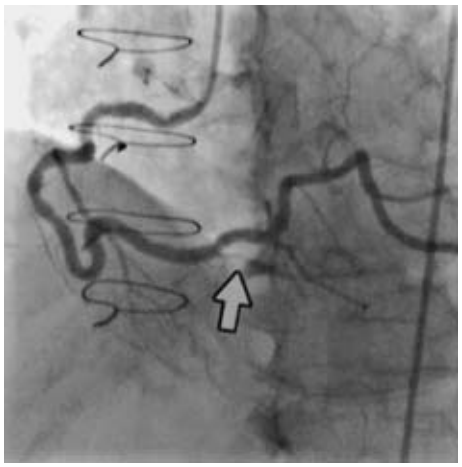

Fig. 4 The right gastroepiploic artery (RGEA) was anastomosed to the 4PD (arrow) and confirmed to be patent in the preoperative celiac angiography.

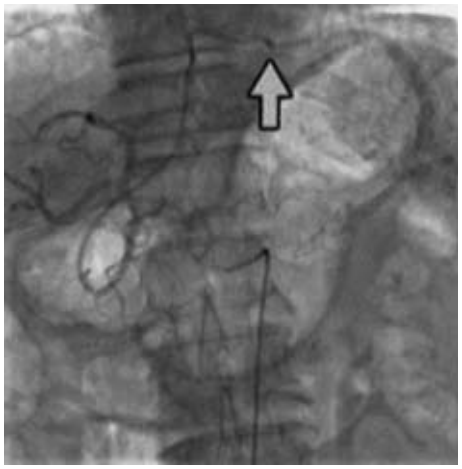

枝への左内胸動脈グラフトは閉塞していたが，前下行枝への右内胸動脈グラフトは良好に開存していた．左冠状動脈造影上虚血を来しうる新たな狭窄病変は認めなかった.

右冠状動脈造影では，4PDの狭窄は90%であり，同部末梢にRGEAが吻合されており，to and

Fig. 5　Intraoperative schema：The RGEA graft was located anterior to the lateral segment of the liver.

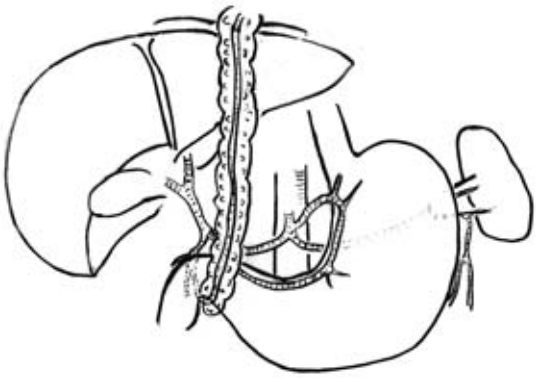

Fig. 6　Dissection of No.4d lymph node in the RGEA graft was carried out in the direction of the No.6 lymph node.

fro の所見（吻合部を介して逆行性に RGEA が造影され，冠状動脈血流とバイパスグラフトの血流が競合する所見）が認められた（**Fig. 3**）．腹腔動脈造影では RGEA グラフトの良好な開存が認められた（**Fig. 4**）．冠動脈造影における右冠動脈の狭窄は 75% 程度と比較的軽いこと，右冠動脈から吻合部を介して逆行性に RGEA が造影され，to and fro の所見であることから，冠状動脈からの十分な血流が保たれていると考えられた．したがって，本症例の場合，万一術中に RGEA が切離されたとしても，致命的な心筋虚血を来す危険性は低いと判断した．

Fig. 7　Completion of arterial reconstruction：The RGEA was anastomosed to the proximal splenic artery in the side to end fashion. The revision of coronary arterial flow was completed by only intraabdominal approach.

Fig. 8　Intraoperative schema：The RGEA was anastomosed to the proximal splenic artery and the reconstruction between the remnant stomach and the jejunum was completed in the Roux-en-Y fashion.

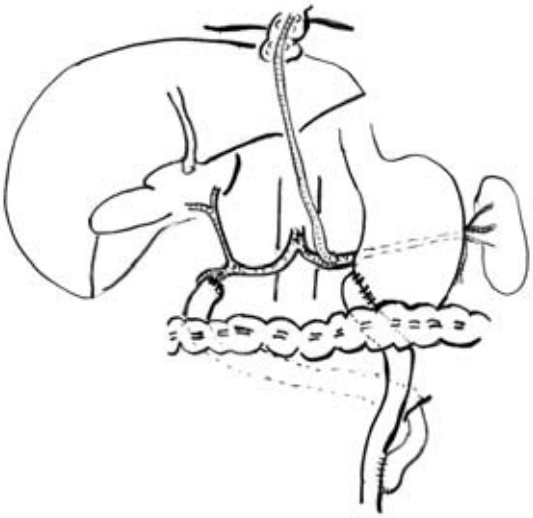

以上の所見より，リンパ節転移を伴う前庭部進行胃癌と術前診断し，リンパ節郭清を重視した術式（RGEA での根部処理を伴った D2 郭清）を選択することとし，2004 年 2 月上旬開腹のみの術野に

Fig. 9 Postoperative celiac angiography：The RGEA graft (arrow) was arising from the proximal splenic artery and confirmed to be well patent.

Fig. 10 Postoperative splenic angiography：The graft (arrow) was patent without stenosis in the anastomosis.

て同時に冠状動脈の血行再建を併施する術式を施行した.

手術所見：上腹部正中切開にて開腹した. RGEA グラフトは，幽門前庭部前面から肝左葉前面を走行し，横隔膜に入り込んでいた（**Fig. 5**）. Kocher 授動術, 大網切除＋横行結腸前葉剥離, No. 14 郭清後， 通常の幽門側胃切除とは手順をかえ，先に No. 1，3，4sb を郭清，口側切離を優先させて行い胃を右外方に脱転し視野を展開, No. 11p 郭清後脾動脈を吻合予定部として確保した．バイパスに使用された RGEA グラフトを肝前面のレベルから同根部方向に向かって，血管を露出する形で周囲組織を剥離し, 後に行う脾動脈吻合に備えて，余裕のある距離を確保できた時点でいったんこの操作を終えた（**Fig. 6**）．その際，スパズム予防のためにパパベリンの撒布を行った．RGEA の 5 分間のテストクランプにて心電図および血行動態に変化がないことを確認した後，ヘパリン 3,000 単位を静注し，吻合に無理のない距離を得られる部位で同動脈を切離した．冠状動脈血流の確保を優先する考えから，RGEA と脾動脈との端側吻合を直ちに行った．吻合は 7–0 ポリプロピレン糸を用いて連続縫合とした（**Fig. 7**）．その後，No. 6 周囲は RGEA 根部を結紮切離することで, 先に切離された RGEA の部位から同根部までの組織を一塊として十分に郭清可能となり， No. 12a， 8a，9，7 と進め，最後に左胃動脈を根部で処理し，胃切除を完了, 再建は Roux-en-Y 吻合を行った（**Fig. 8**）.

切除標本所見：前庭部大彎に 4.0×3.0cm の 2 型病変を認めた.

病理組織学的検査所見：tubular adenocarcinoma moderately differentiated type（tub2），INF α，intermediate type，mp，n0，ly1，v0，pm（－），dm（－）であった.

術後経過：経時的に採取された CK-MB 値や心電図に異常を認めなかった．術後経過は良好であり, 術後 8 日目より食事開始し術後 27 日目に軽快退院した. 術後 33 日目に施行された血管造影では再建グラフトの良好な開存が確認された（**Fig. 9, 10**）．同血管造影において脾動脈からの短胃動脈や左胃大網動脈の造影も確認され，残胃への血流にも問題はなかった．また，2005 年 7 月に行われた血管造影においても再建グラフトの良好な開存が確認されており，現在再発の兆候はなく，社会復帰されている.

考　察

RGEA を使用した CABG 後の胃癌症例の報告

が増えている[1)~8)]．最近，人工心肺を使用しない冠状動脈バイパス術の普及により，動脈系を用いた冠状動脈バイパスを行う機会が増える傾向にあり，それに伴いRGEAの使用も見直されており，今後このような手術後の胃癌症例が増えてくると考えられる．

これらの胃癌に対して根治術を施行する場合，問題となるのは冠動脈への血流確保とリンパ節郭清とのバランスである．前者を重視した場合，RGEAを切離せずNo.6，No.4dリンパ節の郭清を行わなければならず，進行癌例ではリンパ節郭清の不徹底さが懸念される．後者を重視した場合，RGEA根部処理によりリンパ節郭清は容易となるが，血行再建を行う必要性がでてくる．冠状動脈血流遮断に耐えられるものであるかどうかの判断は苦慮される点である．また，たとえRGEA温存しリンパ郭清を行う場合においても，同動脈が容易にスパズムをおこしやすいため，慎重な手術操作が必要である．

RGEAグラフトの周囲脂肪織に存在するNo.4dリンパ節については，すでに大彎から遊離されリンパ流は遮断されており同部への転移は少ないとされている[9)]が，どの程度郭清すべきか一定の見解はない．また，RGEAバイパスを行う際，大彎より遊離されるRGEAグラフトは同動脈根部まで剥離されることは実際には少なく，胃幽門前庭部のリンパ流はNo.6リンパ節方向に入りリンパ節転移が生じうると我々は考えている．この点は冠状動脈バイパス施行時，心血管外科医がRGEAグラフトを作製する際にどの程度の同根部への剥離を行うかにより左右される点であり，実際開腹時に我々消化器外科医が判断するのは難しいと考えられる．特に，進行胃癌においてNo.6リンパ節の郭清を十分にするには，RGEA根部での血管処理がその後の操作を容易にすると考えられ，同領域のリンパ節転移の予想される場合にはRGEAを結紮切離する術式選択を考慮すべきと考える．今回，術中のRGEAテストクランプで心電図変化（ST上昇）が生じた場合に対応するため，大腿動脈からperfusion catheterによるRGEAを介しての冠動脈還流を行える準備をして臨んだが，今回使用する必要はなかった．

術前からRGEAの切離が可能かどうかという判断において，我々が重視したのは術前冠状動脈造影でのto and froの所見であった．これは狭窄部末梢に吻合されているグラフト血流が冠状動脈血流と競合する所見であり，これが認められれば冠状動脈血流が保たれていると判断できる．なお，万が一に備え，術後早期のPTCAの施行も一つの選択枝として臨んだが今回その必要もなかった．術後は心電図モニター，CPK-MBの測定を経時的に行ったが異常所見を認めなかった．

血管再建法については，橈骨動脈や大伏在静脈を間置する方法も考えられるが，血流遮断時間が長くなること，吻合部が2か所縦に連なる形となり血流の低下が心配されることから我々は施行しなかった．一連の郭清手技（No.11pの郭清）の中で脾動脈は剥離されるため，同部を吻合部に利用することは手技的にも無理のないものと考えた．脾動脈への吻合は術野が狭く視野が深くなるため，吻合にはいわゆるパラシュートテクニックを用い，またRGEAの壁は脆弱なため丁寧な運針が必要とされた．

消化管の再建については，Billroth-I法では残胃小彎側での再建血管への圧迫が予想されたため本例ではRoux-en-Yを採用した．

1983年から2004年までの医学中央雑誌による「冠状動脈バイパス術」,「右胃大網動脈」,「胃癌」をキーワードとして検索した結果では，今回，我々が提示した術式と同様の術式の報告はないことから，RGEAを使用した冠状動脈バイパス後に生じた胃癌，特にリンパ節転移を予想される進行胃癌に対し，リンパ節郭清を重視した手術法として選択枝の一つとなりえると考えられた．

なお，稿を終えるにあたり，ご助言頂きました東海大学医学部循環器内科の伊苅裕二教授，佐賀大学医学部胸部外科の伊藤翼教授に深謝いたします．

本論文の要旨は第59回日本消化器外科学会定期学術総会（平成16年7月，鹿児島）での一般ビデオで発表した．

文　献

1）杉本昌之，長谷川洋，小木曽清二ほか：右胃大網動脈を用いた冠状動脈バイパス後の胃癌に対し

胃切除術を施行した1例．日臨外会誌 **63**：2438—2442, 2002
2）新原 亮，山根修治，松本富夫ほか：右胃大網動脈を用いた冠状動脈バイパス術後に対する胃切除の2例．手術 **54**：993—998, 2000
3）山田哲司，北川 晋，中川正昭ほか：胃大網動脈を使用した冠状動脈バイパス術後の胃癌の1切除例．臨外 **54**：703—705, 1999
4）冨本茂裕，橋本俊和，波野卓三ほか：胃大網動脈を使用したCABG後に胃癌を発症し胃全摘術を施行した1例．Jpn Circ J **61**：685, 1997
5）田中慶太，宮入 剛，松本 順ほか：右胃大網動脈を用いた冠状動脈バイパス術後遠隔期にグラフトを温存しつつ，胃切除，胆嚢摘出術を施行した1例．日心臓血管外会誌 **25**：264—267, 1996
6）林 載鳳，川上恭司，李白雅文ほか：右胃大網動脈を使用した冠状動脈バイパス手術後に胃癌を発症した症例の経験．日胸外会誌 **42**：105—109, 1994
7）Louis PP, Marcel JR, Michel C et al：Total gastrectomy in a patient with an in situ right gastroepiploic artery graft. Ann Thorac Surg **57**：751—752, 1994
8）鈴木和志，小林陽一郎，宮田完志ほか：右胃大網動脈を使用した冠状動脈バイパス後の進行胃癌の1例．日臨外会誌 **65**：1832—1835, 2004
9）高橋俊雄，沢井清司，萩原明於ほか：リンパ流からみた胃癌の合理的手術．消外 **16**：1365—1372, 1993

A Case of Distal Gastrectomy and D2 Lymph Node Dissection with Arterial Reconstruction for Advanced Gastric Cancer after Coronary Bypass Grafting Using the Right Gastroepiploic Artery

Tomohide Takahashi, Toshihiko Kondo, Chihiro Shigematsu and Hisao Suda*
Department of Surgery, Nerima Sakuradai Clinic
Department of Cardiovascular Surgery, Kouseikai Hospital Cardiovascular Diseases Center*

We experienced distal gastrectomy with D2 lymph node dissection and arterial reconstruction between the splenic artery and an in situ right gastroepiploic artery graft for a case of advanced cancer in the lower portion of the stomach after coronary bypass grafting using the right gasroepiploic artery（RGEA）as an in situ graft. A 73-year-old man, who had undergone triple coronary artery bypass grafting 7 years previously, presented with tarry stools and was diagnosed as having advanced cancer in the antrum. He underwent the above operation and the postoperative course has been uneventful. This procedure presents merits in coronary arterial revision only in the intraabdominal approach and a precise lymph node dissection, particularly in No. 6, by ligation and division of the basis of RGEA. We consider this procedure one of the options for advanced gastric cancer after coronary bypass grafting using the RGEA. No other report like this was found in the literature, to the best of knowledge, and we report this case herein.

Key words：coronary artery bypass grafting, right gasroepiploic artery, gastric cancer
〔Jpn J Gastroenterol Surg 39：550—555, 2006〕

Reprint requests：Tomohide Takahashi Department of Surgery, Saga University Faculty of Medicine
5-1-1 Nabeshima, Saga, 849-8501 JAPAN
Accepted：November 30, 2005

©2006 The Japanese Society of Gastroenterological Surgery Journal Web Site：http://www.jsgs.or.jp/journal/