日消外会誌　39（5）：561～565，2006年

症例報告

単発性脾転移を来した肝細胞癌の１切除例

奈良県立医科大学消化器・総合外科学教室
新見　行人　　明石　　諭　　長尾美津男
高　　済峯　　岡山　順司　　中島　祥介

症例は55歳の男性で，平成８年２月前区域を中心とする巨大肝細胞癌に対して拡大右葉切除術施行した．その後，残肝再発，両側肺転移を来し，TAEを２度，肺切除を２度施行した．平成13年11月脾臓に径2.5cmの腫瘍を認めたため，精査目的に平成14年１月入院．腹部超音波検査にて腫瘍は径5cmにまで増大していた．血管造影上，腫瘍濃染は認めなかったが，肝細胞癌脾転移と診断し，手術を施行した．腫瘍は大部分が脾被膜に覆われて存在していたが，一部は横隔膜に浸潤しており，横隔膜・肝臓の一部も合併切除した．切除標本においても，腫瘍はほぼ全体が脾実質内に存在していた．術後３年経過した現在，無再発生存中である．肝細胞癌の単発性脾転移はまれであり予後不良例が多いが，本症例のように他病変がコントロール可能であれば，切除により良好な予後が期待できる．

はじめに

肝細胞癌は我が国では頻度の高い悪性腫瘍の一つである．遠隔転移は肺や骨にしばしば見られるが，脾臓への転移は1.4～4.8％と低率であり[1)2)]，切除報告例も少ない[3)～6)]．今回，我々は肝細胞癌切除後に残肝再発および肺転移を来し，その治療後の単発性脾転移に対して，切除により良好な予後が得られた症例を経験したので，若干の文献的考察を加えて報告する．

症　　例

患者：55歳，男性

主訴：腹痛

家族歴：特記すべきことなし．

既往歴：特記すべきことなし．

現病歴：平成８年２月，肝前区域を中心に内側区域・後区域に及ぶ11×9cm大の巨大肝細胞癌に対して拡大肝右葉切除術を施行した．旧分類による進行度分類ではStage III（T3，N0，M0），組織学的にはEdmondsonIII型（fc（＋），fc-inf（＋），sf（＋），s0，vp2，vv2，b0，im0，p0）であった．平成10年３月に，肝S2に残肝再発を来したため，TAEを施行した．平成10年８月，右肺に２個，左肺に５個の両側性多発性肺転移を来したため，同年９月に左肺部分切除，右肺S6切除術を施行した．平成11年６月には左肺S1，２への転移を来したため，左上葉切除術を施行した．平成13年１月に肝S3に再発を来したため，同年３月にTAEを施行した．平成13年11月腹部造影CTにて脾臓に径2.5cm大の腫瘍を認めたため，平成14年１月精査加療目的にて入院となった．

入院時現症：眼球・眼瞼結膜に黄染，貧血を認めなかった．腹部には手術創を認めたが，平坦・軟で明らかな腫瘤は触知しなかった．

入院時検査所見：GOT 53IU＞/L，γ-GTP 131 IU/L，LDH 245IU/L，$ICGR_{15}$ 24.8％と上昇を認めたが，肝障害度A・Child分類Aで肝機能は保たれていた．腫瘍マーカーはPIVKA-IIが46 mAU/mlと軽度上昇を認めた（**Table 1**）．

腹部造影CT：5cm大の腫瘍を脾臓内に認めた．腫瘍辺縁が淡く濃染されるものの，全体的に脾実質に比べ造影効果に乏しく，内部には造影されない領域も認め，この領域は壊死を生じているものと思われた（**Fig. 1**）．

腹部血管造影像：左肝動脈・脾動脈・左下横隔

＜2005年11月30日受理＞別刷請求先：新見　行人
〒630-8146　奈良市八条4―643　済生会奈良病院

Table 1　Laboratory data on admission

WBC	4800 /μl	TP	8.0 g/dl
RBC	491×10^4 /μl	ALB	4.9 g/dl
Hb	16.6 g/dl	T-Bil	0.6 mg/dl
Ht	48 %	GOT	53 IU/*l*
Plt	13.7×10^4 /μl	GPT	22 IU/*l*
PT	11.4 sec	LDH	245 IU/*l*
%PT	96 %	ALP	146 IU/*l*
APTT	30 sec	γ-GTP	131 IU/*l*
HPT	99 %	ChE	281 IU/*l*
ICG R15	24.8 %	AMY	57 IU/*l*
ICG K	0.148 %	AFP	3 ng/dl
HBs-Ag	(−)	PIVKA-Ⅱ	46 mAU/ml
HCV-Ab	(−)		

動脈のいずれからの血管造影検査においても，明らかな腫瘍濃染を認めなかった（**Fig. 2a〜c**）.

腹部超音波検査：脾臓に径5cm大のモザイクパターンを呈する腫瘍を認めた．肝外側区域との境界は不明瞭であった．腹部血管造影検査で腫瘍濃染を認めなかったが，パワードップラー法では脾動脈より腫瘍内に流入する血流を認め（**Fig. 3a**），レボビスト造影では腫瘍は不均一に濃染された（**Fig. 3b**）.

以上から，総合的に肝細胞癌脾転移と診断した．他臓器転移および残肝再発は認めず，病変部を摘出することにより予後が期待できるものと判断し，平成14年1月に手術を施行した.

術中所見：腫瘍は脾上極に存在し，大部分は脾被膜に覆われていたが，一部は被膜に浸潤しており，肝・横隔膜に強固に癒着していた（**Fig. 4**）．以上の所見より，脾臓摘出術，および腫瘍癒着部の肝・横隔膜部分切除術を施行した.

切除標本割面像：腫瘍は大部分が脾上極内に存在していた．内部には出血壊死部分を認めた（**Fig. 5**）.

病理組織像：大きな核小体と好酸性の胞体を有した腫瘍細胞が一部索状配列を呈しており，肝細胞癌由来の腫瘍6胞と矛盾しないものであった．また，ほぼ全周を被膜に覆われており肝細胞癌の単発性脾転移と診断した（**Fig. 6**）.

術後経過は良好で，術後3年経過した現在も再発徴候なく当科外来通院中である.

Fig. 1　Abdominal enhanced CT showed a round mass about 5 cm in size in upper pole of the spleen (arrow). The mass was enhanced more weakly than the spleen. The border of tumor was not clearly distinguished from the liver.

考　　察

肝細胞癌は我が国では頻度の高い悪性腫瘍の一つであり，肝外転移率は剖検を含めると69.6%と高率である．その転移部位としては肺43.4%を筆頭に，以下腹膜19.3%，副腎13.6%，骨13.4%の順となっている[7]．他臓器への転移形式としては，血行性転移53.1%，リンパ性転移36.5%，浸潤・播種性転移28.2%であり，血行性転移が多いとされている[8]．脾転移に関しては諸家の報告[1)2)]によると1.4〜4.8%と低率である．脾転移が低率の理由として，脾臓の輸入リンパ系は脾被膜・脾柱に存在するが，脾実質内には存在せず発達が乏しいこと[9]や脾臓が栄養の乏しい網内系臓器であるので癌細胞が生着しにくいこと[10]，脾細胞に癌細胞の成長を抑制する作用があること[11]などが報告されている.

本症例では腫瘍が肝に一部接しており，以前に施行したTAEによる脾臓への播種は完全に否定できないが，初回の肝切除後に肺転移がみられたこと，腫瘍のほぼ全体が脾内に存在していたこと，脾門リンパ節転移を認めなかったことから，浸潤・リンパ行性転移は否定的であり，血行性転移が最も考えられた.

肝細胞癌脾転移の診断には腹部超音波，CT，血

Fig. 2 Selective angiography（a：left hepatic artery, b：splenic artery, c：inferior phrenic artery）did not showed the hypervascularity.

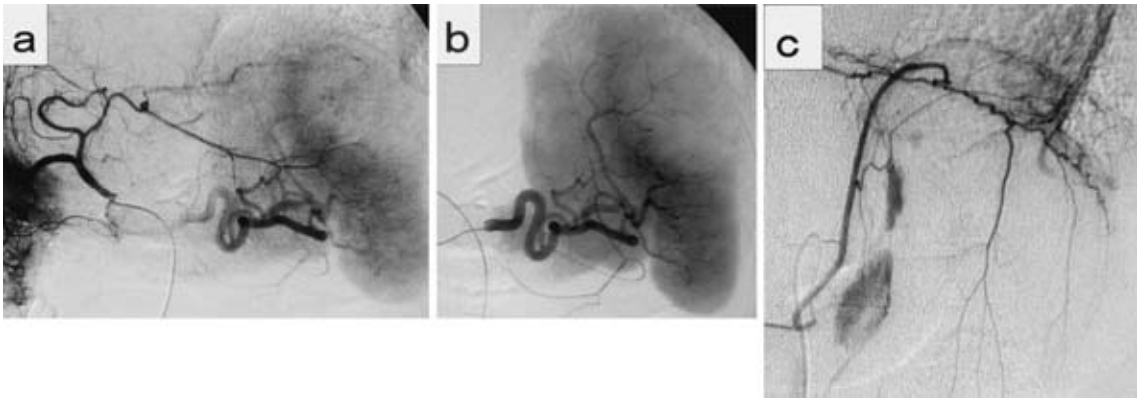

Fig. 3 Power doppler abdominal US detected the blood stream from a splenic artery to the tumor (a). Levovist imaging US detected a mosaic enhanced mass in the spleen（b).

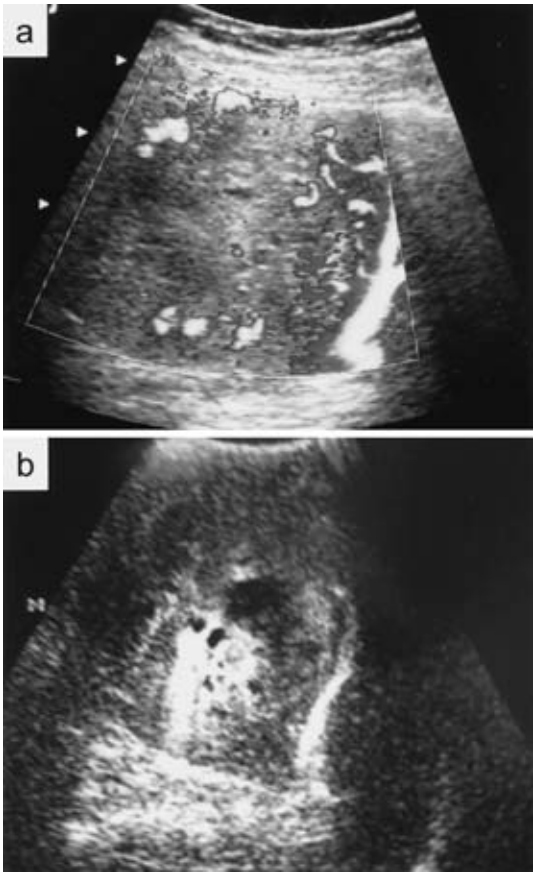

Fig. 4 Intraoperative findings：The tumor was located in the upper pole of the spleen（arrow), and firmly attached to the diaphragma and lateral lobe of the liver without peritoneal dissemination.

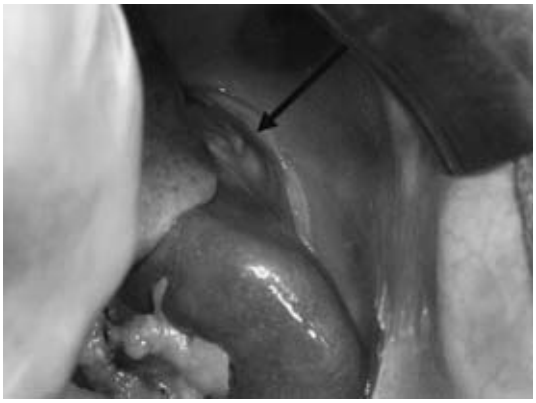

管造影検査が用いられる．腹部超音波検査では脾臓に転移性腫瘍がある場合，低エコー像あるいは無エコー像を一般的に呈するといわれているが[12]，本症例はモザイク像を呈しており，肝細胞癌の超音波所見に類似していた．このような場合，ドップラー・造影をさらに行うことにより，腫瘍の血流を観察することが診断に役立つと思われる．

一般に，血管造影検査では肝細胞癌は vascularity が高いことから転移巣においても hypervascular を呈することが多く[13]，脾転移巣も同様に

Fig. 5　The resected specimen：The tumor in the spleen was almost covered with a splenic capsule. Necrotic change in the tumor was partially detected.

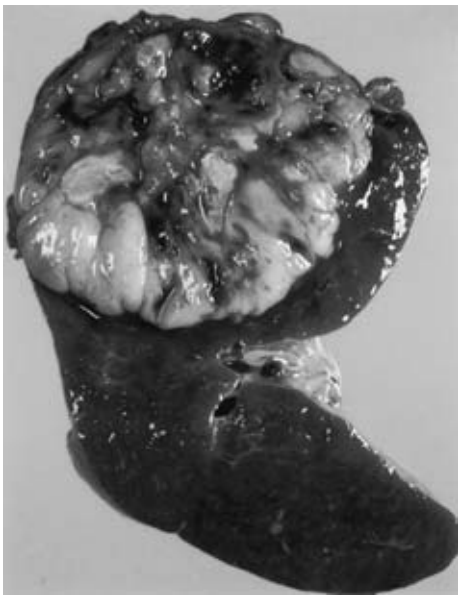

Fig. 6　Histological finding：This tumor cells had clear inclusion bodies, and showed restiform arrangements. The tumor was identical to histology of the HCC（H.E. stain×200）.



hypervascularを呈するものと思われる．しかし，本症例ではhypovascularであり，藤本ら[14]片桐ら[3]も同様の報告をしている．その理由として，脾臓への血流が豊富なため，転移巣が相対的にhypovascularを呈するものと考えられる．

治療としては化学療法・TAE・手術などがある．化学療法については，中牟田ら[15]はアドリアマイシンの腹腔動脈注入療法を施行し，肝臓内の腫瘍には効果的であったが，脾腫瘍は無効であったと報告している．これは，脾腫瘍への血流が乏しいために薬剤が十分量，腫瘍に到達しなかったと考察している．富田ら[13]は，血管造影で左横隔膜動脈・脾動脈からの腫瘍濃染像を認めたため，TAEを行い脾転移巣の縮小が得られ，経過良好であると報告している．血管造影で脾転移巣に腫瘍濃染像が描出され，肝臓を含む多臓器に病変がある場合には，TAEも治療の選択枝の一つになると考えられる．本症例は単発性脾転移であり，他に明らかな転移巣がなく，血管造影ではhypovascularを呈していたこともあり，脾臓摘出を行った．肝細胞癌脾転移に対する手術例は本邦で我々が検索しえたかぎり，自験例も含めて，5例[3)~6)]とまれであった．その内の1例に，脾破裂による大量腹腔内出血例も報告されていた．耐術可能で他臓器病変がコントロール可能であれば，予後も脾摘術後最長1年の生存例も報告されており，積極的に脾摘術を行うべきであると考えられた．

文献検索には医学中央雑誌刊行会・Pub Medを用い，1983～2003年までの期間で，キーワードとして肝細胞癌（hepatocellular carcinoma）・脾臓転移（splenic metastasis）で検索を行った．

文　献

1）野田八嗣，福岡賢一，宮森弘年ほか：脾転移により特発性脾破裂をみた肝細胞癌の一例．肝臓 **23**：1083—1087, 1982

2）吉岡健太郎，井土まゆみ，岡山政由ほか：心筋及び脾転移をきたした肝細胞癌の1剖検例．肝臓 **24**：909—913, 1984

3）片桐　聡，高崎　健，次田　正ほか：肝細胞癌術後孤立性脾転移の1例．日臨外会誌　**60**：1647—1652, 1999

4）竹内仁司，小長英二，仁科拓也ほか：肝細胞癌の経門脈性脾転移例の1症例．肝・胆・膵　**24**：

659—692, 1992
5) 小川尚洋，黒木信善，稲葉　彰ほか：多発血行性転移を合併した肝細胞癌の1例．消外　**14**：241—246, 1991
6) 板野　哲，平井賢治，吉田智之ほか：肝細胞癌脾転移の2症例における画像診断の検討．肝臓 **34**：187, 1993
7) 日本肝癌研究会編：第14回全国原発性肝癌追跡調査報告(1996～1997)．日本肝癌研究会事務局，京都，2002，p72—83
8) 野呂純敏：原発性肝細胞癌の病態形態学的研究—続・浸潤型肝癌について—．久留米医会誌 **47**：973—984, 1990
9) Warren S, Davis AH：Studies on tumor metastasis. The metastasis of carcinoma to the spleen. V. Am J Cancer **21**：517—533, 1934
10) Miller JN, Milton GW：An experimental comparison between tumor growth in the spleen and liver. J Pathol Bact **90**：515—521, 1965
11) Gabison A, Small M, Trainin N：Kinetic of the response of spleen cells from tumor-bearing animals in an vitro tumor-neutralization assay. Int J Cancer **18**：813, 1976
12) 山本亮輔，山本晋一郎，福嶋啓祐ほか：脾臓転移を示した肝細胞癌の2例．癌の臨　**32**：1486—1490, 1986
13) 富田淳子，武南達郎，富岡千穂ほか：肝細胞癌の脾転移の一例．香川中病医誌　**17**：28—31, 1998
14) 藤本　肇，村上康二，小澤弘侑ほか：巨大脾転移巣のみられた肝細胞癌の一例．臨放線　**35**：1439—1442, 1990
15) 中牟田浩治，小田英俊，大曲勝久ほか：脾臓へ広範な転移をきたした原発性肝細胞癌の1剖検例．日消病会誌　**89**：2808—2812, 1992

A Case of Splenic Metastasis from Hepatocellular Carcinoma

Yukihito Niimi, Satoru Akashi, Mitsuo Nagao,
Saiho Ko, Junji Okayama and Yoshiyuki Nakajima
Department of Surgery, Nara Medical University

A 55-year-old man who had was undergone extended right lobectomy for a huge hepatocellular carcinoma (HCC) in February 1996 then underwent TAE to manage HCC recurrence twice and partial resection of the lung for metastasis twice in 3 years. A splenic tumor 2.5cm in diameter detected in computed tomography in November 2001 grew 5cm in diameter in 2 months. In laparotomy on January 31, 2002, under a diagnosis of splenic metastasis from HCC, we located the tumor in the upper pole of the spleen, firmly attached to the diaphragm and lateral lobe of the liver without peritoneal dissemination. We conducted splenectomy and partial resection of the diaphragm and liver. Pathologically, the tumor was identical to HCC histology and covered with a splenic capsule. Taken together, we diagnosed this case as splenic metastasis from HCC-a rare with a poor prognosis due to frequent metastasis to other organs. Treatment options are resection, chemotherapy, and TAE. In cases with no other lesion, such as in this case, surgical resection should yield a good prognosis.

Key words：hepatocelluler carcinoma, spleen, metastasis

〔Jpn J Gastroenterol Surg 39：561—565, 2006〕

Reprint requests：Yukihito Niimi　Department of Surgery, Saiseikai Nara Hospital
4-643 Hachijo, Nara, 630-8146 JAPAN

Accepted：November 30, 2005

©2006 The Japanese Society of Gastroenterological Surgery　Journal Web Site：http://www.jsgs.or.jp/journal/