日消外会誌　39（5）：566～571，2006年

症例報告

肝原発神経内分泌癌の１例

横浜市立市民病院外科，横浜市立脳血管医療センター*

石部　敦士　　望月　康久　　鬼頭　文彦　　福島　恒男*

症例は51歳の男性で，健康診断で肝機能異常があり近医で肝腫瘍を指摘され当科入院となった．入院時検査結果でCA19-9 284U/dlと高値であった．造影CTでは肝左葉に径10cmの中心部は低吸収域，その周囲は被膜様の造影効果を有する腫瘍を認めた．MRCPで末梢胆管の拡張を認め，胆管細胞癌の診断で肝左葉切除を施行した．肉眼的に門脈腫瘍栓を認めた．病理組織学検査ではnucleocytoplasmic（N/C）比の高い未分化な円形細胞が髄様に増殖し，一部ロゼット形成を認めた．免疫組織化学検査で塗銀染色，synaptophysin陽性であり神経内分泌癌と診断した．術後13か月現在無再発生存中である．肝臓原発の神経内分泌癌は非常にまれな疾患で予後不良とされており，今後も注意深く経過観察する必要がある．

はじめに

肝臓原発の神経内分泌癌は非常にまれな腫瘍であり，急速に進行し予後は不良である[1]．今回，我々は術前検査で肝内胆管癌と診断し肝左葉切除術を施行したが，病理学的検査で肝原発神経内分泌癌と診断した１例を経験したので文献的考察を加えて報告する．

症　　例

患者：51歳，男性

主訴：腹部腫瘤

既往歴・家族歴：特記すべきことなし．

現病歴：2003年9月頃より心窩部腫瘤を自覚していた．同年12月健康診断で肝機能異常を指摘された．2004年1月近医受診．精査の結果，肝左葉に腫瘤を認め当科紹介となった．

入院時現症：身長165cm，体重50kg，体温36.6℃，血圧110/64mmHg，脈拍68回/分・整，腹部は平坦・軟，心窩部に肝臓を4横指触知した．圧痛は認めなかった．

入院時血液検査所見：胆道系酵素の上昇と軽度の貧血を認めた．腫瘍マーカーではCA19-9が284U/mlと高値を示した．HBs抗原陰性，HCV抗体陰性であった（**Table 1**）．

腹部CT：肝左葉をほぼ占居する比較的境界明瞭な直径約10cmの腫瘤を認めた．造影早期像で中心部は低濃度を呈し，腫瘍辺縁に造影効果を認めた．造影後期像では肝実質より低濃度を呈した．門脈左枝は認められず門脈浸潤が疑われた．傍大動脈リンパ節の腫大は認めなかった．その他，腹部臓器に異常所見を認めなかった（**Fig. 1a～c**）．

MRI：T1強調画像では低信号を呈し，T2強調画像では不均一な高信号を示した．MRCPでは腫瘤末梢部の胆管の軽度拡張を認めた（**Fig. 1d～f**）．

前医で上部および下部消化管内視鏡検査施行されたが異常を認めなかった．

以上の所見より，肝内胆管癌の疑いと診断し2004年2月下旬手術を施行した．

手術所見：肝左葉に直径10cmの腫瘤を認めたが，術中超音波検査では右葉に病変を認めなかった．腹腔内に他に原発巣と思われる病変を認めず肝内胆管癌と診断し，肝左葉切除術を施行した．

切除標本肉眼的検査所見：肝腫瘍は大きさ11.5×7×11cm．割面では強い壊死と分葉結節増殖が認められ，門脈腫瘍塞栓を認めた（**Fig. 2**）．

病理組織学的検査所見：腫瘍は2区域にまたがって存在し浸潤性発育を呈していた．被膜形成はなく，漿膜への浸潤は認めなかった．円形・紡

＜2005年11月30日受理＞別刷請求先：石部　敦士
〒234-8503　横浜市港南区港南台3―2―10　済生会横浜市南部病院外科

Table 1　The laboratory data of patient on admission

WBC	7,310 /μl	Na	142 mEq/*l*	HBsAg	(−)
RBC	445×10⁴ /mm³	K	4.2 mEq/*l*	HCV-Ab	(−)
Hb	13.2 g/dl	Cl	104 mEq/*l*	TPLA	(−)
Plt	22.1×10⁴ /mm³	T-Bil	0.5 mg/dl	Tumor markers	
TP	7.6 g/dl	AST	25 IU/*l*	CEA	2.1 ng/ml
Alb	4.6 g/dl	ALT	20 IU/*l*	CA19−9	284 U/ml
BUN	11.5 mg/dl	γ-GTP	240 IU/*l*	AFP	8.4 ng/ml
Cre	0.82 mg/dl	ALP	687 IU/*l*	PIVKA-II	17 ng/ml
		LDH	219 IU/*l*		
		ICG R15	16.6 %		

Fig. 1　a：Plain CT disclosed a low density mass. b, c：Enhanced CT showed enhanced capsule-like structures surrounding low-density areas. d：A low-intensity mass was observed in T1-weighted MRI. e：The mass was represented as a heterogeneous high-intensity area in T2-weighted MRI. f：MRCP showed dilatation of peripheral bile ducts.

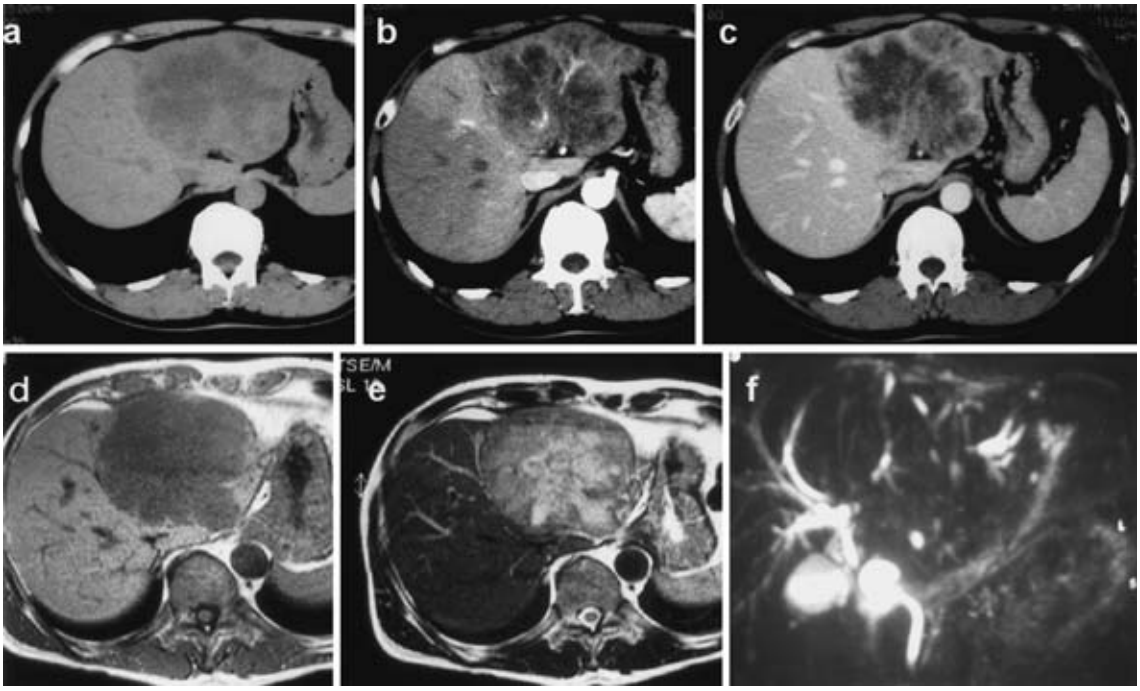

錘形・多辺形の nucleocytoplasmic(以下，N/C)比の高い未分化傾向の腫瘍細胞が胞巣を形成し，髄様に増殖していた．門脈浸潤を認め，核分裂像が非常に多く，一部ロゼット形成も認めた(**Fig. 3c, d**)．また，胆管上皮系の未分化腺癌と考えられる部分も認めた(**Fig. 3a**)．腫瘍細胞は免疫染色で鍍銀染色陽性，CA19−9 陽性であった．NSE, chromogranin A は陰性であったが synaptophysin 陽性であり神経内分泌癌と診断した(**Fig. 4**)．

術後経過：術後経過は順調で術後第 19 病日で退院した．術後の腫瘍マーカーは CA19−9 15.7U/

Fig. 2　Macroscopic features of resected spicemen：Hepatic tumor measured 11.5×11×7cm, and had septated structure, necrotic interior, and embolus into the portal vein（➡）.

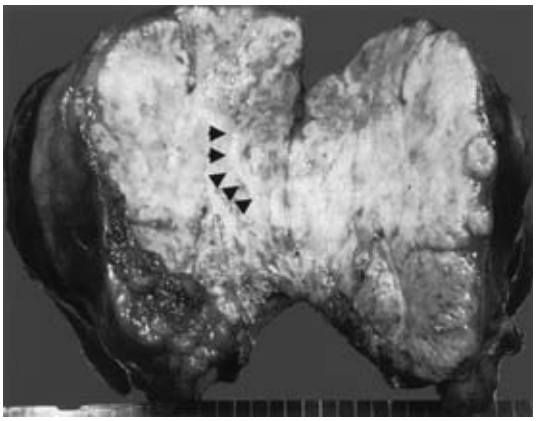

ml と低下した．外来で UFT 内服を開始した．術後 13 か月経過するが，再発所見は認めず外来通院中である．

考　察

神経内分泌癌は下垂体，副甲状腺，膵ラ島，副腎髄質，胃腸管，そのほか全身に分布する神経内分泌顆粒を有する細胞から発生する．

神経内分泌癌の頻度は胃癌の 0.1～0.4%，大腸癌の 0.2% 前後とされているが，肝臓原発の神経内分泌癌は極めてまれである[1]．肝臓はほかの消化管内分泌細胞腫瘍の転移が多い臓器であり転移性肝癌との鑑別が重要である．今回の症例では，術前に上・下部消化管内視鏡検査が施行され，腹部 CT，術中所見でも他に原発巣となる病変を認めず，肝臓原発と考えられた．

肝臓原発の神経内分泌腫瘍の発生機序としては，1)肝内胆管周囲の付属腺内に散在する神経内分泌細胞を母地として発生する説[2]，2）腫瘍増殖の過程で分化する方向が変化し，神経内分泌癌化がおこり腫瘍全体におよぶ説[3)4]，3)上皮細胞および神経内分泌細胞の両者に分化する多分化能を有する未分化な細胞から発癌する説[5)6]，などが報告されている．今回の症例では，部分的に低分化腺癌を呈しており，肝内胆管細胞癌が神経内分泌癌へ分化した可能性があると考えられた．

神経内分泌癌の画像所見は，一般的に超音波検査では不均一な高エコー，単純 CT では low density，造影 CT では腫瘍の中心部は low で辺縁部は造影され，MRI では T1 強調画像で部分的に high intensity を伴う low intensity，T2 強調画像では不均一な high intensity を示すものが多い[7]．今回の症例でも類似した画像所見を認めたが，血管造影では血管増生を認める症例[2)8]から腫瘍の内部壊死を反映し辺縁のみ造影される症例[4]もあり，特徴的所見は報告されておらず，術前に診断を確定するのは難しいと思われる．

組織学的に神経内分泌癌は，①高異形度の内分泌細胞（N/C 比が高い，小～大型で染色質に富む円形～紡錘形の核，核分裂像が多い），②壊死巣や偽ロゼット構造を伴う充実結節状やシート状胞巣，③線維毛細血管性の間質を伴い，④充実性に増殖する[9]．また，神経内分泌細胞は鍍銀染色が陽性で，免疫組織学的には chromogranin A，synaptophysin，neuron specific enolase（NSE），protein gene product 9.5（PGP9.5），などの神経内分泌分化のマーカーが陽性である．また，電子顕微鏡で神経内分泌顆粒が確認されれば診断は確実である．また，カルチノイドとの相違は，カルチノイドは同様に神経内分泌顆粒を有するが病理組織学的には円形または楕円形の核をもつ小型で均一な細胞で，核分裂像や脈管侵襲はまれであり，発育も緩徐で予後も比較的良好であることが挙げられる[9]．

我々が 1983 年から 2004 年までに医学中央雑誌と PubMed で「肝臓」,「liver」および「神経内分泌癌」,「neuroendocrine carcinoma」をキーワードとし検索しえた肝原発神経内分泌癌報告例は本症例を含め 20 例のみであった[2)4)7)8)10)～21]．20 例の検討では（**Table 2**），男女比は 15：5 と男性に多い傾向を認めた．平均年齢は 64.5 歳であり中高年に多い傾向があった．主訴は腹痛が最も多く 15 例中 6 例（40%），ついで無症状で本症例のように検診などで発見された症例が 3 例（20%）であった．肝原発神経内分泌癌は比較的大きな腫瘍が多いとされており[1]，今回の検討でも平均 9.54cm であった．また，18 例中 13 例（72.2%）が単発性であっ

Fig. 3 The histological findings showed that the tumor cells were round, pleomophic cells with arranged in large cluster. There were formation of rosette and frequent mitoses (→).

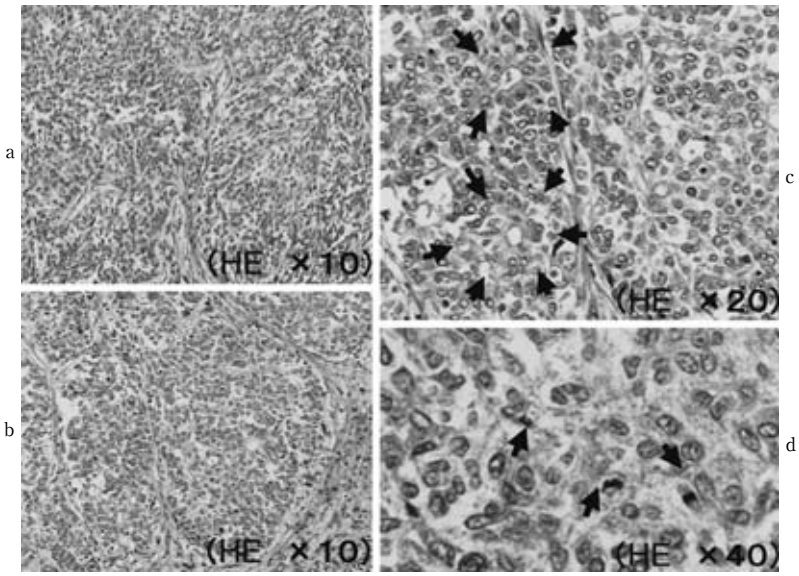

Fig. 4 On immunohistochemical, examination the tumor cells were positive for Glimelius(a), CA19−9(b), and synaptophysin (c). (×40)

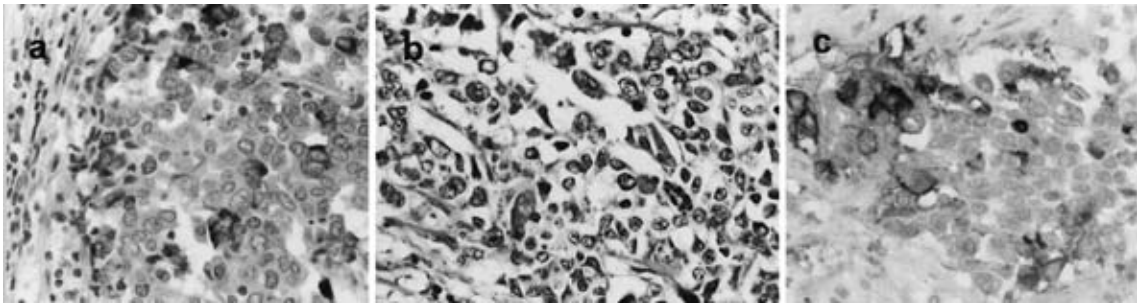

た．治療は15例中8例（53.3%）で手術が施行されていたが，多発症例や肺などへ遠隔転移のある症例では化学療法，放射線療法が施行されていた[10)~12)]．しかし，有効な化学療法は報告されておらず，外科的手術が第1選択と考えられた．転移部位としては16例中7例（43.7%）とリンパ節が多く，ついで骨，肺などに多く認められた．原発巣が小さくとも術後早期に遠隔転移を来す症例も報告されている[6)]．予後は非常に悪く，報告例の検討では1年生存率23.5%，5年生存率は5.8%であった．今回の症例では肉眼的に門脈侵襲があり，病理組織検査で核分裂像も多く悪性度が高い腫瘍と考えられたが，術後13か月現在まで再発は認められていない．

肝原発性神経内分泌癌は非常にまれな疾患であり予後不良なことから，今後も注意深い経過観察が必要である．

Table 2　Summary of 20 reported cases of primary hepatic neuroendocrine carcinoma

Sex	M	15	Metastasis		
(n = 20)	F	5	(n = 16)	lymph nodes	7
Age (year)	64.6			bone	4
(n = 20)	(8−89)			lung	3
Symptom				liver	2
(n = 15)	abdominal pain	6		brain	1
	no symptom	3	Neuroendocrine marker	chromogranin A	15
	jaundice	2			
	weight loss	1	(n = 19)	NSE	9
	abdominal mass	1		Grimelius	7
	abdominal disconfort	1		synaptophysin	4
	fatigue	1		CA19−9	3
Size (cm)	9.54		1 year survival	23.5%	
(n = 17)	(2−22)		5 year survival	5.8%	
Treatment			(n = 17)		
(n = 15)	surgical resection	8			
	radiation	3			
	chemotherapy	3			
	TAE	1			

文　献

1) 森脇義弘，山崎安信，須田　嵩ほか：上行結腸原発内分泌細胞癌の一例．日消病会誌　**96**：1062—1066, 1999
2) 山中秀高，末永昌宏，国場良和：肝切除後，早期に遠隔転移を認め，診断に難渋した肝原発神経内分泌癌の一例．肝臓　**39**：261—267, 1998
3) Gould VE, Banner BF, Baerwaldt M et al：Neuroendocrine neoplasms in unusual primary sites. Diagn Histopathol **4**：263—277, 1981
4) Ishida M, Seki K, Tatsuzawa A et al：Primary hepatic neuroendocrine carcinoma coexisting with hepatocellular carcinoma in hepatitis c liver cirrhosis：report of a case. Surg Today **33**：214—218, 2003
5) 岩渕三哉，渡部英伸，石原　法ほか：消化管カルチノイドと神経内分泌細胞癌の病理—その特徴と組織発生—．臨消内科　**5**：1679—1681, 1990
6) 芦沢　敏，佐藤光史，高井智子ほか：肝・骨転移をきたした胆管 small round cell carcinoma の1症例．北里医　**22**：284—288, 1992
7) Tsuchimochi S, Nakajo M, Inoue H et al：Primary hepatic neuroendocrine carcinoma with multiple metastases：a case report. Radiat Med **13**：183—185, 1995
8) 堀米直人，金子源吾，疋田仁志ほか：限局性結節性過形成に類似した臨床症状を呈した肝原発神経内分泌癌の1例．肝臓　**43**：294—298, 2002
9) 岩渕三哉，佐野壽昭：消化管(肝，胆管を含む)の内分泌細胞腫瘍．病理と臨　**17**：1253—1262, 1999
10) Hsuch C, Tan XD, Gonzlez-Crussi F et al：Primary hepatic neuroendocrine carcinoma in a child. Cancer **71**：2660—2665, 1983
11) Fukunaga M：Neuroendocrine carcinoma of the liver：an autopsy case. Pathol Int **48**：481—485, 1998
12) Pilichowska M, Kimura N, Ouchi A et al：Primary hepatic carcinoid and neuroendocrine carcinoma；clinicopathological and immunohistochemical study of five cases. Pathol Int **49**：318—324, 1999
13) Yu-Ping X, Ji-Yao Y：Primary neuroendocrine carcinoma of the liver. Ultrastruct Pathol **10**：331—336, 1986
14) Zanconati F, Falconieri G, Lamovec J et al：Small cell carcinoma of the liver：a hitherto unreported variant of hepatocellular carcinoma. Histopathology **29**：449—453, 1996
15) 堀　隆，若木邦彦，石井陽子：肝臓原発と考えられる神経内分泌細胞癌の一例．日臨細胞会誌　**37**：457, 1998
16) Ferrero A, Gallino C, D'Aloisio G et al：Primary neuroendocrine carcinoma of the liver：difficult diagnosis of a rare neoplasm. Acta Chir Belg **99**：299—302, 1999
17) 台丸　裕，徳毛宏則，石田邦夫：肝腫瘍（Sarcomatoid hepatocellular carcinoma, mixed hepatocellular and neuroendocrine carcinoma）．広島医

52：115, 1999
18）宮腰朝子，鎌田憲子，横山桂明ほか：肝原発のNeuroendocrine carcinomaの1例．日独医報 45：502, 2000
19）松山和男，余喜多史郎，三宅講太郎ほか：肝原発神経内分泌癌の1自験例．日臨外会誌 62：561, 2001
20）Kaya Guerkan, Pashe Christophe, Osterheld M-C et al：Primary neuroendocrine carcinoma of the liver：an autopsy case. Pathol Int 51：874—878, 2001
21）尾崎　岳，海堀昌樹，柳田英佐ほか：肝原発神経内分泌癌の1切除例．日臨外会誌 64：673, 2003

A Case of Primary Hepatic Neuroendocrine Carcinoma

Atsushi Ishibe, Yasuhisa Motizuki, Humihiko Kitou and Tsuneo Fukushima*
Department of Surgery, Yokohama Citizens Hospital
Yokohama Stroke and Brain Center*

We report a case of primary hepatic neuroendocrine carcinoma. A 51 year-old man with liver dysfunction and a hepatic tumor of 10cm in the lateral lobe was found in plain computed tomography（CT）to have a low-density mass. Enhanced CT showed capsule-like structures surrounding low-density areas. A low-intensity mass observed in T1-weighted magnetic resonance imaging（MRI）became an heterogeneous high-intensity area in T2-weighted MRI. MRCP showed dilated peripheral bile ducts. We resected left hepatic lobe. Immunohistochemically, tumor cells were positive for CA19–9 and synaptophysin. The histopathlogical diagnosis was neuroendocrine carcinoma of the liver. Primary hepatic neuroendocrine carcinoma is extremely rare and prognosis is dismal. The patient has, however, been followed up for 13 months without evidence of recurrence.

Key words：neuroendocrine carcinoma, liver

〔Jpn J Gastroenterol Surg 39：566—571, 2006〕

Reprint requests：Atsushi Ishibe　Department of Surgery, Saiseikai Yokohama City Nanbu Hospital
3–2–10 Kounanndai, Kounann-ku, Yokohama, 234–8503 JAPAN

Accepted：November 30, 2005

©2006 The Japanese Society of Gastroenterological Surgery　Journal Web Site：http://www.jsgs.or.jp/journal/