日消外会誌　39（5）：572～576，2006年

**症例報告**

# Communicating accessory bile ductの1例

名古屋第二赤十字病院外科

坂本　英至　　長谷川　洋　　小松俊一郎　　広松　　孝
田畑　智丈　　河合　清貴　　夏目　誠治　　青葉　太郎
土屋　智敬　　松本　直基

まれなcommunicating accessory bile ductの1例を経験したので報告する．症例は72歳の女性で，十二指腸乳頭部癌による閉塞性黄疸のため経皮経肝胆道ドレナージを施行した．胆管造影所見にて左右肝管が低位で合流し，肝門付近で左右肝管はこれと同じ太さの胆管によって交通していた．胆嚢管は右肝管に合流していた．膵頭十二指腸切除術を施行し，胆管は胆嚢管合流部直下で切離し，左右肝管をおのおの空腸と吻合した．本症例はGoorらのいうcommunicating accessory bile ductに相当すると考えられる．本症例では肝門部で胆管がcircuitを形成し，circuit部分がいずれもほぼ同じ太さのため，どの部分をcommunicating accessory bile ductとすべきかに疑問が残った．同様の症例を集積し，Goor，Couinaudの分類を踏まえcommunicating accessory bile ductの簡便な新分類を試みた．

## はじめに

胆道系には種々の形態異常が存在する．その中でも，肝門部付近で胆管がcircuit状を呈するcommunicating accessory bile duct（副交通胆管枝）は極めてまれである．今回，我々はcommunicating accessory bile ductを伴う十二指腸乳頭部癌の1例を経験したので過去の報告例の検討を加え報告する．

## 症　　例

症例：72歳，女性

主訴：皮膚掻痒感，褐色尿

既往歴：53歳時，急性虫垂炎手術．

家族歴：特記すべきことなし．

現病歴：皮膚掻痒感，褐色尿を主訴に近医受診，血液検査にて黄疸，肝機能異常を指摘され当院に紹介，入院となった．

入院時血液検査所見：AST 75IU/L，ALT 76 IU/L，ALP 911IU/L，T-Bil 19.2mg/dlと軽度の胆道系酵素の上昇と著明な黄疸を認めた．腫瘍マーカーではCA19-9が146,000U/mlと上昇していた．

腹部造影CT所見：肝内胆管から肝外胆管の拡張を認め，乳頭部付近での閉塞が疑われた．

上部消化管内視鏡検査所見：十二指腸乳頭部付近に潰瘍を伴う不整形腫瘍を認め，乳頭へのcanulationは不可能であった．腫瘍部からの生検で腺癌と診断された．

経乳頭的な減黄が不可能であったため左肝管より経皮経肝胆道ドレナージ（percutaneous transhepatic biliay drainage；PTBD）を挿入した．

胆管造影検査所見：左右肝管は低位で合流し，さらに肝門付近で左右肝管はほぼ同じ太さの胆管によって交通していた．胆嚢管は右肝管に合流していた．PTBDチューブ交換時，ガイドワイヤーは左肝管から左右肝管の交通枝を介して右肝管，総胆管に挿入され，左右肝管と交通枝がcircuitを形成していることが判明した（**Fig. 1**）．

手術所見：以上の所見より，十二指腸乳頭部癌と診断し膵頭十二指腸切除術を施行した．上部胆管は剥離せず胆嚢管合流部直下で胆管を切離すると左右肝管が併走する形で切離された．左右肝管

＜2005年11月30日受理＞別刷請求先：坂本　英至
〒466-8650　名古屋市昭和区妙見町2―9　名古屋第二赤十字病院外科

**Fig. 1** a：Tube cholangiography revealed a low union of the hepatic ducts and an accessory bile duct connected the right and left hepatic ducts. b：The guidwire was inserted from the left hepatic duct into the common bile duct through the connecting duct. c：The schema of the biliary system.

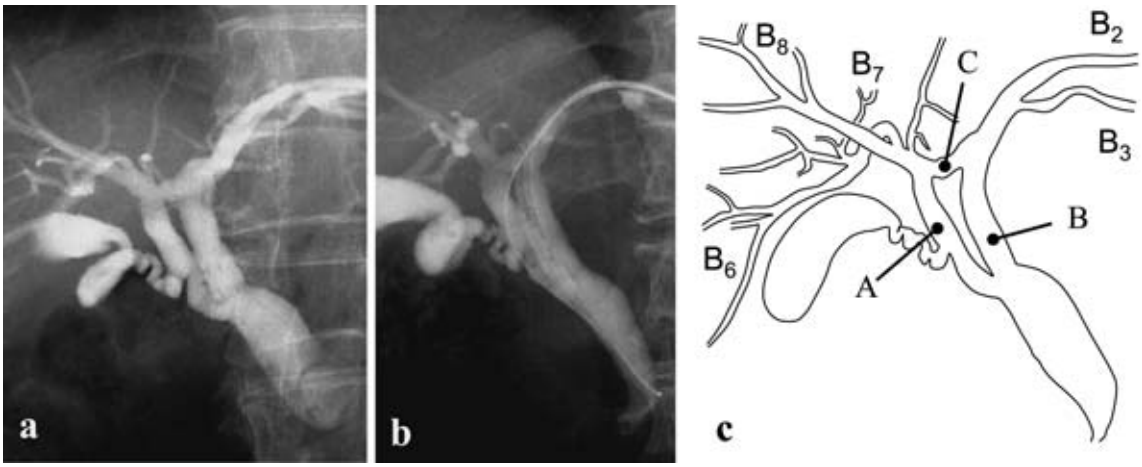


**Fig. 2** Postoperative cholangiography showed the right and left hepatic ducts were anastomosed to the jejunum independently.

をおのおの空腸と吻合した．術後の胆管造影でも左右肝管は別々に空腸と吻合されているのが確認された（**Fig. 2**）．

切除標本検査所見：乳頭部に潰瘍腫瘤型の腫瘍を認め，組織学的に中分化型管状腺癌，panc3, du3，n3（＋），stage IVa であった．

術後経過は順調で第34病日に退院した．

## 考　察

本症例で問題になったのは，circuit 状を呈する胆管のうちどの部分を accessory bile duct とすべきかであった．当初，我々は**Fig. 1c**の A の部分を右肝管, B の部分を左肝管と考え, C の部分を左右肝管を交通する accessory bile duct と考えた．このように，肝門部で左右肝管を連絡する accessory bile duct を Gibney ら[1]は interhepatic duct と名づけて報告した．その後，Hafner ら[2]および Matsushita ら[3]が同様の報告を行っている．

しかし, **Fig. 1c**において A の部分を右肝管と総胆管を連絡する accessory bile duct と考えることも可能である. 同様に, B の部分を左肝管と総胆管を連絡する accessory bile duct とも考えられる．本症例では circuit 状を呈する胆管はいずれもほぼ同じ太さであり，太さだけではどれが accessory かを決めることは難しかった．このように考えると，interhepatic duct という呼称は普遍性がなく communicating accessory bile duct という用語のほうが妥当であると思われた．

Goor ら[4]は一定の肝臓の区域をドレナージせず，主要胆管の間を交通する胆管を communicating accessory bile duct と名づけ4型を報告した（**Fig. 3**）．本症例は Goor らの分類では F2 にあた

**Fig. 3**　Classification of the communicating accessory bile ducts by Goor [4]

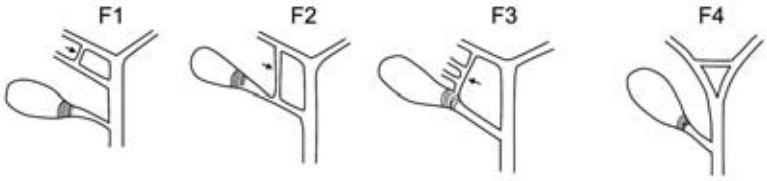


**Fig. 4**　Classification of the communicating accessory bile ducts by Couinaud [5]

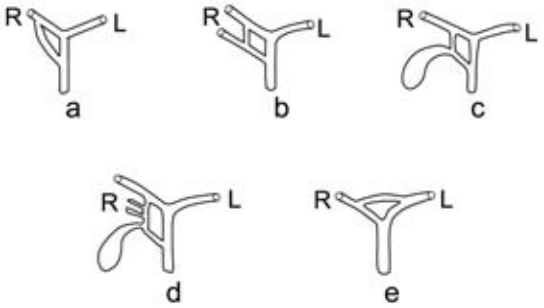


**Table 1**　Reported cases regarding communicating accessory bile ducts

| Author | Year | Age/Sex | Combined Disease | Type |
|---|---|---|---|---|
| Nygren[10] | 1954 | 52/F | GB stone | Ⅰ |
| Gibney[1] | 1987 | 17/F | GB stone | Ⅲ |
| Takahashi[11] | 1991 | 18/F | GB stone | Ⅱ |
| Nomura[12] | 1991 | — | — | Ⅱ |
| Takagi[13] | 1995 | 44/F | GB stone | Ⅰ |
| Hafner[2] | 1997 | 39/M | Liver abscess | Ⅱ |
| Yoshida[14] | 1998 | 50/M | GB stone | Ⅱ |
| Takaoka[15] | 1999 | 55/F | GB cancer | Ⅲ |
| Oyama[16] | 2000 | 43/F | GB polyp | Ⅱ |
| Hayashi[17] | 2000 | 53/M | Choledochal cyst | Ⅰ |
| Matsushita[3] | 2000 | 43/F | GB stone | Ⅲ |
| Kamiya[18] | 2001 | 68/F | GB stone | Ⅲ |
| Kobayashi[7] | 2002 | 66/F | GB stone | Ⅲ |
| Nishimura[6] | 2002 | 52/M | GB stone | Ⅲ |
| Nishimura[6] | 2002 | 72/M | GB stone | Ⅲ |
| Takayama[8] | 2004 | 46/M | GB stone | Ⅲ |
| Masaoka[9] | 2005 | 48/F | GB stone | Ⅱ |

ると思われるが，F4の亜型（胆嚢管が右肝管に合流）とも考えられる．また，Couinaud[5]はGoorらの分類に1型を付け加えて5型を提示した．

**Fig. 5**　A new classification of the communicating accessory bile ducts

二村はcommunicating accessory bile ductを副交通胆管枝と訳している（**Fig. 4**）．これによれば本症例はtype cにあてはまると考えられるが，type aの亜型（左肝管と総肝管の連絡）ともtype eの亜型（胆嚢管が右肝管に合流）とも考えられる．さらに，西村ら[6]は本邦報告例を検討した結果，Couinaudの分類を改変し9typeの類型化を行っている．

医学中央雑誌を用いて1986年から2005年までの過去20年間を検索すると，本邦において「communicating accessory bile duct（副交通胆管枝）」をキーワードとしての報告例は5例であった[6)~9)]．これらに加えて「double (common) bile (hepatic) duct」,「duplication of bile duct」,「interhepatic duct」,「hepatobilialy duct」などの用語にて報告された胆道奇形の中で，胆管像が呈示されていて，肝外胆管が消化管または膵管との合流点より上流側でcircuit状を呈するものをMEDLINEを用いて検索すると17例がみつかった（**Table 1**）[1)~3)6)~18)]．これらの中には本症例と同じくどの部分がaccessoryかの判定が難しく，既存の分類ではどちらに入れるか迷う症例もみられた[1)8)]．

そこで，我々はcircuit状を呈する胆管のどの部分をcommunicating accessory bile ductとする

かは問わず，circuit に合流する胆管の数による分類を試みた（**Fig. 5**）．TypeI は circuit に合流する胆管が1本の場合であり，胆管は肝門で1本になった後2本に分かれ，再度合流する．これは Michels[19]が重複総肝管として記載しているものである．TypeII は circuit に合流する胆管が2本の場合であり，interhepatic duct として報告された症例や肝門より下流に合流する accessory bile duct と総肝管の間に交通があるような場合がこれに相当する．自験例もこの Type に入る．TypeIII は circuit に合流する胆管が3本以上の場合である．なお，胆嚢管は既報告例全例で circuit 部分に合流していた．この分類の特色は circuit 状を呈する胆管のすべての部分を平等に扱う点にある．すなわち，臨床に際し circuit 部分を切除再建する必要に迫られた場合，どの部分が accessory かではなく現時点での胆汁の流れを考えそれがもっともスムースになるように再建のプランをたてればよいと考える．

Communicating accessory bile duct の成因について Couinaud は Kiernan[20]および Yamamoto ら[21]の報告を引用し，肝門部胆管や主要な肝管の周囲には鞘小管と呼ぶ微小な胆管が互いに吻合して叢を形成しており，発生途上でこれらの鞘小管が異常に発達してできた可能性があると述べている．しかし，形成された communicating accessory bile duct を切除してその組織構造を論じた報告は少なく，臨床的に circuit を呈する胆管のどの部分が異所性かを判定するのは困難と思われる．我々の提唱する分類はこの点に着目し anomalous な存在である circuit が胆道系全体のどのレベルに存在するかによって分類しようという試みであって，今後の研究によって発生学的な関連が明らかにされることを期待している．

近年の MRCP や DIC-CT などの画像診断機器の発達により，以前は直接胆道造影を行って初めて診断されていた胆道奇形が，低侵襲な検査によって発見される機会が増えている．それに伴い communicating accessory bile duct の報告例も増加し，従来の分類では対応しきれない症例が散見されるようになってきた．今後の症例の集積，検討に際し我々の分類が少しでも役に立てば幸いである．

なお，本論文の要旨は第17回日本肝胆膵外科学会（平成17年6月，横浜）にて発表した．

## 文　献


1) Gibney RG, Nichols DM, Osborne JC et al：Interhepatic Duct：a new biliary anomaly. Gastrointest Radiol **12**：134—136, 1987
2) Hafner M, Schofl R, Gangl A et al：A rare anomaly of the biliary tree：the interhepatic duct. Gastrointest Endosc **45**：523—525, 1997
3) Matsushita M, Hajiro K, Takakuwa H et al：Interhepatic duct accompanied by cholestasis. Gastrointest Endosc **51**：503—504, 2000
4) Goor DA, Ebert PA：Anomalies of the biliary tree. Arch Surg **104**：302, 1972
5) CouinaudC：肝臓の外科解剖．二村雄次編．第1版．医学書院，東京，1996，p74—75
6) 西村一宣，松尾英生，玉栄　剛ほか：Communicating accessory bile duct（副交通胆管枝）の2例．日消外会誌　**35**：1659—1663, 2002
7) 小林裕幸，野崎英樹，清水　稔ほか：副交通胆管枝に合併した尾状葉肝内結石症の1例．日臨外会誌　**64**：1198—1201, 2003
8) 高山祐一，宮田完志，米山文彦ほか：副交通胆管枝の1例．日消病会誌　**101**：783—787, 2004
9) 正岡直子，池尻真康，広原鐘一ほか：Communicaing accessory bile duct に結石を認めた1例．日消内視鏡会誌　**47**：993—999, 2005
10) Nygren EJ, Barnes WA：Atresia of the common hepatic duct with shunt via an accessory duct；report of a case. Arch Surg **68**：337—343, 1954
11) 高橋　均，岡村良邦，秋沢直明ほか：副肝管に合併した若年者肝内結石症の1例．日消病会誌　**88**：1509—1514, 1991
12) 野村俊之，多田秀樹，西原徳文ほか：胆嚢管分岐異常の検討．胆道　**8**：3—8, 1994
13) 高木哲之介，赤坂義和，苔原　登ほか：肝外胆管奇形の2例．三重医　**39**：161—168, 1995
14) 吉田修郎，田島　充，下田　貢ほか：術前に副肝管を認めた胆石症の1例．日臨外会誌　**59**：1619—1622, 1998
15) 高岡　亮，久保田佳嗣，小倉真美ほか：重複総肝管類似の稀な肝外胆管形態異常と膵・胆管合流異常を合併した1例．胆道　**13**：124—128, 1999
16) 小山祐康，渡辺伸一郎，土岐文武ほか：稀有な形態を示した重複胆管の1例．胆と膵　**21**：94—95, 2000
17) 林　秀知，清水良一，和田守憲二ほか：膵・胆管合流異常に総胆管嚢腫と重複総肝管を伴った1例．日臨外会誌　**62**：772—776, 2001
18) 神谷　諭，寺崎正起，岡本恭和ほか：重複総肝管類似の胆管走行異常を認めた胆石症の1例．日臨

外会誌 **62**：1269—1273, 2001
19) Michels NA：Blood supply and anatomy of the upper abdominal organ with a descriptive atlas. JB Lippincott. Co, Philadelphia, 1955, p114—119
20) Kiernan F：The anatomy and physiology of the liver. Philos Trans Soc Sci **123**：711—770, 1833
21) Yamamoto K, Fischer MM, Phillips MJ：Hilar biliary plexus in human liver. A comparative study of the intrahepatic bile ducts in man and animals. Lab Invest **52**：103—106, 1985

## A Case of Communicating Accessory Bile Duct

Eiji Sakamoto, Hiroshi Hasegawa, Shunichiro Komatsu, Takashi Hiromatsu,
Tomotake Tabata, Kiyotaka Kawai, Seiji Natsume, Taro Aoba,
Tomonori Tsuchiya and Naoki Matsumoto
Department of Surgery, Nagoya Daini Red Cross Hospital

This paper presents a rare case of a communicating accessory bile duct associated with cancer of the papilla of Vater. A 72-year-old woman was admitted to our hospital because of obstructive jaundice. Percutaneous transhepatic biliary drainage was performed. Tube cholangiography revealed a low union of the hepatic ducts and an accessory bile duct connected the right and left hepatic ducts. The cystic duct inserted into the right hepatic duct. Pancreatoduodenectomy was performed. The right and left hepatic ducts were transected just under the cystic duct and anastomosed to the jejunum. We considered that this case had a communicating accessory bile duct as reported by Goor. In this case, the bile ducts formed a 'circuit' at the hepatic hilum. Because each part of the circuit had almost the same diameter, it was difficult to determine which part was the communicating accessory bile duct. We review reported cases which had the same anomaly, and detail the classification of this type of anomaly.

**Key words**：communicating accessory bile duct, interhepatic duct, duplication of bile duct
〔Jpn J Gastroenterol Surg 39：572—576, 2006〕

**Reprint requests**：Eiji Sakamoto Department of Surgery, Nagoya Daini Red Cross Hospital
2-9 Myoukenchou Syouwa-ku, Nagoya, 466-8650 JAPAN
**Accepted**：November 30, 2005

©2006 The Japanese Society of Gastroenterological Surgery Journal Web Site：http://www.jsgs.or.jp/journal/