日消外会誌　39（5）：583～588，2006年

症例報告

消化管出血を契機に発見された異所性膵癌の１例

新潟大学大学院医歯学総合研究科消化器・一般外科学分野，新潟県立新発田病院外科[1]，同　病理[2]

金子　和弘　　小山俊太郎[1]　　野村　達也　　田中　典生[1]
武田　信夫[1]　　下田　　聡[1]　　若木　邦彦[2]　　畠山　勝義

症例は75歳の男性で，下血を主訴に入院した．十二指腸第二部乳頭対側の粘膜下腫瘤からの出血の診断で内視鏡的止血術，血管造影下塞栓術を試みたが止血困難であり，緊急手術となった．十二指腸部分切除にて腫瘤を切除し，術中迅速病理検査で十二指腸壁内の迷入腺管から発生した高分化型腺癌と診断されたため，幽門輪温存膵頭十二指腸切除を追加施行した．術後の免疫組織学的検索にて異所性膵より発生した膵癌と診断した．異所性膵に発生した悪性腫瘍の報告は非常にまれであり，術前に正確な診断をつけることは困難である．異所性膵の手術においては悪性化の可能性を念頭におき，術中迅速病理検査を行い手術方針を決定することが必要である．

はじめに

異所性膵は膵臓以外の臓器に膵組織を認める発生過程における形成異常とされ，消化管粘膜下腫瘍様病変として認められることが多く，迷入膵または副膵とも呼ばれる[1]．異所性膵は正常膵と同様に急性膵炎，慢性膵炎，嚢腫化などをおこすことが知られており，消化管出血，狭窄，腸重積などの原因となることもあるが，癌化の報告は非常にまれである[2]．今回，十二指腸壁に存在した異所性膵より発生した異所性膵癌と診断した１症例を経験したので若干の文献的考察を加えて報告する．

症　　例

患者：75歳，男性

主訴：下血，倦怠感

家族歴・既往歴：特記すべきことなし．

現病歴：前日より突然の下血，倦怠感が出現し，当院を受診した．上部消化管内視鏡検査では多量の凝血塊のため出血部位は同定できず，高度な貧血症状のため緊急入院となった．

入院時現症：身長175cm，体重85kg，体温36.7℃．眼瞼結膜に貧血を認めた．腹部は緊満していたが圧痛はなく，腫瘤を触知しなかった．

入院時検査所見：血液生化学的検査で，Hb8.6 g/dlの貧血所見と肝・胆道系酵素の軽度上昇が認められた他は正常範囲内であった．腫瘍マーカーは測定しなかった．

腹部CT所見：腫瘤像などは認めず，出血部位の同定もできなかった．

入院後経過：濃厚赤血球８単位を輸血したが貧血が進行するため入院翌日に上部消化管内視鏡検査を再施行した．十二指腸乳頭対側に隆起性病変があり，同部より拍動性の出血が見られた（**Fig. 1**）．腫瘤表面は正常と思われる十二指腸粘膜が覆っており粘膜下腫瘍様であった．内視鏡的止血は困難で，血管造影下での塞栓止血を試みたが，出血部位の同定ができなかったため塞栓による止血も断念し，同日，緊急手術となった．

手術所見：出血のため小腸内には血液が充満し，腸管は浮腫状を呈していた．十二指腸第二部に直径2cm大の弾性硬の腫瘤を触知し，これを出血源と考え十二指腸部分切除にて摘出した．迅速病理検査に提出したところ十二指腸壁内の迷入腺管から発生した高分化型腺癌と診断された．膵背側に腫大したリンパ節を触知し転移が疑われたため，幽門輪温存膵頭十二指腸切除を追加施行した．

＜2005年11月30日受理＞別刷請求先：金子　和弘
〒951-8510　新潟市旭町通1―757　新潟大学大学院医歯学総合研究科消化器・一般外科学分野

Fig. 1 Gastrofiberscopy revealed a protruding tumor with arterial hemorrhage on the antimesenteric side of the second portion of the duodenum.

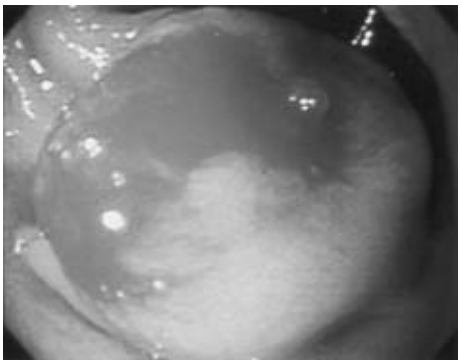

摘出標本：副乳頭対側に中央に陥凹を伴う18×14mm大の隆起性病変を認めた．十二指腸粘膜は保たれており粘膜下腫瘍と考えられた（**Fig. 2A, B**）．

病理組織学的検査所見：腫瘍表面の大半は正常十二指腸粘膜で覆われ，一部で腫瘍の露出を認めるのみであった（**Fig. 3**）．腫瘍は粘膜下から筋層を主座とし漿膜下まで浸潤する中分化型管状腺癌，ly1, v2, ssβの所見であり，また既存の正常膵組織との連続性は認められなかった(**Fig. 4A, B**)．腫瘤のほとんどが癌組織に置き換わっていたが，異型性の乏しい良性と考えられる腺管も一部に認められた．また，石灰化もみられた(**Fig. 4C, D**)．腺房細胞やLangerhans細胞は認められなかった．免疫組織学的検索ではHID-AB染色，MUC-6染色，MUC-1染色陽性であり(**Fig. 5**)，さらに，PAS, MUC-3, HGM45M1, synaptophysin, cystic fibrosis transmembrane conductance regular protein（CFTR），α1-antitrypsin，サイトケラチン7が陽性であり，MUC-2が陰性であることよりこの迷入腺管は十二指腸上皮，ブルンナー腺，胃表層上皮，胃腺窩上皮，小腸上皮，大腸上皮由来は否定的で，Vater乳頭部の膵胆管上皮および膵導管腺癌と類似の所見であった（**Table 1**）．また，CEA，CA19-9も陽性を示した．以上を総合して，十二指腸に存在したHeinrichIII型[3]の異所性膵より発生した膵癌と診断した．郭清したリンパ節には転移は認められなかった．

Fig. 2 Macroscopic findings of the resected specimen.
A tumor with a central umbilication was seen on the antimesenteric side of the duodenum（A, B）.

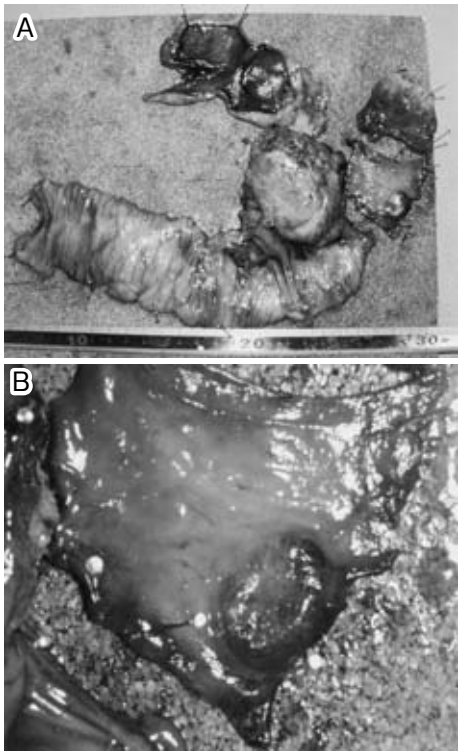

術後経過：第10病日に膵胃吻合部の縫合不全を起因とする腹腔内出血を発症したため血管造影による塞栓止血を行った．その後，門脈血栓症を併発し，第24病日に永眠された．

考　察

異所性膵（迷入膵，副膵）は開腹手術の際にしばしば遭遇する．その頻度は開腹手術の0.25%[4]，切除胃の検討[5]で約1.2%とされている．発生部位は空腸・胃・十二指腸・回腸・メッケル憩室に多く，総胆管・胆嚢・食道・肺・縦隔・Vater乳頭・腸間膜・大網などにも見られる[4)6]．

異所性膵は時に腹痛・心窩部不快感・嘔気・嘔吐・出血などの症状を契機に発見されるが大半は無症状であり有症状の場合も異所性膵による特異

Fig. 3 Cut surface of the tumor
The tumor was localized within duodenal wall.



的なものはない[6]．異所性膵による消化管大量出血[7]，胆道・膵管閉塞[8]，異所性膵の膿瘍化[6]などの手術報告が散見されるが術前に確定診断されることはまれである．病理学的にはほとんどが良性であり局所切除で予後は良好であるが，極めてまれに異所性膵の悪性化も報告されている[2)4)9)~19)]．

異所性膵の組織学的分類にはHeinrichによる分類[3]が用いられる．すなわち，I型（Langerhans島，腺房細胞，導管の3者を持ち正常の膵組織と同様の構造を示すもの），II型（Langerhans島を欠くが腺房細胞，導管を持つもの），III型（Langerhans島と腺房細胞を欠き平滑筋の増殖と導管のみを持つもの）に分類されII型が最も多く，次いでI型，III型とされている[20]．

異所性膵の癌化は癌組織が破壊的に拡大しin situ病変は消滅することが多いため，異所性膵組織からの癌化を証明することは困難であるとされている[9]．三林ら[9]は異所性膵の癌化を診断する基準を，1)癌組織は正常粘膜以外に主座をもち，粘膜穿破以外粘膜と関連をもたないこと，また他からの転移性病変でないこと，2)異所性膵組織が癌と合併共存し，これより癌への移行が認められるか少なくとも癌の組織像が膵癌に似ていること，としている．Guillouら[10]は，1)腫瘍が異所性膵組織内かその近傍に存在すること，2)癌と膵組織との移行部が存在すること，3)十分に分化した腺房細胞と膵腺管をもつ非腫瘍膵組織が存在すること，の三つの基準が必要であると述べている．また，腸上皮化生や粘膜障害にて局所原発の異所性腺管構造が見られることがあるため，いわゆる腺筋症であるHeinrichIII型は異所性膵の分類に含めるべきでないと述べている．本症例では腺房細胞・Langerhans細胞が存在せずHeinrichIII型に分類されるため上記の基準には含まれないが，病変の主座が十二指腸の粘膜下から筋層組織であり既存膵組織と連続性がないこと，小範囲ではあるが良性の腺管組織が存在し癌と共存していること，免疫染色にてこの異所性腺管構造が膵由来であることが示唆されたことより異所性膵より発生した膵癌であると診断した．

我々がPubMed（key wordは「heterotopic（ectopic，aberrant）pancreas」,「carcinoma」対象期間1963～2005年9月）にて文献検索しえたかぎりでは異所性膵癌は23例（26症例）の報告が見られるのみであった．剖検例2例[2)11)]を除き，すべて手術症例であった．初回手術時に遠隔リンパ節転移[9)12)]，多発性肝転移[10)13)]，Krukenberg・Schnitzler転移[9)]を伴っている症例があり，それらの予後はいずれも6か月未満と不良であった．術前に異所性膵癌と診断しえた症例はなく，術前診断の難しさがうかがわれる．Jengら[14]は胃の部分切除標本を術中迅速病理検査にて異所性膵癌と診断し，リンパ節郭清を伴う胃亜全摘手術を追加施行し良好な予後が得られたと報告している．可能な状況では術中迅速病理検査にて確認し，悪性所見を認めた場合はリンパ節郭清を伴う手術が必要である[4)14)]．症例数は少ないながら所属リンパ節郭清を伴う手術が行われている症例[14)~19)]があり，7例中3例にリンパ節転移が認められた．再発部位は腹膜播種がほとんどで，最短で13か月[19]，最長で7年[16]の経過で再発が認められている．

本症例では術中迅速病理検査で悪性所見を認め，リンパ節転移も陽性と考えたため，膵頭十二指

Fig. 4　Microscopic findings（HE stain）
Tumor presented between the normal duodenal mucosa(A)and the subserosa(B). The major part of the tumor changed into moderatery differentiated adenocarcinoma（C), in partially almost normal gland without atypia（D, arrow）and carcification presented.

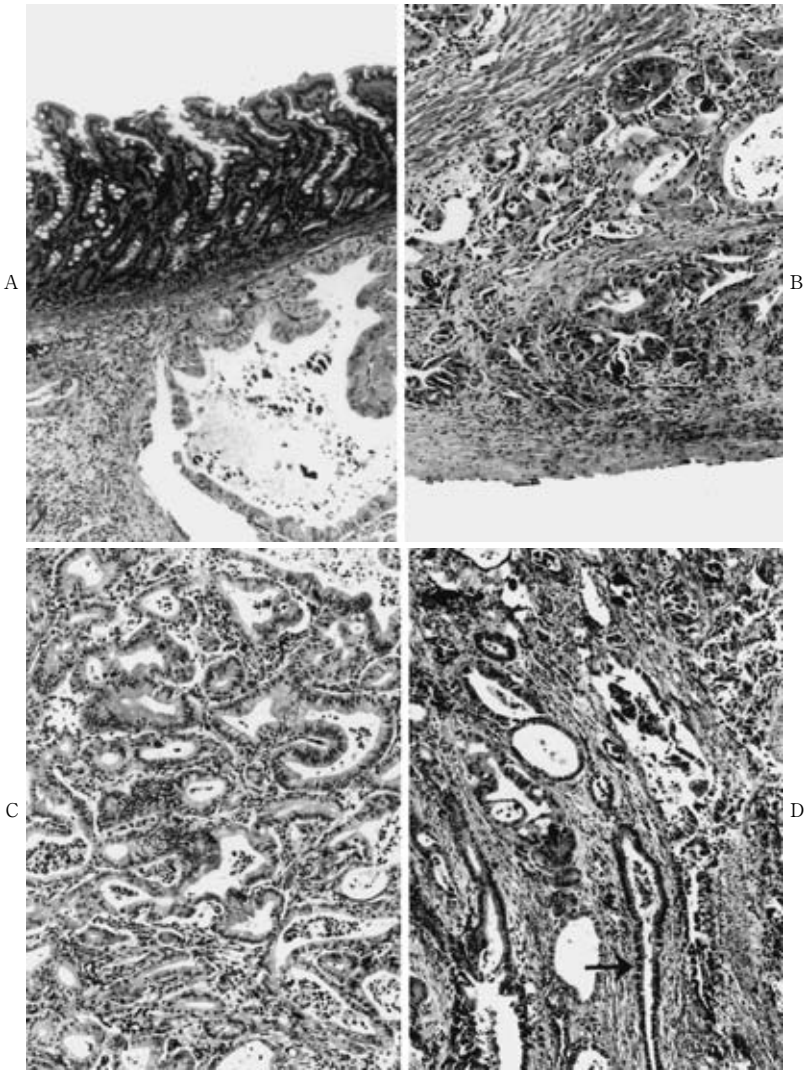

腸切除術を追加施行したが，術後合併症にて死亡という残念な結果となってしまった．宮川ら[21]は緊急膵頭十二指腸切除では軽度の縫合不全でも致命的となるため，1期的な膵消化管吻合は行わず完全膵管外瘻とし，2期的に膵消化管吻合を行い良好な成績が得られたと報告している．今回の結果も膵胃吻合部縫合不全に起因しており，2期的膵消化管吻合法も考慮されるべき術式であった．

極めてまれな異所性膵癌を経験した．異所性膵の手術においては悪性化の可能性を念頭におき，術中迅速病理検査を行い手術方針を決定することが必要である．

Fig. 5 Immunohistochemical stainings：Tumor cells were positive for HID (A), MUC-6 (B) and MUC-1 (C).

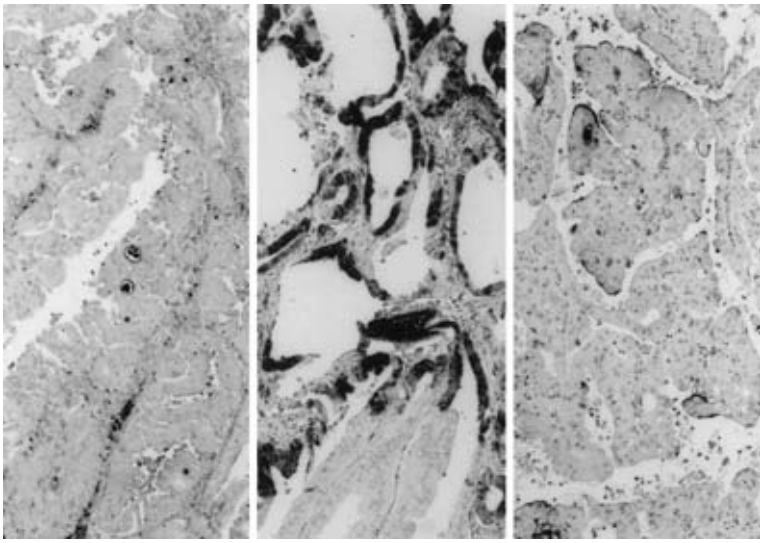

A B C

Table 1 Histochemmical and immunohistological findings

	This case	Duodenal epithelium	Brunner gland	Papilla Vateri	Pancreatic duct	Pancreatic ductule	Common bile duct	Gastric surface	Gastric crypt	Intestinal metaplastic cell
PAS	++	++	+++	+++	++	++	+～++	+++	+++	+
AB	++	++	−	++	+++	−	+～++	−	−	+
HID	+	−	−	++	++	++	+～++	−	−	+
MUC1	+～−	−	−	+～−	++	++	−～+	−	−	−
MUC2	−	+	−	−	−	−	−	−	−	+
MUC3	+～−	+～−	−	−	−	−	−～+	−, Pyl +	−	−
MUC6	++～−	−	++	++～−	++	++	++	−	++	−
HGM45M1	++～−	−	−	++～−	−	−	−	+++	−	+
Synaptophysin	+	−	−	++	−	−～+	++	−	++	−
S100-protein	−	−	−	−	−	−	−	−	−	
Gastrin	−	+	+	+	++	−	++	−	+++	
Somatostatin	−	+	+	+	++	+～−	+	−	+	
CFTR	−～+	−	+	−～+	+～−	+++	ND	ND	ND	
α1-antitrypsin	++									

Pyl：Pyloric gland

文　献

1) 山際裕史，大西徹哉，西井宗男：胃内異所性膵組織の組織学的検討―組織発生と免疫組織化学的所見―．臨病理　**39**：881―885, 1991
2) 若林達男，酒井　勉，鳥沢英紀ほか：十二指腸壁内迷入膵より発生した異所性膵癌の1剖検例．岐阜市民病年報　**8**：133―140, 1988
3) Heinrich H：Ein beitrag zur histologie des sogen. Akzessorischen pancreas. Virchows Arch Pathol Anat **198**：392―401, 1909
4) Tanaka K, Tsunoda T, Eto T et al：Diagnosis and management of heterotopic pancreas. Int Surg **78**：32―35, 1993
5) 石原明徳，松崎　修，世古口務ほか：切除胃にみられた迷入膵の検討．癌の臨　**23**：1065―1071, 1977
6) Kaneda M, Yano T, Yamamoto T et al：Ectopic pancreas in the stomach presenting as an inflammatory abdominal mass. Am J Gastroenterol **84**：663―666, 1989
7) Clark RE, Teplick SK：Ectopic pancreas causing massive upper gastrointestinal hemorrhage. Report of a case diagnosed arteriographically. Gas-

troenterology **69**：1331—1333, 1975
8) Laughlin EH, Keown ME, Lackson JE：Heterotopic pancreas obstructing the ampulla of Vater. Arch Surg **118**：979—980, 1983
9) 三林　裕，石川義麿，武川昭男ほか：胃迷入膵より発生した胃癌の1例．胃と腸　**18**：267—272, 1983
10) Guillou L, Nordback P, Gerber C et al：Ductal adenocarcinoma arising in a heterotopic pancreas situated in a hiatal hernia. Arch Pathol Lab Med **118**：568—571, 1994
11) Tanimura A, Yamamoto H, Shibata H et al：Carcinoma in heterotopic gastric pancreas. Acta Pathol Jpn **29**：251—257, 1979
12) 藤樹敏雄，山本邦男，西福幸二ほか：開腹時に発見された空腸の異所性膵癌の1例．胆と膵　**11**：843—848, 1990
13) Halkic N, Nordback P：Soft-tissue images. Malignant degeneration of heterotopic pancreas. Can J Surg **44**：407, 2001
14) Jeng KS, Yang KC, Kuo SHF：Malignant degeneration of heterotopic pancreas. Gastrointest Endosc **37**：196—198, 1991
15) Roshe J, Buono ED, Domenico D et al：Anaplastic carcinoma arising in ectopic pancreas located in the distal esophagus. J Clin Gastroenterol **22**：242—244, 1996
16) Hickman DM, Frey CF, Carson JW：Adenocarcinoma arising in gastric heterotopic pancreas. West J Med **135**：57—62, 1981
17) Herold G, Kraft K：Adenocarcinoma arising from ectopic gastric pancreas：two case reports with a review of the literature. Z Gastroenterol **33**：260—264, 1995
18) Ura H, Denno R, Hirata K et al：Carcinoma arising from ectopic pancreas in the stomach：endosonographic detection of malignant change. J Clin Ultrasound **26**：265—268, 1998
19) Osanai M, Miyokawa N, Tamaki T et al：Adenocarcinoma arising in gastric heterotopic pancreas：clinicopathological and immunohistochemical study with genetic analysis of a case. Pathol Int **51**：549—554, 2001
20) 桜井　剛，岩下明徳，遠城寺宗知：胃壁内迷入膵の臨床病理学的観察．日消病会誌　**80**：2249—2255, 1983
21) 宮川眞一，川崎誠治，林　賢ほか：膵頭十二指腸切除後の再建法の特性と合併症—二期的膵空腸吻合術—．外科　**57**：301—303, 1995

A Case of Adenocarcinoma Arising in Heterotopic Pancreas with Gastrointestinal Bleeding

Kazuhiro Kaneko, Syuntaro Koyama[1], Tatsuya Nomura, Norio Tanaka[1],
Nobuo Takeda[1], Satoshi Shimoda[1], Kunihiko Wakaki[2] and Katsuyoshi Hatakeyama
Division of Digestive and General Surgery, Niigata University Graduate School of Medical and Dental Sciences
Department of Surgery[1] and Department of Pathology[2], Niigata Prefectural Shibata Hospital

A 75-year-old man was admitted to our hospital with melena. He was diagnosed as having an arterial hemorrhage of a submucosal tumor on the antimesenteric side of the second portion of the duodenum. Due to difficulties with endoscopic hemostasis and arterial embolization, we performed emergency partial resection of the duodenum. Examination of frozen sections confirmed that the tumor was a well differentiated adenocarcinoma arising from the heterotopic ductal structure. In addition, pancreaticoduodenectomy with preservation of the pylorus was performed. Immunohistochemical studies confirmed that the tumor was an adenocarcinoma arising from a heterotopic pancreas, which is extremely rare and makes an exact preoperative diagnosis difficult. We suggest that examination of frozen operative sections should be performed in confirming whether the heterotopic pancreas is benign or malignant and, in the case of a malignant lesion, extensive resection is required.

Key words：heterotopic pancreas, adenocarcinoma, pancreaticoduodenectomy

〔Jpn J Gastroenterol Surg 39：583—588, 2006〕

Reprint requests：Kazuhiro Kaneko　Division of Digestive and General Surgery, Niigata University Graduate School of Medical and Dental Sciences
1-757 Asahimachidori, Niigata, 951-8510 JAPAN

Accepted：November 30, 2005

©2006 The Japanese Society of Gastroenterological Surgery　Journal Web Site：http://www.jsgs.or.jp/journal/