日消外会誌　39（5）：589～595，2006年

症例報告

主膵管浸潤を来し画像上浸潤性膵管癌と酷似した膵内分泌細胞癌の１例

名古屋第二赤十字病院外科，同　病理科*

広松　孝　秋田　昌利　長谷川　洋
坂本　英至　小松俊一郎　河合　清貴
田畑　智丈　青葉　太郎　都築　豊徳*

症例は30歳の男性で，心窩部痛にて入院した．CT上，膵体尾部に42×39mmの充実性腫瘍を認めた．Endoscopic retrograde pancreatography，magnetic resonance cholangiopancreatographyでは，主膵管が完全途絶していた．超音波内視鏡検査では内部不均一で周囲がlow，腹部血管造影では腫瘍濃染像は認めず，脾動脈にencasementを認めた．確定診断のため，超音波内視鏡検査下穿刺細胞診を行いendocrine tumorと診断された．手術は膵体尾部脾合併切除術を施行した．病理診断は低分化型膵内分泌細胞癌であり，CD56強陽性，synaptophysin強陽性，chromogranin A一部弱陽性であった．主膵管は強度に浸潤を受け，腫瘍細胞に置き換わり，脾動静脈にも腫瘍浸潤を認めた．術後14か月現在，再発徴候は認めていない．本症は30歳と若年発症であり，内分泌細胞癌でありながら主膵管浸潤浸潤を認めたまれな症例である．膵内分泌腫瘍と診断し，主膵管閉塞を認めた場合には悪性を疑う必要がある．

はじめに

膵内分泌腫瘍は比較的頻度の低い膵腫瘍であり，全膵腫瘍の中で1～3%と報告されている[1)2)]．本腫瘍は特有の症状を来さず，早期診断が困難なことが多い．主膵管に変化を来すことは少なく，主膵管の狭窄，閉塞所見を認めた場合には通常型膵管癌との鑑別が問題となる[3)4)]．今回，我々は主膵管閉塞を来し，浸潤性膵管癌と画像上酷似した，まれな膵内分泌細胞癌を経験したので若干の文献的考察を加え報告する．本症例の診断には超音波内視鏡下生検が有効であった．

症　例

患者：30歳，男性

主訴：心窩部痛

家族歴：特記すべきことはなし．

既往歴：腹部外傷なし．

嗜好歴：喫煙：20本/日×10年，飲酒：ビール4～5本/日，焼酎2杯/日．

現病歴：2004年2月，食後より心窩部痛が出現し，当院救急外来を受診した．CTで膵体部に径4cmの造影効果の乏しい腫瘍性病変を認めたため精査入院となった．

入院時現症：身長182.2cm，体重82.6kg．黄疸，貧血なし．腹部には腫瘤を触知せず，心窩部に圧痛を認めた．

入院時検査所見：WBC 8,700/ml，CRP 0.95 mg/dlと軽度の炎症反応の増加を認めた．Hb 14.8 g/dl，Ht 45.6%と貧血は認めず．Amy 64IU，リパーゼ43IUと膵酵素は正常であり，腫瘍マーカーはCEA＜0.5ng/ml，AFP 2.3ng/ml，Span-1 8.5U/mlと正常範囲内であった．

腹部CT：膵体尾部に4.2×3.9cmの充実性腫瘍を認めた．早期で造影不良（**Fig. 1A**），晩期で比較的造影され（**Fig. 1B**），脾静脈は背側へ圧排されていた．尾側の主膵管は拡張していた．

MRI：膵体尾部に5.5×4.0cmのT1強調画像で低信号，T2強調画像で高信号な，不均一に次第に

＜2005年11月30日受理＞別刷請求先：広松　孝
〒466-8650　名古屋市昭和区妙見町2―9　名古屋第二赤十字病院外科

Fig. 1　Abdominal computed tomography showed a 42×39 mm mass in the body of the pancreas.（A：early phase，B：delayed phase）

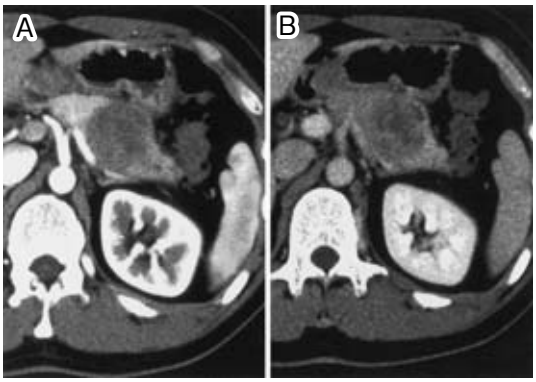

造影される腫瘤を認めた．辺縁は比較的スムーズで脾動静脈を背側に圧排しており，一部浸潤が疑われた（**Fig. 2A**）．

腹部超音波検査：膵体尾部に 49×37×42mm 大の類円形で境界明瞭，内部均一な低エコーの充実性腫瘍を認めた（**Fig. 2B**）．

造影超音波検査：膵体部に早期相で濃染する類円形の腫瘤を認めた．

Magnetic resonance cholangiopancreatography（MRCP）：体部主膵管の狭窄・途絶を認め尾側膵管は拡張していた（**Fig. 3A**）．

内視鏡的逆行性膵管造影（Endoscopic retrograde pancreatography；以下，ERP）：主膵管は体部で完全途絶しており膵癌が疑われた．ブラシ細胞診と膵液細胞診を施行したがいずれも陰性であった（**Fig. 3B**）．

超音波内視鏡検査（Endoscopic ultrasonography；以下，EUS）：膵体部に境界明瞭，内部エコー不均一な腫瘍を認めた．周囲は低エコーであり，一部に石灰化を認めた．

上部消化管内視鏡検査：特に異常を認めず．

注腸造影 X 線検査：粗大病変みられず．

腹部血管造影検査：明らかな腫瘍濃染像は認めなかった．脾動脈，脾静脈に一部 encasement を認め浸潤が疑われた（**Fig. 4A，B**）．

以上より，ERP の主膵管途絶像や血管造影検査所見などから浸潤性膵管癌が疑われた．確定診断

Fig. 2　A：T1-weighted MRI showed a hypointensive tumor with a smooth margin at the anticipated site 55×40mm in size. Splenic artery and vein were compressed by the tumor. B：Ultrasonography showed a hypoechoic tumor in the body of the pancreas.

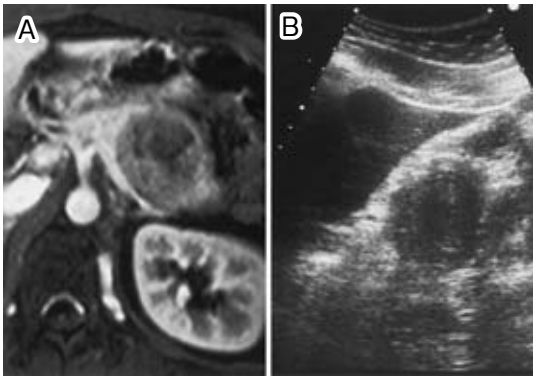

のため他院にて EUS 下針生検を施行した．生検組織上，比較的大きさの揃った中型で，立方状～多角形の腫瘍細胞が，腺管形成を伴って索状，胞巣状に増生していた．内分泌腫瘍の診断にて手術を施行した．

手術所見：膵体部右側に硬い腫瘤を触知した．大網，胃脾間膜を切離し，膵体尾部を授動．脾動脈は根部にて処理可能であった．膵実質は上腸間膜静脈左側で切離し，膵体尾部脾合併切除術を施行した．

摘出標本所見：膵体部の腫瘍は弾性硬で被膜面への露出は認めなかった（**Fig. 5A，B**）．割面は充実性で黄白色，境界は明瞭であった．連続切片にて，主膵管は腫瘍部分の切片から同定できなくなり，腫瘍内では主膵管はすべて腫瘍に置き換わる形で消失しており，正常膵管は同定できなかった（矢印）．脾動脈は腫瘍に巻き込まれていた（矢頭）．

病理組織学的検査所見：小型類円形の N/C 比の増大した核をもつ異型細胞が索状，腺管状，小胞巣に増殖していた．一部大小不同の目立つ裸核状の異型細胞が密に増殖し，小細胞癌の様相を呈し，同部位は低分化型内分泌癌の所見であった．辺縁では，ロゼットや索状構造がみられ，核分裂は 400 倍率 10 視野で 14～15 個認められた．主膵

Fig. 3　A：MRCP revealed obstruction of the main pancreatic duct with dilatation of the tail duct（arrows）. B：ERP revealed irregular narrowing and tapered occlusion of the main pancreatic duct（arrows）. Cytology could not confirm the existence of cancer cells.

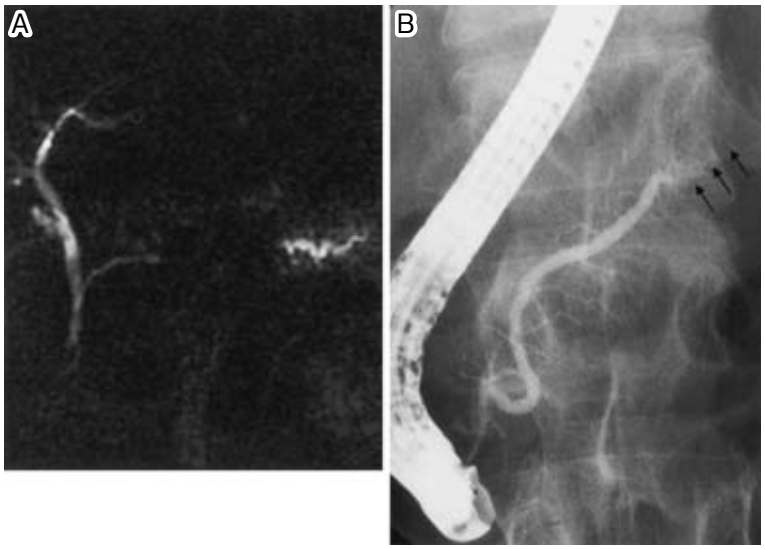

Fig. 4　Angiography showed no tumor staining, but the splenic artery（A）and vein（B）were encased（arrows）.

管は腫瘍内部に巻き込まれた部分で膵管上皮は消失し，癌細胞に置き換わり正常膵管は認められなかった．周囲の分枝膵管内に腫瘍細胞を認めることから，腫瘍が主膵管内に浸潤し置換されたものと考えられた（**Fig. 6A**）．脈管侵襲を認め，リンパ節転移（LN11d）陽性であった．免疫組織化学所見

Fig. 5　The resected specimen showed elastic hard tumor at the body of the pancreas with a white and solid cut surface (A, B). The main pancreatic duct was destroyed by the progression of the tumor and could not be detected (arrow), and the tumor is with severe adhesion to the splenic artery and vein (arrow heads) (B).

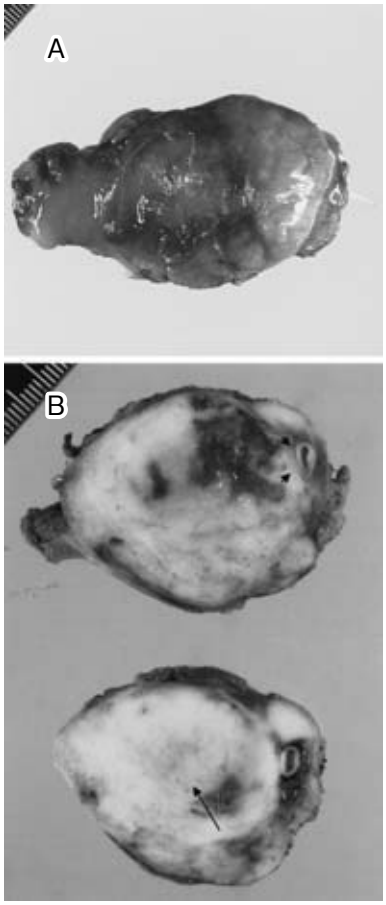

ではCD56強陽性，synaptophysin強陽性，chromogranin A一部弱陽性を呈していた（**Fig. 6B～D**）．以上より，膵内分泌細胞癌でpoorly differentiated endocrine cell carcinoma，intermediate type, INFβ，ly2 v1 ne0 mpd（＋）S（－）RP（＋）Asp（－）PCM（－）DPM（－）pT3 n（＋）と診断された．

術後経過：術後経過は良好で術後第15病日に退院した．現在，外来にて経過観察中であるが今のところ再発兆候はみられない．

考　察

膵内分泌腫瘍は，膵腫瘍中1～3%の頻度であり[1)2)]，比較的まれな疾患である．このうち15～20%が臨床症状を呈さない非機能性腫瘍であり[5)]，機能性膵腫瘍に比べ増大してから発見されることが多い．好発年齢は40～50歳代といわれているが，本症例は30歳と若年性であった．今回，我々が経験した症例は，最大径40mmと比較的小腫瘍で発見されたのにもかかわらず，主膵管の狭窄・破壊浸潤を来した示唆に富む症例である．

膵内分泌腫瘍は，ラ島など，腺房，膵管間質に存在する内分泌細胞を発生母地とするため[6)]，膨張性に発育することが多く，膵管には圧排以外の変化を来すことは少ない[4)7)8)]．自験例では1991年からの14年間で膵内分泌腫瘍を6例経験したが，5例は，ERP上，主膵管は圧排のみであり，閉塞まで来したものは本症例のみであった．本邦の膵内分泌腫瘍切除報告例のうち，主膵管に浸潤，進展を認めるものは**Table 1**[9)～14)]に示すように，医学中央雑誌にて「膵内分泌腫瘍」「主膵管」をキーワードとして1983年から2005年まで検索しえたかぎり，本邦における報告例は自験例を含め7例のみであった．これらは，いずれも造影上，主膵管内の欠損像や，不整狭窄や閉塞など膵管癌にみられる画像所見であり，鑑別を困難にしていた．組織学的にも主膵管の狭窄，閉塞は強度の圧排，締め付けによるものであり，主膵管の破壊を伴うことはまれであるといわれている[4)7)8)]．関ら[4)]は内分泌腫瘍の膵管造影上，完全閉塞や，膵管への明らかな浸潤破壊性変化を示す，膵管内隆起・膵管外への造影剤の漏出を呈するものは悪性の指標であり，通常型膵癌との鑑別が難しいと報告している．本症例もERP上，主膵管が先細り閉塞を示し，また標本上，主膵管上皮が完全に腫瘍細胞に置き換わり，正常膵管が残されておらず，浸潤性は高く，悪性度は高いと思われる．また，本疾患でみられた，脾動静脈のencasement，尾側膵管の拡張はいずれも膵管癌の所見であり，鑑別を困難にしてい

Fig. 6 Histopathological findings：(A) HE staining (×200). Histological examination confirmed poorly differentiated endocrine carcinoma. The main pancreatic duct is not detected due to invasion by the tumor. (B) The tumor cells infiltrating the branch of the pancreatic duct (×200). The immunochemical stainings were positive for (C) CD56 stainning (×200), (D) synaptophysin staining (×200).

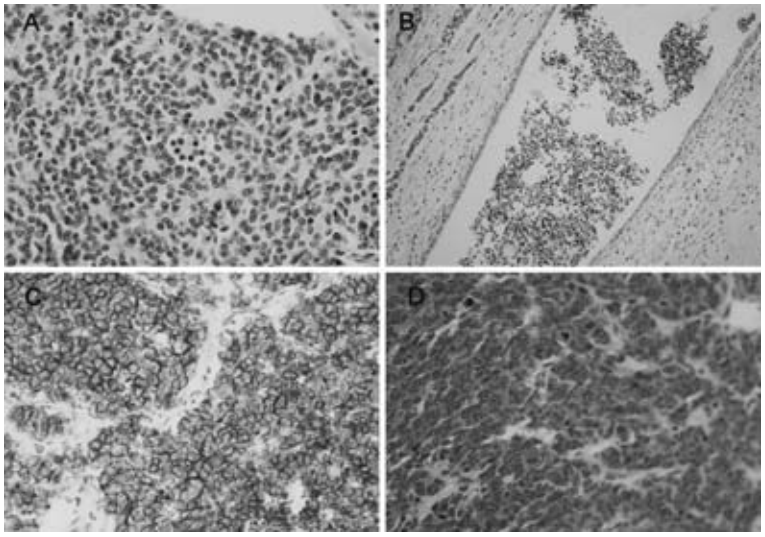

Table 1 A summary of pancreatic endocrine carcinoma that invaded to the main pancreatic duct

Author/Year	Age/Sex	Ope	Tumor Size	ERP findings	Pathological findings	Prognosis
Kono/1999[9]	78/M	DP	90×80×30mm	failed	Malignant endocrine carcinoma Invasion and extension to the MPD	Alive 20M
Mikami/2001[10]	64/F	TP	34mm	narrowing and occlusion	Endocrine tumor Invasion and extension to the MPD	unknown
Motoki/2003[11]	30/M	DP	30mm	occlusion	Well differentiated endocrine carcinoma Invasion and extension to the MPD	unknown
Ichimura/2003[12]	43/M	DP	14×10mm	Defect in the main pancreatic duct	Well differentiated endocrine carcinoma Invasion and extension to the MPD	unknown
Satoh/2003[13]	74/M	PD	30mm	Defect in the main pancreatic duct and occlusion	Malignant endocrine carcinoma Invasion and extension to the MPD	unknown
Okamura/2004[14]	35/M	DP	30mm	occlusion	Well differentiated endocrine carcinoma Invasion and extension to the MPD	unknown
Our case	30/M	DP	34mm	irregular narrowing and tapered occlusion	Poorly differentiated endocrine carcinoma Destruction of MPD and invasion to the pancreatic duct	Alive 11M

DP：distal pancreatectomy, MPD：main pancreatic duct, TP：total pancreotomy, PD：pyrolus preserving pancreatoduodenectomy

た．また，本疾患は一般に多血性で，膨張性発育を示す傾向があるといわれているが本例では，乏血性腫瘍であったことも特記すべき点である．

膵内分泌腫瘍の良・悪性の鑑別を術前に判断することは困難であることが多く，臨床的にはリンパ節や他臓器への転移が確認されたもの，組織学的には腫瘍細胞の脈管浸潤や神経浸潤を認めるものを悪性としている．主膵管の完全閉塞は悪性を

疑う所見であり[8]，本症例は肝転移は認めなかったが，リンパ節転移を認めたこと，主膵管に閉塞浸潤を認めたこと，核分裂像が14～15/10HPFと多かったことおよび若年発症であることからmalignant potentialは高いと思われる．治療法としては，本疾患は化学療法の効果も低い腫瘍であり，根治的な外科的切除およびリンパ節郭清が第1選択である．しかし，手術療法のみでは治療成績は良好とはいえず，報告例はいずれも予後不良である．自験例は治癒的切除が行われ，現時点では再発を認めないが，術後それほど経過しておらず，再発の危険性は十分考えられ，今後厳重な経過観察が必要であろう．今後の有用な集学的治療の確立が望まれる．

なお，本論文の要旨は第29回肝胆膵治療研究会（2004年8月，名古屋）で報告した．

文　献

1) Solcia E, Capella C, Kloppel G et al：Atlas of tumor pathology. Third series. Armed Forces Institute of pathology, Washington DC, 1995
2) Creutzfeld W：Endocrine tumors of the pancreas. Edited by Volk BD, Arquille ER. The Diabetic Pancreas. Plenum Medical Book, New York, 1985, p543
3) Ogawa Y, Tanaka M, Matsumoto S et al：Islet cell tumors of the pancreas：the diagnostic value of endoscopic retrograde pancreatography. Int J Pancreatol **6**：49—60, 1990
4) 関　誠，二宮栄司，太田博敏ほか：膵管造影による膵内分泌腫瘍の主膵管像の特徴—浸潤性膵管癌との鑑別を中心に—．膵臓　**16**：438—447, 2001
5) KentIII RB, Heerden JA, Weiland LH：Nonfunctioning islet cell tumors. Ann Surg **194**：185—190, 1981
6) 笹野伸昭：膵内分泌腫瘍研究の状況—病理学から．胆と膵　**5**：661—666, 1984
7) Kaufman AR, Sivak M Jr, Ferguson DR et al：Endoscopic retrograde cholangiopancreatography in pancreatic islet cell tumors. Gastrointest Endosc **34**：47—52, 1988
8) Obara T, Shudo R, Fujii T et al：Pancreatic duct obstruction caused by malignant islet cell tumors. Gastrointest Endosc **51**：604—607, 2000
9) 河野世章，渡辺義二，鍋谷圭宏ほか：多臓器浸潤を示し，膵頭部膵管内への進展を認めた非機能性膵島細胞癌の1例．日臨外会誌　**60**：3283—3287, 1999
10) 三上恒治，友井正弘，谷口奈美ほか：主膵管内に進展発育した膵内分泌腫瘍の1例．洛和会病医誌 **12**：54—59, 2001
11) 元木崇之，塩崎滋弘，原野雅生ほか：術前診断困難であった膵管内発育を伴う膵内分泌腫瘍の1例（会議録）．日消外会誌　**36**：1033, 2003
12) 市村真也，菅沼和弘，瀧川　穣ほか：著明な膵管内進展をきたした非機能性膵内分泌腫瘍の一例（会議録）．慶應医　**80**：49—50, 2003
13) 佐藤　公，北原史章，里見絵理子ほか：膵管内発育を示した悪性膵内分泌腫瘍の1例．消画像 **5**：5—8, 2003
14) 岡村督子，浦島正喜，土田恭幸ほか：膵管内発育を示した悪性膵内分泌腫瘍の1例(会議録)．日独医報　**49**：148—149, 2004

A Case of Pacreatic Endocrine Carcinoma That Invaded to the Main Pancreatic Duct with Difficulty in Diagnosis to Invasive Ductal Cancer

Takashi Hiromatsu, Masatoshi Akita, Hiroshi Hasegawa,
Eiji Sakamoto, Shunichiro Komatsu, Kiyotaka Kawai,
Tomotake Tabata, Taro Aoba and Toyonori Tsuzuki*
Department of Surgery and Department of Pathology*, Nagoya Daini Red Cross Hospital

A 30-year-old man admitted for epigastralgia was found in abdominal computed tomography（CT）to have a 42×39mm mass in the body of the pancreas. T1-weighted MRI showed a hypointensive tumor with a smooth margin at the anticipated site. T2-weighted MRI showed a hyperintensive tumor compressing the splenic artery and vein. Endoscopic retrograde pancreatography and magnetic resonance cholangiopancreatography showed the main pancreatic duct to be obstructed. Angiography showed no tumor staining, but the splenic artery and vein were encased. Endoscopic ultrasonography-guided needle biopsy for a definitive diagnosis indicated an endocrine tumor of the pancreas. After pancreatosplenectomy, histological examination confirmed poorly differentiated endocrine carcinoma. Immunochemical staining results were positive for CD56, synaptophysin, and Chromogranin-A. The pancreatic duct was infiltrated by tumor cells. The patient remains alive without recurrence 14 months after surgery.

Key words：endocrine carcinoma, main pancreatic duct

〔Jpn J Gastroenterol Surg 39：589—595, 2006〕

Reprint requests：Takashi Hiromatsu Department of Surgery, Nagoya Daini Red Cross Hospital
2–9 Myoken-cho, Showa-ku, Nagoya, 466–8650 JAPAN

Accepted：November 30, 2005

©2006 The Japanese Society of Gastroenterological Surgery Journal Web Site：http：//www.jsgs.or.jp/journal/