日消外会誌　39（5）：596～601，2006年

症例報告

胆管癌を合併した膵管内乳頭粘液性腺癌の1切除例

宮崎大学医学部第1外科，同　第2病理*，同　第1病理**

大内田次郎　千々岩一男　旭吉　雅秀
永野　元章　甲斐　真弘　近藤　千博
内山周一郎*　盛口　清香**　浅田祐士郎**

膵管内乳頭粘液性腺癌（以下，IPMCと略記）と胆管癌の同時重複例を切除した．患者は76歳の男性で，皮膚黄染，右季肋部痛を主訴に近医を受診し，肝内胆管拡張，膵頭部の嚢胞性病変を認め当科入院となった．CT，MRCPでは膵頭部に3cm大の多房性嚢胞性腫瘍が存在し，膵病巣と近接する下部胆管に狭窄を認めた．ERCPで主乳頭の開大と粘液の排出および膵頭部に主膵管と交通する多房性嚢胞性病変と主膵管内に粘液を認め，尾側膵管は拡張していた．胆管狭窄部の生検標本の病理診断は腺癌であった．EUSでは嚢胞内に壁在結節を認めなかった．以上より，IPMNを合併した胆管癌の診断で幽門輪温存膵頭十二指腸切除術を施行した．組織学的には下部胆管は深達度ssの胆管癌，嚢胞性病変は非浸潤型のIPMCで同時性重複癌と診断した．また，16b1リンパ節の転移を認めfstage IVaであった．胆管癌とIPMCの重複癌は1例の報告しかなく，まれであるので報告する．

はじめに

近年の画像診断の進歩とともに嚢胞性膵腫瘍が多く発見されるようになり，その報告例の増加とともに疾患概念が確立しつつある．膵管内乳頭粘液性腫瘍（intraductal papillary mucinous neoplasm；以下，IPMNと略記）は男性の膵頭部に好発し，画像上ぶどうの房状を呈し，悪性であっても通常型の浸潤性膵管癌と比較し予後良好なことが知られている[1)2)]．また，IPMNの特徴として，同時性，異時性の他臓器重複癌症例が多いことが報告されている[3)～6)]．今回，我々は胆管癌と膵管内乳頭粘液性腺癌（intraductal papillary mucinous carcinoma；以下，IPMCと略記）の同時性重複癌を切除した．本邦での胆管癌とIPMCの同時性重複癌が明記された報告例は1例しかなく，極めてまれな症例と思われたので文献的考察を加え報告する．

＜2005年11月30日受理＞別刷請求先：千々岩一男
〒889-1692　宮崎郡清武町木原5200　宮崎大学医学部第1外科

症　例

症例：76歳，男性

主訴：皮膚黄染，右季肋部痛

現病歴：2004年10月，皮膚黄染，右季肋部痛を自覚し近医を受診した．血液検査で黄疸と肝胆道系酵素の上昇を認め同院入院となった．CT，MRIで肝内胆管の拡張と膵頭部の嚢胞性病変，腫大を認め，精査加療目的で当科入院となった．

既往歴：70歳，痔核根治術．72歳，高血圧症，心房細動．

入院時現症：眼瞼結膜に貧血を認めず，皮膚，眼球結膜の黄染を認めた．腹部は平坦，軟で，右季肋部に圧痛を認めたが，腫瘤は触知しなかった．

入院時血液検査所見：血清総蛋白，アルブミンの低下を認めた．肝胆道系酵素は上昇しており，総ビリルビンは18.9mg/dlと閉塞性黄疸を認めた．腫瘍マーカーはCA 19-9が15,842U/mlと高値を示した．

腹部超音波検査：肝内胆管，肝外胆管の拡張と膵頭部に3cm大の嚢胞性病変を認めた．下部胆管，膵体尾部は腸管ガスのため描出不良であった．

Fig. 1 a：CT shows the multilocular cystic lesion, 3cm size, in the pancreas head. b：The stenosis and wall thickness are observed at the inferior bile duct. The lesion of the bile duct is close to the pancreas head.

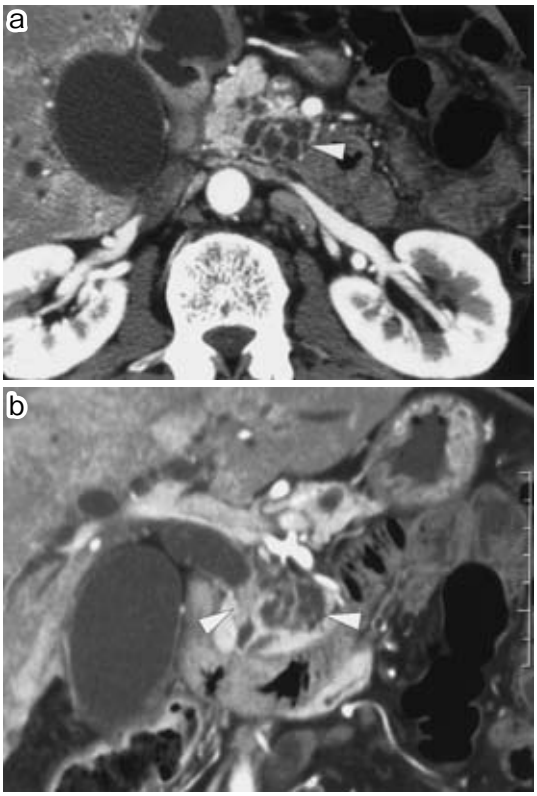

Fig. 2 The MRCP shows the cystic lesion in the pancreas head and dilatation of the main pancreatic duct and the bile duct.

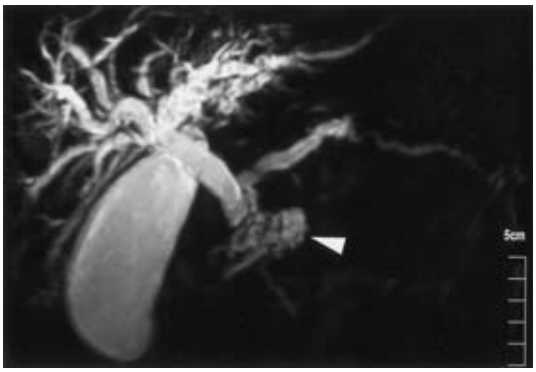

腹部CT：肝内胆管，総胆管の拡張を認め胆嚢は緊満していた．膵頭部から上腸間膜動静脈背側にかけて，3.5×2.2×2.5cm大の多房性嚢胞性膵腫瘍を認めた(**Fig. 1a**)．嚢胞性膵腫瘍と接する下部胆管は壁肥厚と狭小化を呈し（**Fig. 1b**)，IPMCの胆管浸潤が疑われた．また，大動脈周囲に1cm大のリンパ節を認め，転移が疑われた．

MRCP：膵頭部に3cm大の多房性嚢胞性病変を認め，それより尾側の主膵管は拡張していた．総胆管は嚢胞性膵病変と接するように下部胆管で狭窄し，それより肝側の肝外胆管と肝内胆管は拡張し，胆嚢は緊満していた（**Fig. 2**)．

ERCP：主乳頭は開大し，粘液の排出を認めた．膵管造影では膵頭部に主膵管と交通する3cm大の多房性嚢胞性病変と主膵管内に粘液と思われる陰影欠損を認め，体尾部主膵管は拡張していた(**Fig. 3a**)．胆管造影では下部胆管に限局性の狭窄を認め，肝側胆管は拡張していた(**Fig. 3b**)．同時に行った膵液細胞診ではClass IIIであったが，胆管狭窄部の生検で中分化型腺癌の病理診断であった．

EUS：膵頭部に3cm大の辺縁不整な多房性嚢胞性病変を認めた．嚢胞内に明らかな結節隆起は認められなかったが，嚢胞間の隔壁は肥厚していた（**Fig. 4**)．

血管造影検査：膵頭部領域に明らかな異常所見は認められなかった．

以上より，下部胆管に高度の狭窄を認め，同部の生検より腺癌の確定診断を得ていたことから，膵頭部の分枝型IPMNを伴う下部胆管癌と診断し，幽門輪温存膵頭十二指腸切除術を施行した．

手術所見：傍大動脈領域（16b1）に2cm大に腫大したリンパ節を認めたため，術中迅速病理診断へ提出した．迅速診断の結果悪性所見を認めなかったため，予定通りD2リンパ節郭清を伴う幽門輪温存膵頭十二指腸切除術を施行した．

切除標本：下部胆管に全周性の狭窄を伴う結節浸潤型の隆起性病変を認めた．膵頭部には3cm大の嚢胞性病変を認め，標本造影を行ったが内部に明らかな結節病変は認められなかった．

病理組織学的検査所見：大動脈周囲リンパ節の

Fig. 3　a：The pancreatogram shows the presence of multilocular cystic lesion communicated with main pancreatic duct（MPD）and filling defect by mucus in the MPD. The distal MPD is dilated. b：The endoscopic retrograde cholangiogram（ERC）shows the stenosis at the inferior bile duct.

a

b

Fig. 4　The EUS shows the cystic lesion in the pancreas head and thickening of the septums, but no mural nodule.

永久標本診断で悪性所見を認め，3群リンパ節転移陽性と診断した．膵頭部の嚢胞性病変内には上皮の乳頭状増殖を認め，核の異型性を伴うものの明らかな浸潤所見はなく，非浸潤型のIPMCと診断した(**Fig. 5a**)．下部胆管の狭窄は核異型を伴う癌細胞が小さな腺管を形成しながら浸潤しており，胆管の線維筋層を越えるものの膵実質には達せず(**Fig. 5b～d**)，深達度ssの胆管癌と診断した(tubular adenocarcinoma, moderately differentiated, pat Bi, 結節浸潤型, int, INFβ, ss, pHinf0, pGinf0, pPanc1a, pDu0, pPV0, pA0, pN3, pHM0, pDM0, pEM0, fstage IVa)．また，標本の全割切片を検索したが，いずれも胆管癌とIPMCの間に連続性はなく，同時性重複癌と診断した．

術後経過：縫合不全などの術後合併症は認めなかった．しかし，術後37日目のCTで腹腔内に血腫を認めたため血管造影を行ったところ，血腫の原因は胃十二指腸動脈断端からの出血であったため，塞栓術により止血した．以後，経過良好で，術後53日目に退院となった．fstage IVaであったことから，術後3か月目より切除部位に計45Gyの放射線療法およびジェムザールとTS-1併用による補助化学療法を3クール行った．術後9か月の現在，CA19-9は正常化し，CT上も再発所見なく外来通院中である．

考　　察

IPMNは，大橋ら[7]が癌病巣から産生される粘液が貯留することによる主膵管の拡張，乳頭腫大，乳頭口開大などの臨床的特徴を有する粘液産生膵癌として最初に報告したことに始まる．高齢男性の膵頭部に好発し，病変の主座により主膵管型と分枝型に分類され[8)9)]，前者は悪性の頻度が高く，手術適応であることは認められているが，後者に関しては嚢胞径，壁在結節病変の有無，主膵管径

Fig. 5　a：Pancreatic ducts are relatively lined by atypical epithelial cells, and papillary growth fashion to the lumen is observed. Cell atypia is mild to focal severe, but no invasive growth can be found (HE×12.5). b：Resected specimen. (HE×12.5) The noninvasive IPMC most close to the bile duct is indicated with an arrow. No cancer cells were seen in between the IPMC and bile duct cancer. c：Columnar to polygonal cancer cells with oval nuclei proliferate in tubular fashion and cords with desmoplastic reaction at the common bile duct. d：Cancer tissue minimally invade into the subserosa. Since these lesion do not have continuity, synchronous bile duct cancer and IPMC is evident.（c, d：HE×40).

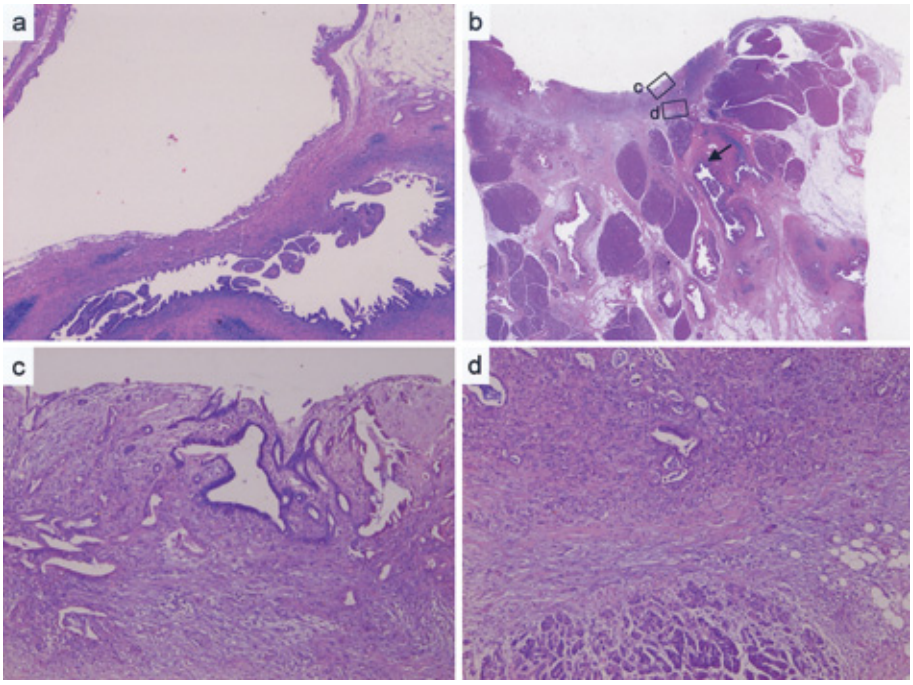

などにより手術適応の基準は施設によってさまざまである[9)~13)].

IPMN は slow growing な腫瘍であり予後は通常型膵癌と比較して良好とされているが[1)2)]，他臓器癌の合併頻度が高いことが以前から報告されている．Yamaguchi ら[3)]は IPMN 48 例のうち 13 例に他臓器癌の合併を認めたと報告している．小山内ら[4)]は IPMN 148 例を検討し，他臓器癌合併を 23.6% に認め，IPMN 死亡例 35 例のうち原病死が 11.4% であったのに対し他臓器癌による死亡が 22.9% と高率であったことから，他臓器の詳細な精査および経過観察が重要であると述べている．また，彼らの報告によれば，IPMN と胆管癌の重複例は 4 例（2.7%）で，同時性が 3 例，異時性が 1 例であった．日本膵臓学会による全国多施設調査[5)]では，IPMN における他臓器悪性腫瘍の合併は 19% に認め，中でも胃癌，大腸癌などの消化器癌の合併が多い．IPMN と胆管癌合併は 5 例（0.4%）に認められたと報告されている．しかし，いずれの報告においても IPMN としか記載されておらず，胆管癌が膵管内乳頭腺腫（intraductal papillary mucinous carcinoma；以下，IPMA と略記）と IPMC のどちらと合併していたのかは述べられていない．清原ら[14)]は膵内胆管癌を合併した IPMN について報告しているが，これも組織学的には IPMA であった．

現在まで文献検索（医学中央雑誌において「膵管内乳頭粘液性腺癌」と「胆管癌」をキーワードとし，1983 年から 2005 年までを対象期間とした）したかぎり，胆管癌と IPMC の重複癌は，水野ら[15)]

によるIPMC, 上部胆管癌, 胃癌の同時性3重複癌の報告例の1例のみであり，本症例は非常にまれな症例であるものと考えられた．膵頭部領域癌では早期発見が困難なため，周囲臓器への浸潤によって症状が出現し診断, 治療されることが多く，その際には胆管，膵臓，乳頭部のいずれの部位が原発であるか議論になることがある．本症例も膵頭部領域の病変で胆管狭窄部と嚢胞が接していたものの，病理学的に膵臓は非浸潤型のIPMCで，胆管癌は線維筋層を越えて浸潤していたものの膵実質には達しておらず，これらの病変に連続性を認めないことから同時性重複癌と診断した. また，膵頭後部リンパ節（No. 13a）と傍大動脈リンパ節（No. 16）に転移を認めた．胆管癌ではリンパ管侵襲を認め，IPMCはリンパ管侵襲を認めなかったことから，胆管癌のリンパ節転移と診断した．

IPMNに他臓器癌の合併症例が多いことに関しては，共通の変異癌遺伝子の関与が注目されている．Sugiyamaら[16]はIPMNの合併疾患のなかで特に大腸腫瘍との合併頻度が高く，IPMNと大腸腫瘍におけるK-ras変異の割合が類似していることから，これらの変異が腫瘍発生に関係している可能性があると述べている．江ら[17]もIPMNの52%に大腸腫瘍が合併していたことから，膵腫瘍と大腸腫瘍のK-ras遺伝子変異の頻度に着目している．これらの報告は遺伝子異常が他臓器癌の合併に関与していることを推測させるが，これを明らかにするためには今後の症例の蓄積と詳細な分子生物学的検討が必要であろう. また, IPMNはしばしば同時性，異時性に膵内に多発病変を認めることがあり，その機序の一つとして多中心性発生が考えられている[18]．Yamaguchiら[6]はIPMNと通常型膵癌の病理学的検討を行い，IPMN 76例のうち7例（9.2%）に同時性，異時性に膵癌の合併を認めたことから，IPMNの周囲膵管もびまん性に前癌病変となっている可能性があると推察しており，IPMNを認めた際には他臓器癌のみならず膵癌にも注意して精査を行うことが重要と考えられる．

文　献

1）Suzuki Y, Atomi Y, Sugiyama M et al：Cystic neoplasm of the pancreas：a Japanese multiinstitutional study of intraductal papillary mucinous tumor and mucinous cystic tumor. Pancreas **28**：241—246, 2004

2）Maire F, Hammel P, Terris B et al：Prognosis of malignant intraductal papillary mucinous tumours of the pancreas after surgical resection. Comparison with pancreatic ductal adenocarcinoma. Gut **51**：717—722, 2002

3）Yamaguchi K, Yokohata K, Noshiro H et al：Mucinous cystic neoplasm of the pancreas or intraductal papillary-mucinous tumour of the pancreas. Eur J Surg **166**：141—148, 2000

4）小山内学，丹野誠志，中野靖弘ほか：膵管内乳頭腫瘍における他臓器癌合併例の検討—切除例と経過観察例を含む148例の検討—．膵臓　**18**：565—569, 2003

5）鈴木　裕, 跡見　裕, 杉山政則ほか：IPMT, MCTにおける全国症例調査の分析と現状における問題点．膵臓　**18**：653—663, 2003

6）Yamaguchi K, Ohuchida J, Ohtsuka T et al：Intraductal papillary-mucinous tumor of the pancreas concomitant with ductal carcinoma of the pancreas. Pancreatology **2**：484—490, 2002

7）大橋計彦，村上義央，丸山雅一ほか：粘液産生膵癌の4例—特異な十二指腸乳頭所見を中心として．Prog Dig Endosc　**20**：348—351, 1982

8）真口宏介，高橋邦幸，潟沼朗生ほか：膵嚢胞性疾患の新展開—IPMTを中心に—．日外会誌　**104**：447—452, 2003

9）Kubo H, Chijiiwa Y, Akahoshi K et al：Intraductal papillary-mucinous tumor of the pancreas：differential diagnosis between benign and malignant tumors by endoscopic ultrasonography. Am J Gastroenterol **96**：1429—1434, 2001

10）山口幸二，小林毅一郎，白羽根健吾ほか：臨床病理学所見からみた膵管内乳頭粘液性腫瘍の治療方針．外科　**65**：202—205, 2003

11）川原田嘉文：IPMTの治療指針と手術術式．日外会誌　**104**：453—459, 2003

12）真口宏介：IPMTとMCTの鑑別診断と治療指針．膵臓　**18**：673—680, 2003

13）関　誠，柳澤昭夫，二宮栄司ほか：外科病理学的見地からみた膵管内乳頭粘液性腫瘍．外科　**65**：142—150, 2003

14）清原　薫，小杉光世，笠島史成ほか：いわゆる粘液産生膵腫瘍に膵内胆管癌を合併した1例．胆と膵　**18**：933—937, 1997

15）水野憲治，吉山知幸，青木秀樹ほか：超高齢者の膵管内乳頭粘液性腺癌・胆管癌・胃癌の3重複癌の1例．日臨外会誌　**65**：3344—3349, 2004

16）Sugiyama M, Atomi Y：Extrapancreatic neoplasms occur with unusual frequency in patients with intraductal papillary mucinous tumors of the

pancreas. Am J Gastroenterol **94**：470—473, 1999
17）江　鐘立，佐藤賢一，朝倉　徹ほか：“いわゆる粘液産生膵腫瘍”における併存疾患の検討．膵臓 **11**：289—292, 1996
18）藤井常志，小原　剛，真口宏介ほか：“いわゆる粘液産生膵癌”における多発例の検討—多中心性発生による多発癌—．膵臓　**11**：344—352, 1996

A Resected Case of Synchronous Intraductal Papillary Mucinous Adenocarcinoma and Bile Duct Carcinoma

Jiro Ohuchida, Kazuo Chijiiwa, Masahide Hiyoshi,
Motoaki Nagano, Masahiro Kai, Kazuhiro Kondo,
Shuichiro Uchiyama*, Kiyoka Moriguchi** and Yushiro Asada**
Department of Surgery 1, Department of Pathology 2* and Department of Pathology 1**,
Miyazaki University School of Medicine

A 76-year-old man referred for jaundice and upper right quadrant pain was found in computed tomography（CT）and MRCP to have a 3cm multilocular cystic lesion in the pancreas head. The bile duct close to the pancreatic lesion was stenotic and the wall had thickened. Endoscopy showed an enlarged orifice of the papilla Vater with mucous secretion. The multilocular cystic lesion communicating with the main pancreatic duct（MPD）was observed in the pancreas head by ERCP and the MPD was dilated and filled with mucin. The pathological diagnosis of the biopsy specimen from the stenotic bile duct lesion was adenocarcinoma. EUS showed thickening of the septums, but no mural nodule. Pylorus-preserving pancreaticoduodenectomy with D2 lymph node dissection was conducted. The definitive pathological diagnosis was carcinoma of the bile duct invading to the subserosal layer and noninvasive intraductal papillary mucinous carcinoma of the pancreas. These were separately presented and diagnosed as synchronous double cancer. Clinical stage was IVa according to paraaortic lymph node metastasis（16b1）. Since, to our knowledge, only 1 case of intraductal papillary mucinous carcinoma associated with bile duct carcinoma has been reported in the literature, we report our case in detail.

Key words：intraductal papillary mucinous neoplasm, bile duct carcinoma
〔Jpn J Gastroenterol Surg 39：596—601, 2006〕

Reprint requests：Kazuo Chijiiwa　Department of Surgery 1, Miyazaki University School of Medicine
5200 Kihara, Kiyotake, Miyazaki, 889-1692 JAPAN
Accepted：November 30, 2005

©2006 The Japanese Society of Gastroenterological Surgery　Journal Web Site：http://www.jsgs.or.jp/journal/