日消外会誌　39（5）：608～613，2006年

症例報告

結腸―十二指腸瘻を形成したクローン病の2例

大阪市立大学大学院医学研究科腫瘍外科学講座

野田　英児　　前田　　清　　井上　　透　　西原　承浩
八代　正和　　山田　靖哉　　山下　好人　　澤田　鉄二
大平　雅一　　平川　弘聖

症例1は35歳の男性で，主訴は右季肋部痛，肛門痛である．16歳時クローン病と診断されている．上部消化管内視鏡検査で十二指腸下行脚に狭窄を認め，経管小腸造影検査では回腸末端部に狭窄および回腸末端から盲腸に至る瘻孔を認めた．大腸内視鏡検査では横行結腸の狭窄を認め，同部からの造影検査で結腸肝彎曲部から十二指腸球部への瘻孔を確認した．腹部CTでは肝周囲に膿瘍形成がみられた．症例2は23歳の男性で，主訴は発熱，右側腹部痛である．14歳時クローン病と診断されている．18歳時上行結腸の狭窄で結腸右半切除術を施行．内視鏡下造影検査にて回腸結腸吻合部―十二指腸瘻を認めた．いずれも入院のうえ保存的治療を試みたが改善せず，症例1では結腸右半切除術，症例2では吻合部切除を施行し，瘻孔切除，十二指腸単純閉鎖と大網被覆を行った．結腸―十二指腸瘻の報告例は少なく，症例を供覧し，本邦報告例を文献的考察を加え報告する．

はじめに

クローン病における瘻孔形成は，その局所合併症として知られているが，その多くは回腸結腸瘻，回腸回腸瘻，回腸膀胱瘻であり，結腸十二指腸瘻はまれとされている．今回，我々は回腸瘻から肝周囲に膿瘍を形成し，かつ短縮した上行結腸と十二指腸との間に瘻孔を形成したクローン病の2例を経験したので，本邦報告例を供覧するとともに若干の文献的考察を加え報告する．

症　　例

症例1：35歳，男性

主訴：右季肋部痛，肛門痛

既往歴，家族歴：特記事項なし．

現病歴：16歳時，繰り返す腹痛と下痢を認め，近医にてクローン病と診断された．中心静脈栄養で軽快し，その後2年間外来通院にて経過観察となっていたが，その後通院せず放置していた．また，24歳時に肛門周囲からの排膿を自覚していたがこちらについても放置していた．平成15年3月頃より，右季肋部痛，肛門痛が出現し，次第に経口摂取不良となった．るいそうが著明で，起立も不可能となったため近医に救急搬送となった．精査の結果，腸狭窄，腹腔内膿瘍，痔瘻を認め精査加療目的に当院内科へ転院となった．

入院時現症：身長165cm，体重38kg，BMI 14.0．腹部は軽度膨隆，右上腹部から側腹部にかけて自発痛，圧痛を認めたが腹膜刺激症状はなかった．肛門は狭窄変形し，周囲に複雑な瘻孔を認めた．臀部から大腿部にかけて広範囲に発赤，腫脹を認め，数か所の排膿を認めた．

血液検査所見：白血球数は4,700/μlであったが，CRP 8.2mg/dlと高値であった．赤血球300万/μl，Hb 8.3g/dl，と貧血を認め，また総蛋白7.9g/dl，アルブミン値 2.8g/dlと低栄養状態であった．その他，肝機能や腎機能の所見には異常を認めなかった．

腹部単純X線検査：小腸の拡張と異常ガス像を認め，腸狭窄の所見であった．

腹部CT：肝周囲から右腎上極に膿瘍形成がみ

＜2005年11月30日受理＞別刷請求先：前田　　清
〒545-8585　大阪市阿倍野区旭町1―4―3　大阪市立大学大学院腫瘍外科学

Fig. 1 Abodominal CT (case 1)：Abscess formation was present around the right kidney and the liver.

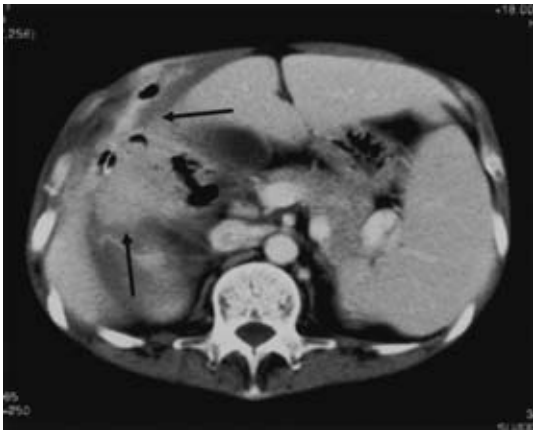

Fig. 2 Colonoscopy findings (case 1)：The fistula from hepatic flexure to duodenal bulb was contrasted when it injected contrast media than the part.

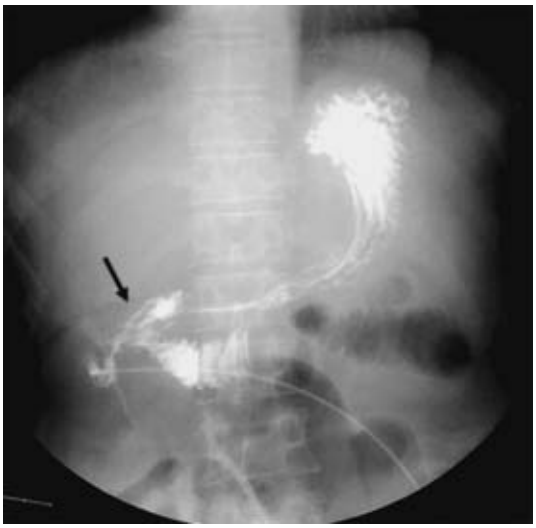

られた．また，著明な脾腫を認めた（**Fig. 1**）．

経管小腸造影検査：回腸末端部に狭窄および，回腸末端から盲腸に至る瘻孔を認めた．

大腸内視鏡下瘻孔造影検査：横行結腸中央部付近で高度の狭窄を認め，内視鏡の通過は不可能であった．同部よりガストログラフィンを注入したところ，結腸肝彎曲部から十二指腸球部に至る瘻孔が造影された（**Fig. 2**）．また，瘻孔は肝周囲の膿瘍にまで拡がっていた．以上により，小腸大腸型クローン病，回腸・結腸瘻，およびこれに伴う腹腔内膿瘍と診断した．入院時から約8週間の1,640kcal/日の高カロリー輸液と抗生物質投与による保存的治療を試みたが，血液検査所見上の低蛋白血症などの栄養状態は改善したものの，発熱，腹痛は改善しないため手術を施行した．

手術所見：上行結腸は短縮し，回腸末端部から盲腸は膿瘍を形成し一塊となっていた．また，横行結腸も約10cmにわたって狭窄していた．肝床部から頭側の肝周囲は膿瘍形成のため，瘢痕組織に覆われ剥離は極めて困難であった．肝彎曲部の剥離を進めていくと，十二指腸球部との間に長さ約2cmの瘻孔を認めた．以上の所見により，上行結腸，横行結腸切除術を行い，十二指腸・結腸瘻に対しては，可及的に十二指腸近傍まで瘻孔を露出後，瘻孔切除を行い，十二指腸の欠損部は単純閉鎖し，大網で被覆した．その後，肝周囲の膿瘍ドレナージを施行した．高度の直腸病変，複雑痔瘻を伴っていたため，結腸と回腸の吻合は行わず，結腸肛門側断端は縫合閉鎖し回腸瘻を造設した．痔瘻に対してはloose-seton法によるドレナージを施行した．

切除標本：上行結腸は著明に短縮しており，横行結腸に高度の狭窄が認められ，瘻孔の形成が認められた．術後第7病日より水分摂取開始したが，肝周囲に留置したドレーンより排膿が続いた．術後第33病日，ドレーンから造影検査を行ったところ，十二指腸球部から胃が造影され，十二指腸瘻孔切除部の縫合不全が疑われた．このため，ドレナージを続行するとともに，絶食および中心静脈栄養により改善を図った．これにより次第に排膿は減少し，術後3か月でドレーンを抜去した．術後7か月，経口十二指腸造影でleakageがないことを確認後，経口摂取を開始した．その後，炎症所見の増悪，瘻孔の出現なく退院となった．現在，外来通院にて経過観察中である．

症例2：23歳，男性

主訴：発熱，腹痛

既往歴：10歳～扁桃腺炎にて手術，12歳～気管支喘息．

Fig. 3　Upper gastrointestinal series (case 2). Fistula was found from transverse colon to duodenum.

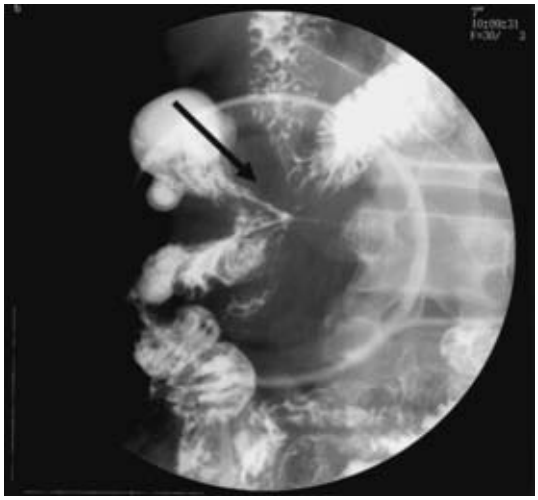

家族歴：特記事項なし.

現病歴：平成6年(14歳)，発熱，肛門痛が出現し，次第に増悪し近医にてクローン病と診断された．以後，寛解，再燃を繰り返していた．平成9年，上行結腸の狭窄のため結腸右半切除術施行された．その後，経過観察となっていたが，発熱，右側腹部痛が出現したため近医に入院し，約6週間の1,640kcal/日の高カロリー輸液，抗生物質投与による治療を行われたが，症状は改善しなかった.その後の精査で横行結腸―十二指腸瘻を認め，手術目的に当院転院となった.

入院時現症：身長175.3cm，体重55.4kg，BMI 18.0.腹部は平坦，軟．右側腹部に自発痛，圧痛を認めたが腹膜刺激症状はなかった．肛門では11時の方向に痔瘻を認めた.

血液検査所見：白血球数は9,500/μlであったが，CRP 1.8mg/dlと軽度高値であった．貧血はなく，肝機能，腎機能などの生化学所見に異常は認めなかった.

腹部 CT：腸間膜リンパ節の腫大と脂肪織炎を認めたが，膿瘍形成はなかった.

上部消化管造影検査所見：十二指腸下行脚から水平部への移行部から，横行結腸に至る瘻孔を認めた（**Fig. 3**）.

Fig. 4　Endoscopy findings (case 2). Fistula was found in the duodenum.

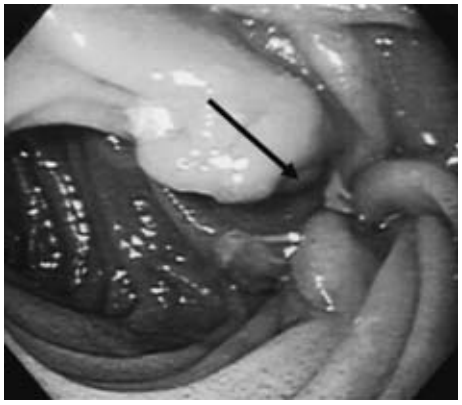

上部消化管内視鏡検査所見：十二指腸下行脚に瘻孔の開口部を認めたが，その他の粘膜病変は認められなかった（**Fig. 4**）.

大腸内視鏡検査所見：吻合部は狭窄しており，内視鏡の通過は不可能であった．同部から内視鏡下に瘻孔造影を行ったところ，回腸―横行結腸吻合部付近から十二指腸への瘻孔を認めた．以上により，十二指腸・回腸結腸吻合部瘻孔の診断で手術を施行した.

手術所見：前回施行された結腸右半切除の際の吻合部と十二指腸下行脚との間に瘻孔形成を認め，回腸結腸吻合部切除，十二指腸単純縫合閉鎖，大網被覆術を施行した．また，回腸には末端部から2mの範囲で狭窄病変を認めたため，これを切除した.

切除標本：横行結腸に狭窄を認め，小腸には縦走潰瘍が多発していた．また，ゾンデで示したように吻合部に瘻孔を認めた.

術後は合併症なく経過良好で，現在外来で経過観察中である.

考　察

クローン病の局所合併症として瘻孔形成はよく知られているが，結腸と十二指腸との瘻孔はまれで，Klein[1]らも小腸，結腸と十二指腸との瘻孔形成は0.5%と報告している．本邦報告例においても，医学中央雑誌で「クローン病」「結腸瘻」をキーワードとして1983～2004年までについて検索したと

Table 1 Japanese reports of a colonic-duodenal fistula

Reporter	Years	Patient	Chief Complaint	Time to operation	Location of fistula	Operation
Okahara [2]	1992	24, M	abdominal pain, diarrhea, fever up	8 years	hepatic flexure — 3rd portion of duodenum	sub-total colectomy, simple closure of dudenal fistula
Koyama [3]	1993	23, F	appetite loss, diarrhea body weight loss	5 years	splenic flexure — part of Treitz ligament	sub-total colectomy simple closure of duodenal fistula
		39, F	diarrhea, body weight loss, halitosis halitosis	11 years	hepatic flexure — 2nd portion of duodenum	rt-hemicolectomy, sigmoidectomy partial resection of duodenum
Ikeuchi [4]	1997	36, M	lower abodominal pain	8 years	ascending colon, sigmoid colon, jejunum — 2nd portion of duodenum	partial resection of jejunum ascending colectomy, sigmoidectomy simple closure of duodenal fistula
		30, F	abdominal pain, diarrhea	13 years	anastomosis — 2nd portion of duodenum	resection of anastomosis simple closure of duodenal fistula
Takeuchi [5]	1997	37, M	lower abodominal pain fever up, body weight loss	3 years	hepatic flexure — 2nd portion of duodenum	rt-hemicolectomy simple closure of duodenal fistula
Sakagami [6]	1997	25, M	appetite loss, vomiting abdominal sense of fullness	8 years	ascending colon — 2nd portion of duodenum	partial resection simple closure of duodenal fistula
Okita [7]	1998	28, M		8 years	transverse colon — 3rd portion of duodenum	rt-hemicolectomy
Kakisaka [8]	2000	59, M	fever up, abodominal pain	1 year	ascending colon — duodenum	resection of ileocecum partial resection of duodenum
Goto [9]	2002	24, M	fever upabodominal pain body weight loss	4 years	hepatic flexure — 3rd portion of duodenum	rt-hemicolectomy, sigmoidectomy simple closure of duodenal fistula
Kimura [10]	2002	27 ± 3, M (4 cases)	fever up, body weight loss abdominal pain	unknown	transverse colon — duodenum (2 cases) anastomosis — duodenum (2 cases)	partial resection simple closure of duodenal fistula wedge resection of duodenum duodeno-jejunostomy
Nakagoe [11]	2003	22, F	abdominal pain	13 years	anastomosis — duodenum	resection of anastomosis simple closure of duodenal fistula

ころ，自験例を含め17例が報告されているに過ぎない(**Table 1**)[2)~11)]．症状は，発熱，腹痛，下痢，栄養障害による体重減少が主であった．栄養障害は，瘻孔を介しての便の逆流による十二指腸炎，小腸炎と，それに伴う消化吸収不良や狭窄病変の存在などが原因として考えられる．クローン病と診断されてから，瘻孔形成まで，平均8.5年の経過があった．Leeら[12)]は腸管―腸管瘻11例中，回盲部切除後6例のうち4例が吻合部から瘻孔が発生していたと報告しているが，本邦報告例では約30%(17例中5例)が吻合部からの発生であった．したがって，腸管切除を行う際は吻合部周囲に大網を被覆するなどの配慮が必要と考えられた．

手術の適応としては，感染症状が繰り返されるものや狭窄症状を呈するもの，消化吸収障害と低栄養状態などがあげられ，必ずしも手術が必要というわけではないとされる[12)]．本邦報告例では全例が手術を施行されており，結腸切除，瘻孔切除および十二指腸瘻孔単純閉鎖，大網被覆にて良好な予後を得ている．Leeら[12)]や，Murrayら[13)]も，術式について報告しているが，同じように回腸，結腸切除および十二指腸瘻孔部のデブリードメント，単純閉鎖を行うとしている．瘻孔再発の予防として，吻合部と十二指腸の間に大網を挿入するomental interposition[14)]が有用とされる．Wilkら[14)]や，木村ら[10)]は十二指腸の瘻孔切除部が大きくなった場合に十二指腸欠損部と空腸の吻合を施行した例を報告しており，こちらも有用な術式であると考えられる．症例1では，報告例に従い，瘻孔切除部の単純閉鎖およびomental interpositionを行ったが，縫合不全を認めた．これは，遺残膿瘍による炎症が十二指腸縫合部に波及したためと考えられた．肝周囲の高度の癒着のため，手術時のドレナージが不十分になったと思われ，本症例のように術前から腹腔内膿瘍を形成している症例では，十分なドレナージが不可欠であると考えられた．

保存的治療に関してはKorelitzら[15)]が腸管―腸管瘻7例中1例で6-mercaptopurine (6-MP) の投与で瘻孔が完全閉鎖したと報告している．また近年，抗TNF-α抗体 (Infliximab) 療法の奏功例についての報告も散見されるが，結核の再燃など感染症の問題や，infusion reactionの問題，その他未解明な部分があり，また結腸―十二指腸瘻が薬物療法や栄養療法のみで閉鎖したという報告はみられず，今後の検討が必要と考えられる．本症では十二指腸切除に至る可能性もあり，有効な保存的治療が期待される．

文　献

1) Klein S, Greenstein AJ, Sachar DB：Duodenal fistulas in Crohn's disease. J Clin Gastroenterol **9**：46―49, 1987
2) 岡原史朗，山中秀彦，吉原正治ほか：大腸十二指腸瘻を形成したクローン病の一例．腸疾患の臨 **5**：85―87, 1992
3) 児山　香，佐々木巌，舟山裕士ほか：胃・十二指腸と結腸間の瘻孔を合併したCrohn病の3治験例．日消外会誌　**26**：2673―2677, 1993
4) 池内浩基，楠　正人，山村武平ほか：十二指腸結腸瘻を生じたクローン病の2例．日外科系連会誌 **22**：105―109, 1997
5) 竹内謙二，加藤俊夫，伊藤佳之ほか：十二指腸結腸瘻を形成したCrohn病の1例．日臨外医会誌 **58**：2047―2050, 1997
6) 坂上憲生，岩本和也，西川佳樹ほか：胃―結腸瘻を伴ったクローン病の1例．新千里病医誌　**8**：55―58, 1997
7) 沖田将人，杉田　昭，藤井義郎ほか：十二指腸横行結腸瘻をきたしたCrohn病の1例．神奈川医会誌　**25**：298, 1998
8) 柿坂達彦，佐藤裕二，大西新介ほか：十二指腸上行結腸瘻を合併したCrohn病の1切除例．日臨外会誌　**61**：1093, 2000
9) 後藤直大，橋本可成，裏川公章ほか：横行結腸・十二指腸瘻を形成した小腸大腸型クローン病の1例．日本大腸肛門病会誌　**55**：420―424, 2002
10) 木村英明，杉田　昭，国崎玲子ほか：結腸十二指腸瘻を合併したCrohn病の外科治療．日消外会誌 **35**：1178, 2002
11) Nakagoe T, Sawai T, Tsuji T et al：Successful resection of a duodenal fistula complicated with recurrent Crohn's disease at the site of previous ileocolonic anastomosis : report of a case. Surg Today **33**：537―541, 2003
12) Lee KK, Schraut WH：Diagnosis and treatment of duodenoenteric fistulas complicating Crohn's disease. Arch Surg **124**：712―715, 1989
13) Murray JJ, Schoetz DJ Jr：Nugent FW et al：Surgical management of Crohn's disease involving the duodenum. Am J Surg **147**：58―65, 1984
14) Wilk PJ, Fazio V, Turnbull RB：The dilemma of Crohn's disease : ileoduodenal fistula complicating Crohn's disease. Dis Colon Rectum **20**：387―392,

1977
15) Burton I. Korelitz, Daniel H. Present：Favorable effect of 6-Mercaptopurine on fistulae of Crohn's disease. Dig Dis Sci **30**：58—64, 1985

Two Cases Report of the Crohn's Disease that formed Colonic-Duodenal Fistula

Eiji Noda, Kiyoshi Maeda, Toru Inoue, Tamahiro Nishihara,
Masakazu Yashiro, Nobuya Yamada, Yoshito Yamashita, Tetsuji Sawada,
Masaichi Ohira and Kosei Hirakawa
Department of Surgical Oncology, Osaka City University Graduate School of Medicine

We reported two cases of Crohn's disease associated with duodenal colonic fistulas treated surgical. Case 1；A 35-year-old man admitted for right-side hypochondralgia and anal pain was found in gastrointestinal endoscopy to have stenosis at the second portion of the duodenum. Upper gastrointestinal X-ray showed stenosis at the terminal ileum and a fistula between the caecum and terminal ileum. Fistulography confirmed a fistula between the duodenal bulb and terminal colon. Abdominal CT showed that an abscess had formed in the hepatic circumference. Case 2；A 23-year-old man seen for pyrexia and anal pain and having a 9-year history of Crohn's disease underwent colonic stenosis. Five years after the operation, colonoscopy and fistelography showed a fistula between the transverse colon and duodenum. Conservative preoperative treatment failed to close the fistulas necessitating transverse colon resection in case 2. Both men required fistulectomy, simple closure of the duodenal component of the fistulas and omental patching.

Key words：colonic-duodenal fistula, Crohn's disease, internal fistula

〔Jpn J Gastroenterol Surg 39：608—613, 2006〕

Reprint requests：Kiyoshi Maeda Department of Surgical Oncology, Osaka City University Graduate School of Medicine
1-4-3 Asahimachi, Abeno-ku, Osaka, 545-8585 JAPAN

Accepted：November 30, 2005

©2006 The Japanese Society of Gastroenterological Surgery Journal Web Site：http://www.jsgs.or.jp/journal/