日消外会誌　39（5）：614～619，2006年

症例報告

盲腸神経鞘腫により腸重積を来した症例

JA 徳島厚生連阿南共栄病院消化器病センター
大塚　敏広　　安藤　道夫　　倉橋　三穂　　正宗　克浩

症例は62歳の男性で，主訴は腹満感，心窩部痛であった．大腸内視鏡検査，注腸造影X線検査，腹部CTで，上行結腸粘膜下腫瘍による腸重積症の診断で手術を施行した．盲腸の腫瘍を先進部として横行結腸脾彎曲部まで重積を来していた．用手的に整復できず，右半結腸切除術を施行した．腫瘍は良性の神経鞘腫であった．成人の腸重積の原因は腫瘍といった器質的疾患が多い．大腸原発の神経鞘腫は少なく，中でも盲腸症例はまれである．今回，我々は盲腸神経鞘腫により腸重積を来した症例を経験したので報告する．

はじめに

成人腸重積症は全腸重積症の約5%の頻度といわれており，そのうち大腸腸重積症は5～30%と比較的まれな疾患である[1)～3)]．また，大腸腸重積症のほとんどが器質的疾患を原因とする原発性腸重積であり，その約70%が悪性腫瘍であるとされ良性疾患は少ない．消化管に発生する神経鞘腫は比較的少なく，中でも直腸以外の大腸に発生する神経鞘腫は極めてまれな疾患である．今回，我々は盲腸に発生した神経鞘腫により腸重積を来した症例を経験したので，若干の文献的考察を加えて報告する．

症　　例

患者：62歳，男性

主訴：腹満感，心窩部痛

家族歴：特記すべきことなし．

既往歴：高血圧，脳梗塞．

現病歴：平成16年1月より腹満感，心窩部痛出現し，第8病日後に近医受診し，上部消化管透視施行された．胃前壁大彎側が壁外性に圧排されており，横行結腸腫瘍による圧排が疑われた．当院紹介され，精査加療目的で入院した．

入院時現症：体格・栄養中等度，腹部所見では，上腹部に可動性のある腫瘤を触知した．

＜2005年11月30日受理＞別刷請求先：大塚　敏広
〒779-1101　那賀郡羽ノ浦町大字中庄字蔵のホケ36
JA 徳島厚生連阿南共栄病院消化器病センター

Table 1　Laboratory data on admission

WBC：13.78×10^3 /μl	Na：138 mEq/*l*
RBC：5.26×10^6 /μl	K：4.0 mEq/*l*
Hb：17.4 g/dl	Cl：100 mEq/*l*
Ht：50.0 %	AMY：66 U/*l*
Plt.：187×10^3 /μl	
	CRP：0.5 mg/dl
TP：7.7 g/dl	
GOT：18 U/*l*	AFP：1.8 ng/ml
GPT：12 U/*l*	CEA：3.6 ng/ml
ALP：207 U/*l*	CA19-9：3.9 U/ml
LDH：173 U/*l*	
r-GTP：11 U/*l*	
ChE：388 U/*l*	
BUN：19 mg/dl	
Cr：0.82 mg/dl	

血液検査所見：白血球数，ヘモグロビン増加のほか，血液，尿，生化学検査では異常を認めなかった．腫瘍マーカーはAFP 1.8ng/ml，CEA 3.6ng/ml，CA19-9 3.9U/mlで正常範囲内であった（**Table 1**）．

大腸内視鏡検査：横行結腸に正常粘膜に覆われほぼ管腔全体を占居する隆起性病変を認めた．一部潰瘍を形成していた．潰瘍底からの生検組織検査所見では，リンパ球および軽度の炎症細胞の浸潤を認めるのみで，腫瘍細胞は認めなかった（**Fig. 1**）．

注腸造影X線検査：横行結腸脾臓彎曲部に蟹の爪様の陰影欠損を認め，加圧することにより重

Fig. 1 Colonoscopy；a：An elevated lesion covered with almost normal mucosa, but the ulcerated area observed (b), was revealed in the transverse colon.

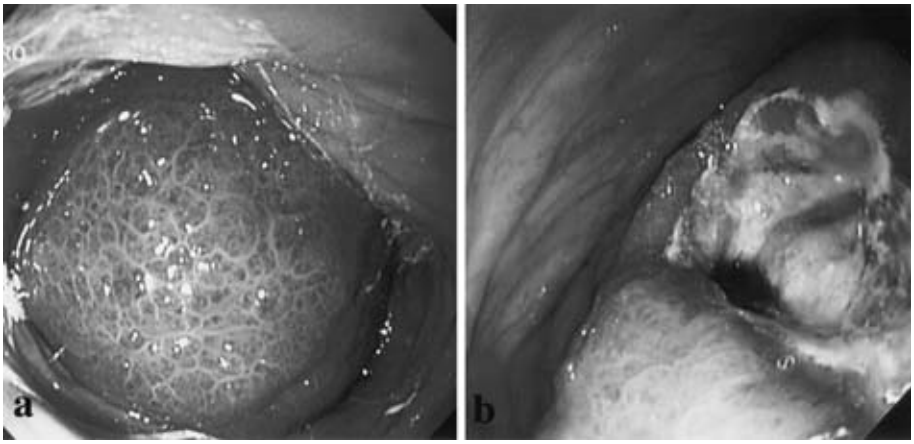

Fig. 2 Barium enema demonstrated obstraction at the transverse colon. Claws-like shadow was seen at the edge of obstraction.

積は少し移動したが，注腸造影X線検査では腸重積は整復できなかった（**Fig. 2**）.

腹部CT：上行結腸から横行結腸にかけて拡張した腸管と層状構造，いわゆるmultiple concentric ring signを認めた（**Fig. 3**）.

以上の所見より，上行結腸粘膜下腫瘍による腸重積症の診断で第25病日後に，手術を施行した.

手術所見：上腹部正中切開で開腹したところ，盲腸の腫瘍を先進部として，横行結腸まで重積し，回結腸型の腸重積を来していた. Hutchinson法で整復を試みるも，癒着により重積のすべては解除できず，右半結腸切除術を施行した.

摘出標本所見：重積していた盲腸，上行結腸は全体的に著明な浮腫を認めた．切除腸管の盲腸粘膜下に，4×3.5cm大の粘膜下腫瘍を認め，一部潰瘍を有していた．割面の所見では，白色調を呈する充実性腫瘍，境界は明瞭で弾性硬であった（**Fig. 4**）.

組織学的検査所見：Hematoxylin-Eosin（HE）染色による腫瘍の組織学的所見では，短紡錘形細胞が束状あるいは類臓器構造をとって増殖するAntoni A型の腫瘍で，壊死や核分裂像は目立たなかった（**Fig. 5**）．腫瘍の免疫組織学的検査では，S-100蛋白で陽性を示し，desmin，α-SMA，CD34，*c-kit*は陰性であり神経鞘腫と診断した. 増殖能を調べると，MIB-I陽性細胞はほとんど認められなかった.

術後経過：術後の経過は合併症もなく良好で術後3週目に退院した．術後約1年経過した現在，特に異常は認めていない.

考　察

成人の腸重積症は小児に比べてまれな疾患で，全腸重積症例の10%前後を占めるにすぎないと

Fig. 3　Abdominal CT scan showed the dilated lesion from ascending to transverse colon（a）and multiple concentric ring sign（b）.

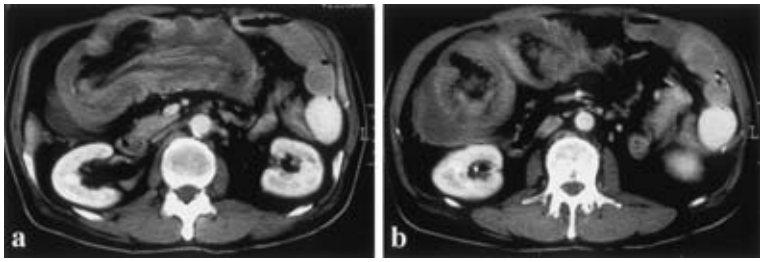

Fig. 4　Resected specimen；a：The submucosal tumor of the cecum was 4.0cm×3.5cm in size, with ulcer formation. b：Cross section of the submucosal tumor of the cecum.

されている[1)2)]．好発部位としては，小腸，回盲部が多く，大腸は約10～50％と報告されている[2)3)]．発生要因としては，器質的病変を有する場合が圧倒的に多く，なかでも悪性腫瘍によるものは約70％を占めるとされており，良性腫瘍，炎症などによるものはごくまれと報告されている[2)4)5)]．

腸重積症の臨床症状として，成人では腹痛，悪心，嘔吐などの閉塞症状が比較的緩徐に出現することが多く，血便，腹部腫瘤など小児腸重積症に特徴的な症状はまれとされてきた[6)7)]．自験例では，重積腸管の浮腫が強く，体格も中等度で肥満を来しておらず腹壁も厚くなかったため，上腹部に可動性のある腫瘤として触知しえた．

腸重積の診断には腹部CT，注腸造影X線検査，腹部超音波検査（US）が有用であり，大腸内視鏡検査も有力な検査方法で，生検による腫瘍の組織学的診断も可能である．腹部超音波やCT所見では，重積部位の横断像において同心円状に描出された重積腸管の層構造が表され，target like sign, multiple concentric ring signなどと呼ばれている[8)9)]．注腸造影X線検査では蟹爪様の陰影欠損像を認める[10)11)]．注腸造影X線検査や大腸内視鏡検査は，単に診断に有用なだけでなく，腸重積を整復することも可能である．自験例においては，CTでmultiple concentric ring sign，注腸造影X線検査では蟹爪様の陰影欠損像を認め，腸重積は診断できたが，整復はできなかった．

神経鞘腫の大部分は中枢神経系に発生し，消化管に発生する神経鞘腫は少なく，それも大部分が胃，小腸で，大腸に発生するものはまれである[12)]．本邦においても大腸神経鞘腫の報告はまれで，著者らが1983～2005年までの医学中央雑誌ならび

Fig. 5 Histopathological examination.
a：Spindle shaped tumor cells with fascicular pattern (H.E.×40). b：Necrotic lesion and mitosis were hardly observed at any part of the tumor (H.E.×200). c：Immunohistochemical staining of the tumor was positive for S-100 protein (×200).

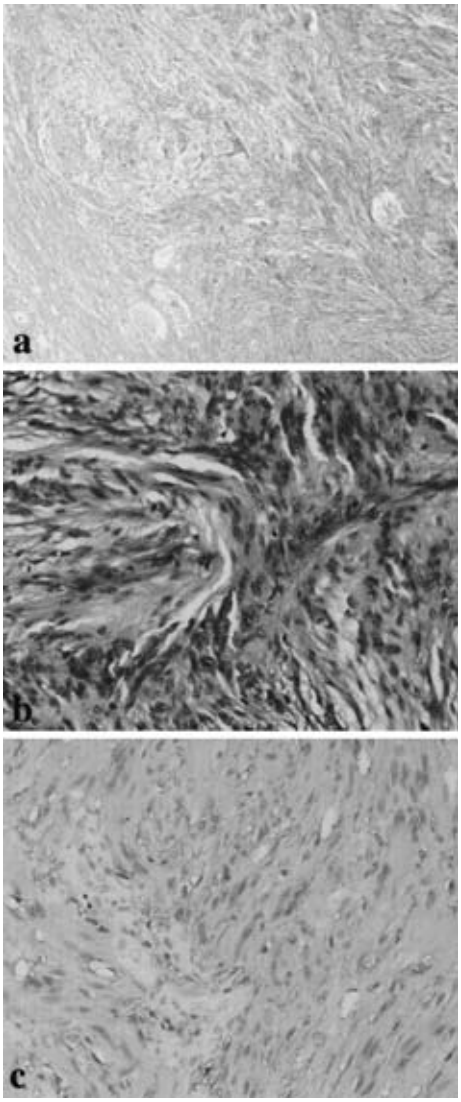

にMEDLINEを「神経鞘腫（schwannoma）」,「大腸（盲腸，虫垂，上行結腸，横行結腸，下行結腸，S状結腸，直腸）（colon）」,「腸重積（intussusception）」のキーワードで検索しえたかぎりでは，自験例を含めて63例の報告がある．この63例をみると，年齢は19～76歳までで，平均56.8歳であった．性別比は男性30例，女性33例で性差はなかった．発生部位別にみると直腸が最も多く29例で，上行結腸が6例，横行結腸が7例，S状結腸が6例，下行結腸が5例，虫垂例が2例で，盲腸に発生した症例は回盲部発生例1例ならびに自験例も含めて7例であった．詳細不明が1例であった[13]．大腸神経鞘腫で盲腸が最も多い発生部位であったとする報告もあった[14]．

臨床症状は，他の非上皮性腫瘍と同様に，本腫瘍に特異的な症状は見られない．直腸発生例では，排便時痛，排便困難，便柱狭小化など腫瘍による狭窄症状，肛門部出血が認められるが，直腸以外の部位では，血便，腹部腫瘤などが認められる．自験例も含めた盲腸発生の6例のうち3例は腸重積を来していた．腸重積を来した自験例を除く他の2例について，1例は右側腹部に腫瘤を触知され，注腸造影X線検査で腸重積と診断された．もう1例は，右側腹部～臍上部に腫瘤を触知し，CT，エコーで腸重積を診断されず，腹部症状悪化し緊急開腹手術を行い術中に腸重積と診断された．盲腸発生例の腸重積を来さなかった3例のうち2例は大腸内視鏡検査で発見され，内視鏡的ポリペクトミーを施行された．他の1例は，虫垂炎手術に際し回盲部腫瘤を発見され，術後盲腸神経鞘腫と診断された[15)～19)]（**Table 2**）．

大腸神経鞘腫は腸壁内のMeissner神経叢やAuerbach神経叢より発生するが，肉眼形態ではAuerbach神経叢から発生するものは半球状や広基性隆起の粘膜下腫瘍となる場合が多く，Meissner神経叢から発生するものは球状の有茎性ポリープ様形態を示す場合が多いとされている[20]．自験例では腫瘍は肉眼的に一部潰瘍を形成し，割面が白色調を呈する粘膜下腫瘍として認められたが，病理組織学的に腫瘍は固有筋層を中心に認められることより，Auerbach神経叢より発生したものと考えられた．

大腸神経鞘腫の診断に関しては，特徴的な臨床症状がなく，また注腸造影X線検査，大腸内視鏡検査などでも本症に特徴的な所見がないことから，術前に画像診断から，神経鞘腫と診断することは困難である．自験例においても，大腸内視鏡

Table 2　Reported cases of Schwannoma of cecum in Japan

Auther	Year	Age	Sex	Chief complaint	Size	Ulceration	Treatment
Tanaka[15]	1955	72	M	tumor in the ileocecal region	5×4×3cm	unknown	ileocecal resection ?
Sato[16]	1977	19	M	abdominal pain, bloody stool	hen egg size	unknown	ileocecal resection
Ichihara[17]	1980	28	M	abdominal pain, vomiting	9×5×4cm	(+)	ileocecal resection
Usui[18]	1991	61	M	(−)	0.8cm	(−)	polypectomy
Inagawa[19]	2001	44	M	occult blood in stool	1.0cm	(−)	polypectomy
Our case		62	M	abdominal fullness, epigastralgia	4×3.5cm	(+)	Right hemicolectomy

検査では生検するも腫瘍組織像は認められず，神経鞘腫とは診断できなかった．

病理組織学的には，平滑筋腫，平滑筋肉腫，神経繊維腫などとの鑑別が問題となるが，組織学的には神経繊維腫とはHE染色で鑑別可能であるが，筋原性腫瘍との鑑別はHE染色では困難な場合があり，神経系マーカーであるS-100蛋白やNSE（neuron specific enolase）を用いた免疫学的検討が重要である[21]．自験例においても，末梢神経組織では神経鞘細胞に局在する　S-100蛋白で陽性を示し，筋細胞に存在するdesmin，α-SMA，GISTの免疫組織学的診断に用いられるCD34，*c-kit*は陰性であり神経鞘腫と診断した．また，MIB-I陽性細胞はほとんど認められず，良性と考えられた．

治療に関しては，一般に消化管神経鞘腫は良性疾患であることより，十分にsurgical marginを確保した局所切除でよいと考えられる．自験例は重積腸管の癒着のため，重積が解除できず，右半結腸切除術となってしまい盲腸神経鞘腫に対してはover surgeryの感は否めないが，断端を十分にとった切除術を施行しえたと考えられた．

文　献

1）松村長生：本邦の40外科施設における腸重積症の現状．外科　**33**：951—956, 1971
2）堀　公行：成人腸重積症．外科　**38**：692—698, 1976
3）飯田辰巳，渡部　敬，大貫義則ほか：大腸癌と大腸腸重積症．日臨外医会誌　**49**：547—554, 1988
4）矢尾坂誠一，武部晃司，千葉庸夫ほか：成人の腸重積症の5例．山形済生館医誌　**9**：40—45, 1984
5）Sanders GB, Hagan WH, Kinnaird DW：Adult intussuception and carcinoma of the colon. Ann Surg **147**：796—804, 1958
6）坂田好史，岡村光雄，栗本博史ほか：成人腸重積症4例の検討．日臨外医会誌　**55**：3102—3106, 1994
7）Stubenbord WT, Thorhbjarnarson B：Intussuception in adults. Ann Surg **172**：306—310, 1970
8）池田　剛，須崎　真，酒井秀精ほか：術前腹部超音波検査とCT検査が有用であった盲腸癌による成人腸重積症の1例．日臨外医会誌　**57**：1411—1415, 1996
9）藤澤貴史，坂下正典，萩野晴彦ほか：盲腸癌に起因する成人腸重積症の1例．癌の臨　**43**：1585—1592, 1997
10）市川　徹，松浦雄一郎：腸重積症［小児，成人］．別冊日本臨牀消化管症候群下巻．日本臨牀社，大阪，1994，p468—471
11）Begoes DG, Sandor A, Modlin IM：The diagnosis and management of adult intussusception. Ann Surg **173**：88—94, 1997
12）Stout AP：The peripheral manifestation of the specific nerve sheath tumor（neurilemoma）. Am J Cancer **24**：751—796, 1935
13）小沢俊文，渡部秀紀，奥山裕子ほか：嚢胞変性をきたした上行結腸神経鞘腫の1例．日消病会誌　**98**：167—173, 2001
14）Miettinen M, Shekitka KM, Sobin LH：Schwannomas in the colon and rectum : a clinicopathologic and immunohistochemical study of 20 cases. Am J Surg Pathol **25**：846—855, 2001
15）田中　実，中村善治郎，小西　勝：腸管ノイリノームについて．臨消　**3**：597—600, 1955
16）佐藤公望，細井大二，芝田茂文ほか：腸重積を起した盲腸神経鞘腫の1治験例．外科　**40**：300—304, 1978
17）市原邦彦，吉富久吉，大場　清ほか：腸重積をきたした盲腸神経鞘腫の1例．外科　**43**：1481—1483, 1981
18）碓井芳樹，岩垂純一，小野力三郎ほか：ポリペクトミーで摘除し得た盲腸神経鞘腫の1例．日本大腸肛門病会誌　**45**：895—898, 1992
19）Inagawa S, Hori M, Shimazaki J et al：Solitary schwannoma of the colon : report of two cases.

Surg Today **31**：833—838, 2001
20）佐野　仁，後藤和夫，白木茂博ほか：特異な形態を示した横行結腸神経鞘腫の 1 例．胃と腸　**28**：1497—1502, 1993
21）中嶋裕人，今村幹雄，山内英生ほか：下行結腸に発生した神経鞘腫の 1 手術例．日本大腸肛門病会誌　**50**：125—129, 1997

A Case Report of Intussusception caused by a Schwannoma of the Caecum

Toshihiro Otsuka, Michio Ando, Miho Kurahashi and Katsuhiro Masamune
Department of gastroenterological Center, Anan Kyoei Hospital

A 62-year-old man with abdominal fullness and epigastralgia was diagnosed with intussusception caused by a submucosal tumor of the ascending colon based on colonoscopy, barium enema and abdominal CT-scan. Laparotomy confirmed ileocolic intussusception of the transverse colon. Intraoperative reduction was not successful, necessitating right hemicolectomy. Histological diagnosis of the tumor showed it to be benign schwannoma. Almost all adult intussusception results from organic disease such as a tumor. Gastrointestinal schwannoma of the cecum is especially rare.

Key words：schwannoma, intussusception

〔Jpn J Gastroenterol Surg 39：614—619, 2006〕

Reprint requests：Toshihiro Otsuka　Department of gastroenterological Center, Anan Kyoei Hospital
36 Kuranohoke, Nakasyo, Hanouracho, Naka-Gun, 779-1101 JAPAN

Accepted：November 30, 2005

©2006 The Japanese Society of Gastroenterological Surgery　Journal Web Site：http://www.jsgs.or.jp/journal/