日消外会誌　39（5）：620～625，2006年

症例報告

腎移植後12年目に発症したS状結腸穿孔の1例

長崎大学大学院医歯薬総合研究科病態解析・制御学講座腫瘍外科学

竹下　浩明　　辻　　孝　　澤井　照光　　日高　重和
柴崎　信一　　田中　賢治　　七島　篤志　　安武　　亨
中越　　享　　永安　　武

症例は45歳の男性で，生体腎移植後12年経過していた．腹痛で発症し，白血球増多の進行のため腹部CTを行ったところ，後腹膜気腫と腹腔内遊離ガスを認めた．穿孔部位はS状結腸であり，ハルトマン手術を行った．病理学的検査では憩室穿孔の疑いであった．術前，シクロスポリン，ミゾリビン，メチルプレドニゾロンによる3剤併用免疫抑制療法を受けており，術後早期も調節し続行した．重篤な合併症は起こさず救命し，また移植腎機能も温存された．腎移植後は拒絶反応抑制のため，免疫抑制剤を使用しており免疫不全状態となっていることや，副腎皮質ステロイドによる組織の脆弱性，低腎機能による組織治癒能の低下など，治療を行ううえで，通常とは異なる病態がみられる．本邦での腎移植後の大腸穿孔の報告は，本例を含め12例あり，生存9例（うち移植腎機能喪失1例），死亡2例であった．男性・献腎移植例・S状結腸に多い傾向があった．

はじめに

例年，本邦では献腎による腎移植は全国で150例前後，生体腎移植はその約4倍あまり行われている[1]．腎移植後は拒絶反応の抑制のため，免疫抑制療法を受けており，免疫不全状態にある．また，移植腎は感染・循環不全・腎毒性物質による曝露など，さまざまな侵襲により，機能不全に陥りうる．

今回，我々は生体腎移植後12年を経過し発症したS状結腸穿孔の治療を行い，救命し，かつ移植腎機能を温存できた1例を経験したので報告する．

症　　例

患者：45歳，男性

主訴：下腹部痛

現病歴：2001年5月中旬，当院泌尿器科定期受診した．その夜，急に下腹部痛出現し，翌日午前，当院泌尿器科再診した．腹痛は軽度であるも，白血球増多（18,800/mm^3）がみられ，入院し，同日，当科紹介となった．理学所見上，下腹部正中に圧痛があるものの軽度であり，反跳圧痛はごく軽度のみ認められたため，急性腸炎などが疑われ，抗生剤にて治療開始となった．入院翌日，38.8℃の発熱があるも，腹部所見に変化はなかった．入院2日目，腹痛は軽度で変化なかったが，白血球増多が増悪（26,100/mm^3）しており，腹部CTを行ったところ，後腹膜腔および遊離腹腔内に気腫が認められた．消化管穿孔の診断で，当科転科し，緊急手術を行った．

家族歴：特記すべきことなし．

既往歴：1979年にIgA腎症を発症した．1982年から慢性腎不全のため血液透析を受けていたが，1989年に父をドナーとする生体腎移植を受け，透析より離脱した．以降，免疫抑制療法として，メチルプレドニゾロン，シクロスポリン，ミゾリビンの3剤により維持されていた．1999年右腎腫瘍にて腹腔鏡下右腎摘出術を受けている．2000年胆嚢炎にて腹腔鏡下胆嚢摘出術を受けている．

＜2005年11月30日受理＞別刷請求先：竹下　浩明
〒852-8102　長崎市坂本1―7―1　長崎大学大学院医歯薬総合研究科病態解析制御学講座腫瘍外科

Table 1 Laboratory findings on admission

WBC	18,800 /mm^3	TP	6.6 g/dl
RBC	317×10^4 /mm^3	Alb	4.1 g/dl
Hgb	9.4 g/dl	T-Bil	0.8 mg/dl
Hct	27.7 %	AST	30 IU/*l*
Plt	22.8×10^4 /mm^3	ALT	56 IU/*l*
		LDH	148 IU/*l*
Na	138 mEq/*l*	ALP	241 IU/*l*
K	4.8 mEq/*l*	ChE	178 IU/*l*
Cl	108 mEq/*l*	Amy	158 IU/*l*
BUN	36 mg/dl	T-cho	188 mg/dl
Crn	1.9 mg/dl	CRP	0.99 mg/dl

入院時現症：身長171.2cm，体重47.2kg，体温38.8℃，脈拍数88回/分，血圧168/93mmHg，SpO2＝97％．呼吸音・心音正常．下腹部正中に軽度圧痛があり，反跳圧痛がごく軽度みられるも，筋性防御はなかった．腸蠕動は減弱していた．

検査成績：白血球数は18,800/mm^{3}と増加していたが，CRPは0.99mg/dlと軽度の上昇のみであった．尿素窒素(36mg/dl)，血清クレアチニン(1.9mg/dl)が高値であった（**Table 1**）．

腹部CT：腹水や膿瘍形成，脂肪織の濃度上昇などはみられないものの，広範な腹膜外腔・後腹膜気腫が見られ，最も気腫が目立つS状結腸の穿孔が疑われた（**Fig. 1**）．

手術所見：正中切開にて開腹した．腹水はみられず，腹腔内汚染は軽微であった．S状結腸中央部間膜側に腸間膜内への穿通がみられ，一部遊離穿孔を来していた．罹患S状結腸を切除後，口側を人工肛門にし，肛門側断端は縫合閉鎖するハルトマン手術に加え，腹腔内洗浄・ドレナージを施行した．

摘出標本：S状結腸には，間膜側に1.2×1.3cm大の穿通・穿孔がみられ，粘膜面にはほかに異常は認めなかった（**Fig. 2a**）．

病理組織学的検査所見：穿通・穿孔部には，組織学的に筋層の菲薄化と粘膜の断裂を認めるものの，腫瘍やサイトメガロウイルス感染などの所見は見られず，憩室の穿孔と考えられた（**Fig. 2b, c**）．

術後経過：術前，メチルプレドニゾロン8mg/2mg隔日，ミゾリビン100mg/日，シクロスポリン125mg/日の3剤による免疫抑制療法を受けていたが，術後は，コハク酸メチルプレドニゾロンナトリウムを20～10mg/日，および，静注用シクロスポリンは，経口投与量の1/3にあたる30mg/日を点滴静注し，免疫抑制療法を続けた．また，抗生剤は，入院時からピペラシンナトリウムを2.0g/日使用していたが，イミペネム/シラスタチン1.0g/日へ変更し治療を行った．術後，炎症所見は速やかに消退し，同時に上昇していたクレアチニン，尿素窒素も低下してゆき，グラフト機能は温存された．術後6日目に正中創し開し，皮膚のみ縫合処置を行ったが，そのほかは，合併症なく経過し，術後30日目に自宅へ退院し(**Fig. 3**)，現在，健存である．

Fig. 1 Enhanced abdominal CT showing massive post-peritoneal pneumatics (arrows), and some free air without ascites. The transplanted kidney is also seen in the left lower iliac fossa (asterisk).

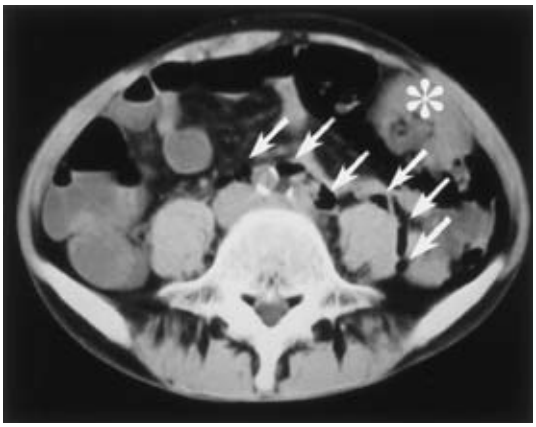

考　察

腎移植後の大腸穿孔はまれではあるが，腎移植後の合併症としては重篤で死亡率が高く[2)～5)]，救命できた場合でも，移植腎機能の喪失を起こす可能性がある[6)]．

本邦における腎移植後の大腸穿孔は，医学中央雑誌で1983年～2003年について，腎移植と穿孔をキーワードに検索したところ，本例を含め，12例のみであった（**Table 2**）[7)～17)]．

腎移植後の大腸穿孔は大きく，早期（＜14～30

Fig. 2　a：Surgical specimen showing both the penetration of 1.5×1.0 cm in size to the dorsal side of the sigmoid colon mesentery, and the free perforation. In the penetrated mesenteric space, fluid and gas were retained without inflammatory reaction such as abscess formation.　b, c：Macroscopic and microscopic findings showing laceration through out the layers, and inflammatory cell infiltration, but no angiopathy or cytomegalic inclusion bodies.

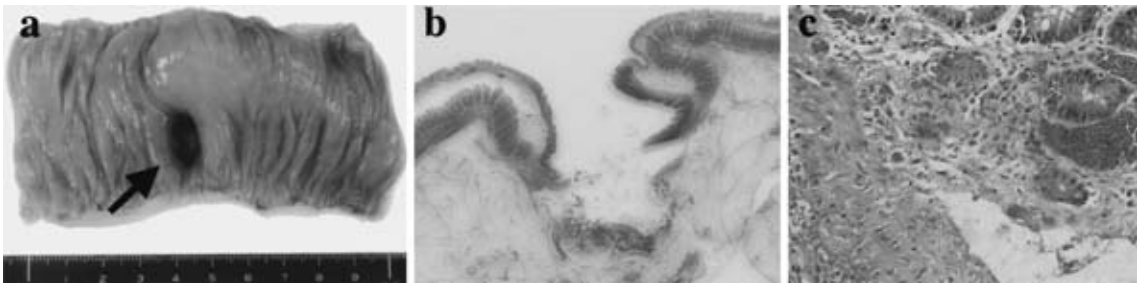

Fig. 3　Perioperative clinical course

CsA, cyclosporine；MZ, mizoribine；mPSL（PO）, methylprednisolone；mPSL（IV）, methylprednisolone sodium succinat；PIPC, piperacillin sodium；IPM/CS, imipenem/cilastatin sodium；FMOX, flomoxef sodium

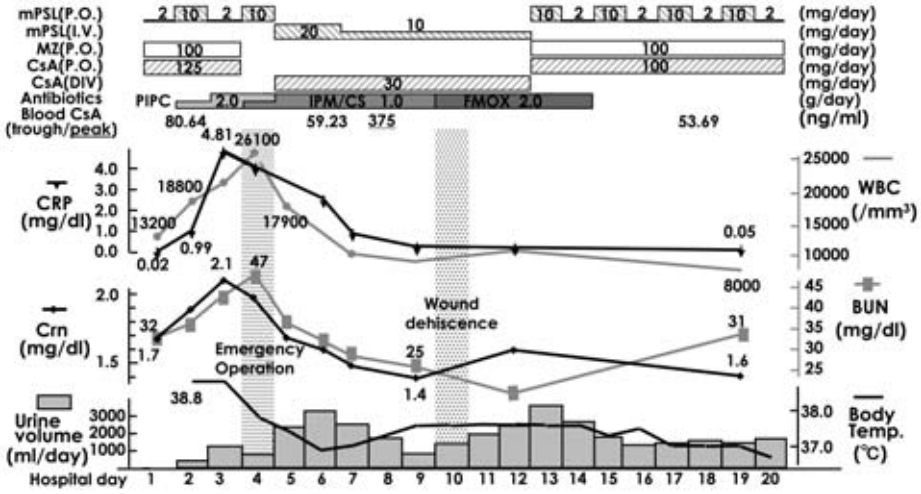

日）と晩期（数か月～数年）に分けられる[2)6)]．早期の大腸穿孔は特に副腎皮質ステロイドホルモン薬（以下，ステロイド）のパルス療法など，大量の免疫抑制剤による導入が行われている時期に発症する[18)]．これには，憩室の穿孔，非閉塞性大腸拡張による大腸の壊死・穿孔[19)]などの病態が含まれる．腎移植後早期の大腸穿孔は免疫抑制剤の量，特に高用量のステロイドと関連しており[5)19)]，免疫抑制療法導入時期であるため，大腸穿孔により移植腎機能を失うことが多い（グラフト温存率66％）[6)]．腎移植後数か月～数年経過した後に生じる晩期の大腸穿孔は，憩室や悪性腫瘍と関連していると報告されており[5)]，この時期には免疫抑制療法は維持療法であり，グラフト機能は温存される例が多い[6)]．また，サイトメガロウイルス感染による腎移植後大腸穿孔の報告もみられる[20)]．これは移植後2～3か月後に発生しており，免疫抑制療法を開始後，細胞性免疫が十分に低下した頃に発症するものと思われる．本邦報告例を集計した結果では，早期2例，晩期10例の結果であった．穿孔

Table 2　Reported cases of colorectal perforation after renal transplantation in Japanese articles, 1983-2003

Author	Year	Age/Sex	Donor	Symptom	Immunosuppresion Therapy	Site	Interval	Treatment	Cause of Perforation	Outcome	Graft status
Odashima[7]	1985	43/M	Relative	Abdominal pain	Unknown	S	11yrs	No operation	Diverticulum	Dead	—
Yasumura[6]	1987	30/M	Cadaver	Abdominal pain	AZT + PSL	S	8yrs	Suture closure	Ideopathic	Alive	Functional
Hashimoto[15]	1994	40/M	Unknown	Abdominal pain	Unknown	D	10yrs	Hartmann	Unknown	Dead	—
Nishinaka[14]	1996	61/M	Cadaver	Abdominal pain	CsA + AZT + mPSL + ALG	S	28days	Colostomy	Unknown	Alive	Functional
Tokumoto[13]	1997	36/M	Relative	Abdominal pain	Unknown	A	5days	RHC + Stoma	Unknown	Alive	Lost
Fujioka[12]	1998	59/M	Cadaver	Upper abdominal pain	Unknown	S	8yrs	Suture closure + Stoma	Ischemic colitis	Alive	Functional
Konishi[11]	2000	57/M	Cadaver	Abdominal pain	CsA + MZ + PSL	Ra	7yrs	Hartmann	Ideopathic	Alive	Functional
Nakashima[10]	2001	40/M	Relative	Abdominal pain, fever	Unknown	S	9yrs	Hartmann	Cancer	Alive	Functional
Degawa[9]	2001	59/M	Cadaver	Left lower abdominal pain	CsA + MZ + mPSL	S	7yrs	Colostomy	Ischemia	Alive	Functional
Otsuka[8]	2001	56/M	Cadaver	Abdominal pain	CsA + MZ + PSL	S	12yrs	Colectomy + anastomosis	Unknown	Unknown	Unknown
Shigeta[7]	2001	52/F	Relative	Abdominal pain & distension, shock	FK506 + MZ + PSL	T	6 yrs	Colectomy + anastomosis + Stoma	Ideopathic	Alive	Functional
Present case		45/M	Relative	Abdominal pain, fever	CsA + MZ + mPSL	S	12yrs	Hartmann	Diverticulum	Alive	Functional

Interval, interval from transplantation to perforation；Location, location of perforation；FK506, tacrolimus hydrate；PSL, prednisolone；AZT, azathioprine；ALG, antilymphocyte globulin；RHC, right hemicolectomy

の原因は憩室によるものが2例，特発性が3例であり，ほかに，虚血によるもの2例，癌によるものが1例であった．

シクロスポリンがT細胞に関連した細胞性免疫能を抑えるのに対して，ステロイドは免疫系全般を抑制し，免疫抑制療法の中心的な役割を担い多彩な効果を発揮する．一方で，腸管壁の菲薄化，粘膜細胞のターンオーバーの減少，線維芽細胞増殖の抑制による創傷治癒の遅滞など好ましくない影響を与える[3]．ステロイドを使用していないグループでは，遊離穿孔の頻度が18%であったが，ステロイドを使用している群では，44%と高かったという[21]．本症例でも，発症から時間が経っていたにもかかわらず，穿通部に膿瘍形成を認めず，遊離穿孔を伴っており，ステロイドの影響があったものと考えられる．

生体腎移植の場合，ドナーは血縁者であることが多く，非血縁者と比べ，拒絶反応の程度が軽く，免疫抑制剤の使用量が減量できる場合が多い．腎移植後の大腸穿孔の本邦報告例では，生体腎移植5例，献腎移植7例であり，母集団の比率(生体腎移植：献腎移植＝4：1)[1]からすると，献腎移植例で大腸穿孔例が多い傾向にあることと関連しているのかもしれない[2]．

本邦報告例では病変部の切除＋人工肛門または人工肛門造設が行われていたのは9例で，病変部の切除後縫合または吻合のみが行われていたのは2例であった．Carson ら[4]は予後の解析から，罹患部分の切除を行い，1期的に腸管吻合をしない，すなわち人工肛門を造設することにより死亡率を下げることが可能であると示唆している．

移植腎の拒絶反応抑制には，免疫抑制剤の継続が望ましいが，病原体への抵抗力が低下し，重篤な合併症を引き起こしかねない．救命のためには免疫抑制剤は最小限度までの減量もしくは中止し，全身状態の改善が得られた後に増量もしくは再開する必要がある．Church ら[3]は副腎不全に陥らない程度のプレドニゾン(15mg/日)のみにし，すべての免疫抑制剤を中止したが，グラフト機能には影響がなかったと報告している．一方で，シクロスポリンやタクロリムスといったT細胞に

関連した免疫抑制剤は，感染のある場合でも注意して使用が可能である[22]．

また，腎血流と尿量の確保は移植腎機能を保つために重要であり，必要があれば利尿剤，ドーパミン，プロスタグランディンE1などを使用する．免疫不全状態であり，尿路感染・呼吸器感染などにも注意が必要である．抗生剤については，ニューキノロン薬，アミノグリコシド系薬剤は原則として使用せず，マクロライド系薬剤はシクロスポリンの血中濃度を低下させるため，注意が必要である．薬剤で腎排泄性のものは，クレアチニンクリアランスや感染症の重症度により増減する必要がある．

大腸穿孔は，一般的によくみられる疾患ではあるが，腎移植後の患者に発生した場合は，救命に加え，移植腎機能温存のため，治療が複雑になる．さらに，低腎機能患者であるということと，ステロイドなど免疫抑制剤の投与により，免疫不全状態であり，救命のための治療でさえ，困難になりうる．今後，腎移植のみならず，本邦でも，脳死患者からの臓器移植が一般化することが予想され，移植後の免疫抑制剤投与中の患者の手術においては，適切な手術，周術期管理，免疫抑制剤のコントロールが重要である．

文　献

1）日本臨床腎移植学会・日本移植学会：腎移植臨床登録集計報告（2003）-2．移植　**38**：409―417, 2003

2）Pirenne J, Lledo-Garcia E, Benedetti E et al：Colon perforation after renal transplantation : a single-institution review. Clin Transplant **11**：88―93, 1997

3）Church JM, Fazio VW, Braun WE et al：Perforation of the colon in renal homograft recipients. A report of 11 cases and a review of the literature. Ann Surg **203**：69―76, 1986

4）Carson SD, Krom RA, Uchida K et al：Colon perforation after kidney transplantation. Ann Surg **188**：109―113, 1978

5）Stelzner M, Vlahakos DV, Milford EL et al：Colonic perforations after renal transplantation. J Am Coll Surg **184**：63―69, 1997

6）Squiers EC, Pfaff WW, Patton PR et al：Early posttransplant colon perforation : does it remain a problem in the cyclosporine era?. Transplant Proc **23**：1782―1784, 1991

7）繁田直史，福田康彦，有田道典ほか：腎移植患者に合併した横行結腸穿孔の1救命例．日臨外会誌 **62**：726―730, 2001

8）大塚篤史，今西武志，宮嵜英世ほか：献腎移植7年後に大腸穿孔をきたした1例．今日の移植 **14**：217, 2001

9）出川寿一，内山正美，今野　理ほか：腎移植後特発性結腸穿孔をきたした1例．移植　**36**：258, 2001

10）中島　健，指宿一彦，波種年彦ほか：腎移植後に発症したS状結腸癌穿孔の1手術例．日本大腸肛門病会誌　**54**：597, 2001

11）小西　毅，中村光一，北堀和男ほか：腎移植後7年目に大腸穿孔をきたし，救命，腎救済し得た1例．日消外会誌　**33**：1359, 2000

12）藤岡正浩，田中信一郎，佐々木澄治：死体腎臓移植後9年目に特発性S状結腸穿孔をきたした一例．移植　**33**：228, 1998

13）徳本直彦，田辺一成，八木沢隆ほか：結腸穿孔をきたした生体腎移植の1例．移植　**32**：214, 1997

14）西中秀和，中房祐司，亀井隆史ほか：術後大腸穿孔をきたした高齢者腎移植の1例．移植　**31**：143―144, 1996

15）橋本　剛，中野眼一，原　裕介ほか：腎移植後10年目に穿孔した大腸憩室症の1例．日腹部救急医会誌　**14**：194, 1994

16）Yasumura TOhmori YAikawa I：Successfully treated spontaneous perforation of the colon in a renal transplant recipient―A case report―. 京府医大誌　**96**：603―608,1987

17）小田島邦男：腎移植後11年目にS状結腸穿孔で急死した1例．移植　**20**：389, 1985

18）Nghiem DD, Corry RJ：Colorectal perforation in renal transplant recipients. Am Surg **49**：554―557, 1983

19）Demling RH, Salvatierra O Jr., Belzer FO：Intestinal necrosis and perforation after renal transplantation. Arch Surg **110**：251―253, 1975

20）Toogood GJ, Gillespie PH, Gujral S et al：Cytomegalovirus infection and colonic perforation in renal transplant patients. Transpl Int **9**：248―251, 1996

21）Canter JW, Shorb PE Jr.：Acute perforation of colonic diverticula associated with prolonged adrenocorticosteroid therapy. Am J Surg **121**：46―51, 1971

22）Shaffer D, Hammer SM, Monaco AP：Infectious complications with the use of cyclosporine versus azathioprine after cadaveric kidney transplantation. Am J Surg **153**：381―386, 1987

Sigmoid Colon Perforation Occurred in 12 years after Renal Transplantation

Hiroaki Takeshita, Takashi Tsuji, Terumitsu Sawai, Shigekazu Hidaka,
Shinichi Shibazaki, Kenji Tanaka, Atsushi Nanashima, Tohru Yasutake,
Tohru Nakagoe and Takeshi Nagayasu
Division of Surgical Oncology, Department of Translational Medical Sciences,
Nagasaki University Graduate School of Biomedical Sciences

A 45-year-old man who had undergone a renal transplantation from a living donor 12 years earlier was admitted for abdominal pain. Because leukocytosis was elevated, we coducted abdominal CT, which showed massive pneumoretroperitoneum and free air in the abdominal cavity, necessitating emergency surgery. The mid sigmoid colon had been perforated, so, we conducted Hartmann's operation, resecting the perforated region, making a stoma of the oral colon, and closing the anal rectum. Postoperative pathological examination did not evidence cytomegalovirus infection or a neoplastic region, but the diverticulum was suspicious. Immunosuppression therapy using cyclosporine, mizoribine, and methyl prednisolone was continued postoperatively but reduced to cyclosporine and methyl prednisolone. No major complications occurred and the transplanted kidney still functioned. Generally, in posttransplantations, abnormal conditions occur due to immunosuppressive agents used to suppress rejection reaction, corticosteroid hormones that induce tissue fragility, and deteriorated tissue curability due to low renal function. In the 12 cases of colon perforation after renal transplantation reported in Japan, the trend involves male cadaver transplantation and sigmoid colon perforation. Nine of these patients have survived, 1 has lost transplanted renal function, and 2 have died.

Key words：renal transplantation, colon perforation, immunosuppression therapy

〔Jpn J Gastroenterol Surg 39：620—625, 2006〕

Reprint requests：Hiroaki Takeshita Division of Surgical Oncology, Department of Translational Medical Sciences, Nagasaki University Graduate School of Biomedical Sciences
1-7-1 Sakamoto, Nagasaki, 852-8501 JAPAN

Accepted：November 30, 2005

©2006 The Japanese Society of Gastroenterological Surgery Journal Web Site：http://www.jsgs.or.jp/journal/