日消外会誌　39（5）：626～630，2006年

症例報告

直腸膀胱窩の腹膜外結合組織へ孤立性転移再発を呈した盲腸癌の１例

県西部浜松医療センター外科，同　病理*，長崎大学大学院移植・消化器外科**

猪熊　孝実　　池松　禎人　　木田　栄郎
脇　　慎治　　小澤　享史*　　兼松　隆之**

症例は62歳の男性で，2000年１月，最大径7cmの３型盲腸癌に対して結腸右半切除術を施行した．病理組織学的には高分化型腺癌，漿膜下層浸潤，222番リンパ節（4群）に転移を認めpStage IVであった．術後１年５か月後に直腸膀胱窩に約3cm大の腫瘍形成を認め腹膜播種転移と診断した．しかし，他に転移を認めなかったため，2001年６月，骨盤内臓器全摘術を施行した．摘出標本において腫瘍は直腸膀胱窩の腹膜外結合織内に限局していた．リンパ節構造はなく，直腸粘膜，膀胱粘膜，壁側腹膜の各面に癌の露出を認めなかった．腹水細胞診も陰性であり，盲腸癌の腹膜外結合織への転移再発と診断した．このような転移再発形式は極めてまれであるため報告し，今後の症例蓄積と転移ルート解析を期待したい．

はじめに

大腸癌の再発形式としては肝転移，腹膜播種，局所再発，リンパ節再発などが一般的である．今回，我々は盲腸癌に対する結腸右半切除術後１年５か月後に直腸膀胱窩の腹膜外結合組織内に転移再発したまれな１例を経験したので報告する．

症　　例

患者：62歳，男性

主訴：下腹部圧迫感

家族歴：特記すべきことなし．

既往歴：2000年１月，盲腸癌に対して結腸右半切除術＋D3郭清を施行した．腸管漿膜と壁側腹膜の移行部を切開し，右半結腸を脱転した．直腸膀胱窩の腹膜操作は行わなかった．肉眼的には最大径約7cm大の３型腫瘍であり，肝転移，腹膜転移は認めなかった（**Fig. 1**）．病理組織学的には高分化型腺癌，深達度ss，ly1，v1であった．201番リンパ節３個，202番リンパ節６個には転移を認めなかったが，４群リンパ節である222番リンパ節において１個中１個のリンパ節転移を認めた．n4（＋）でありpStage IVとなった．術後補助療法として外来でtegafur・uracil内服とcisplatinの全身投与を追加していた．

Fig. 1　Initial resected specimen in 2000 showing a circular type 3 tumor on the ileocecal valve.

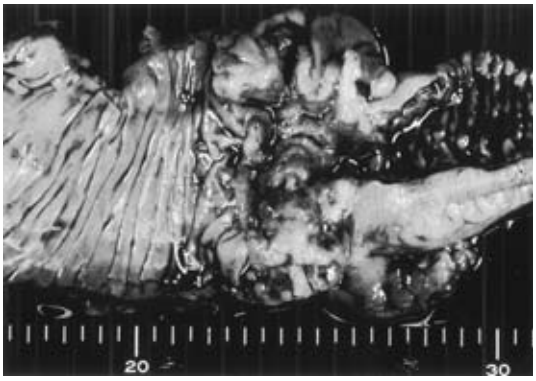

現病歴：術後１年３か月頃より，下腹部圧迫感が出現した．2001年５月，精査加療目的にて再入院となった．

入院時理学所見：肛門指診で直腸膀胱窩右寄りにゴルフボール大の硬結を触知した．

入院時検査所見：血液，生化学検査では異常値を認めず，CEA，CA19-9の腫瘍マーカーも正常であった．

腹部CT，MRIで直腸の右腹側，右精嚢の頭側

＜2005年11月30日受理＞別刷請求先：猪熊　孝実
〒852-8501　長崎市坂本町1―7―1　長崎大学大学院移植・消化器外科

Fig. 2 Abdominal CT scan showing a mass of 3 cm in diameter between rectum and urinary bladder (arrow).

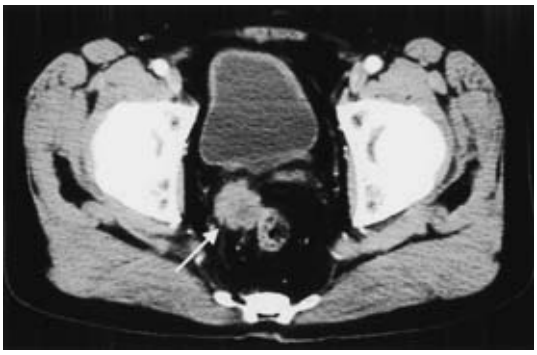

Fig. 3 Abdominal MRI (sagittal section) showing the tumor invaded both rectum and right seminal vesicle directly (arrow).

に径約3cm大の腫瘤性病変を認めた(**Fig. 2, 3**).

PET：膀胱の背側に高集積像(standard uptake value；SUV＝11.8)を認めたが，ほかの全身遠隔転移は確認されなかった(**Fig. 4**).

以上の検査所見より，盲腸癌のダグラス窩転移と診断したが，他に転移巣を認めなかったため摘出可能と判断，再手術を施行した.

手術所見：2001年6月，開腹時所見で骨盤底右寄りに腫瘤を触知したが，腹膜面に腫瘍の露出は認めず，迅速術中洗浄腹水細胞診でもClass1で

Fig. 4 PET scan showing a hot lesion behind the urinary bladder (SUV＝11.8, arrow). No other metastatic lesions were found beside it.

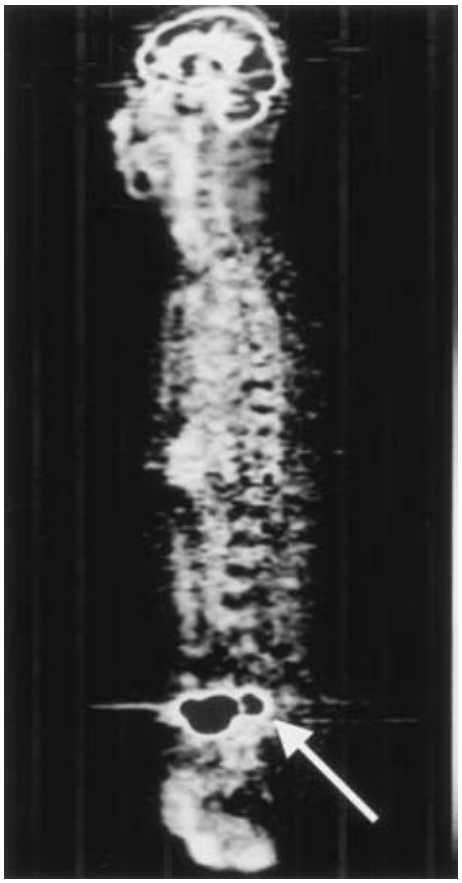

あった.直腸と膀胱への浸潤の可能性があったが，腫瘤は限局しており十分な範囲を切除することにより根治的な手術が可能と判断し骨盤内臓器全摘術を施行した.

切除標本肉眼検査所見：直腸粘膜面，腹膜面，膀胱面に腫瘍の露出を認めなかった．漿膜側より見て最も漿膜が集簇した位置を通る割面では直腸膀胱窩の腹膜外結合織内に腫瘍性結節を認めた(**Fig. 5**).

病理組織学的検査所見：高分化型腺癌であり，初回手術である盲腸癌の組織像と類似していた．腫瘍内にリンパ節組織は確認されなかった．癌組織は直腸の固有筋層から粘膜下層，精嚢に直接浸潤を来していたが直腸・膀胱粘膜，腹膜面には露

Fig. 5　The cut surface of a resected specimen showing the tumor occuping in the extraperitoneal connective tissue of rectovesical pouch（HE ×4，T：tumor，R：rectum，B：bladder，P：peritoneum）.

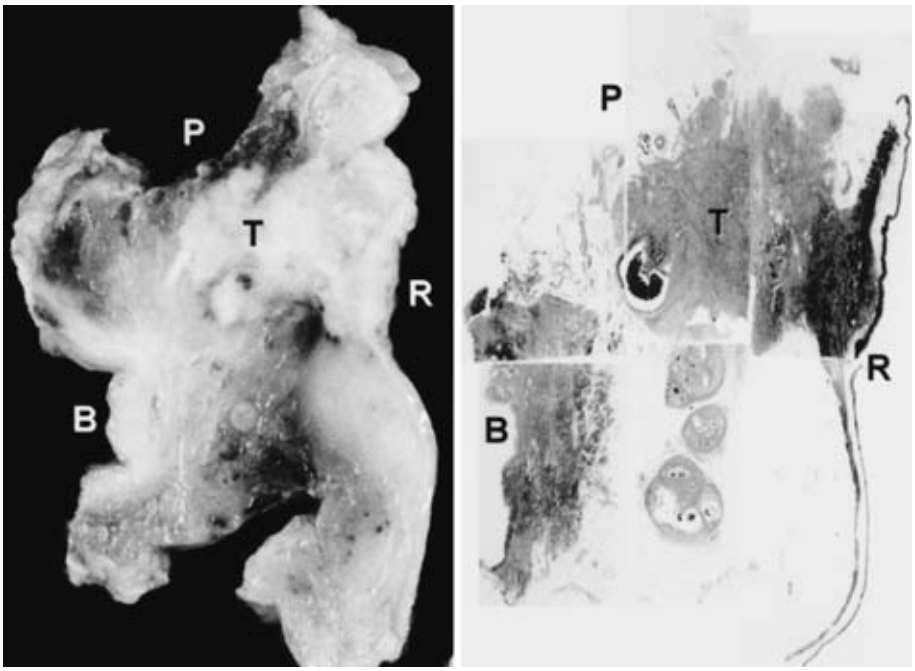

出していなかった（**Fig. 6**）．神経周囲浸潤と近傍のリンパ節転移が認められた．

最終的に盲腸癌より直腸膀胱窩腹膜外結合織への転移再発と診断し，術後 fluorouracil（5-FU）を併用した放射線化学療法を追加し退院した．さらに，外来では 5-FU＋levofolinatecalcium 投与を施行したが初回手術より 3 年 8 か月後，肝臓，肺，脳に多発転移し死亡した．

考　　察

本症例は盲腸癌より直腸膀胱窩の腹膜外組織へ極めてまれな転移を認めた 1 例である．摘出標本組織像において癌組織は腹膜外結合織を主座とし，直腸の固有筋層から粘膜下層，精嚢に直接浸潤していた．直腸・膀胱粘膜，壁側腹膜面へ癌組織が露出してはいなかった．病理学的に盲腸癌と類似していたためにこれからの転移と診断したが，腫瘍内とその周囲にリンパ節組織が確認されなかったためリンパ節転移とは診断されなかった．

結腸癌術後の再発形式として，肝転移 7.6%，腹膜播種 3.1%，局所再発 1.7%，肺転移 1.7%，リンパ節転移 1.1% との報告がある[1]．医学中央雑誌で「盲腸癌」,「転移」をキーワードとして 1983 年から 2005 年までについて検索したところ，結腸癌が直腸膀胱窩腹膜外結合織に転移再発を来した症例報告はなかった．

癌の転移形式には播種性，血行性，リンパ行性があげられる．本症例は壁側腹膜面に癌組織の露出を認めなかったこと，腹水細胞診陰性であったことより，盲腸から腹膜を跳び超えて腹膜外結合織へ直接播種したとは考えにくい．また，静脈の流れを考慮すると盲腸から血行性に転移したとも考えにくい．

結腸癌のリンパ流は支配動脈に沿った中枢側方向の流れと辺縁動脈に沿った腸管軸方向の流れに大別される[2)3)]．盲腸癌におけるリンパ節転移の内訳は腫瘍近傍リンパ節 45.9%，中枢方向へのリンパ節転移 39.4%，腸管軸方向へのリンパ節転移

Fig. 6 Histological findings showing both parietal peritoneum and mucosa of rectum were free from cancer-cell invasion (a：rectum, b：peritoneum, HE ×100, T：tumor).

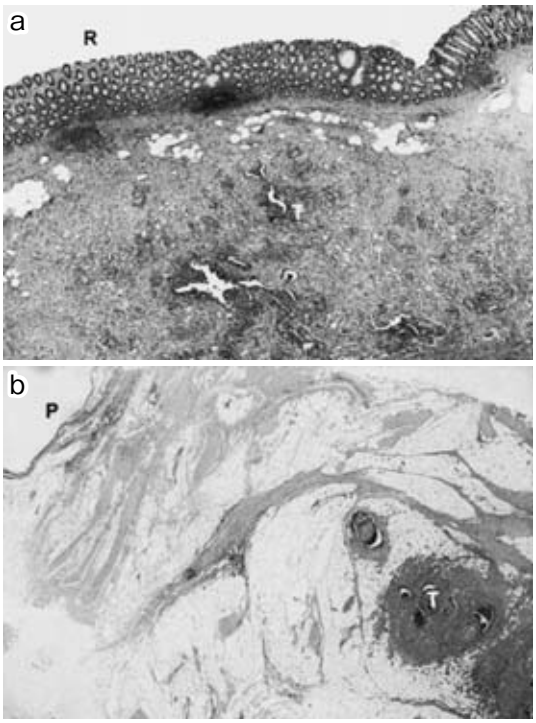

21.3% との報告があるが，興味深いことに下大静脈前面 3.3%，右外腸骨動脈周囲リンパ節 4.9% への転移も認められた[4]．上行結腸癌術後に右内外腸骨動脈周囲リンパ節への転移を認めていた報告例もあった[5]．S 状結腸動脈周囲より傍大動脈リンパ節に至る直接的なリンパ路の存在は指摘されているが，右側結腸から後腹膜へのリンパ流は確認されていない[6)7)]．

右側結腸から後腹膜さらに骨盤腔へ続くリンパ流の存在を仮定するならば，盲腸癌術後に起こった腹膜外結合織への転移再発ルートを説明することが可能となる．本症例においては初回手術で 222 番リンパ節に転移していたことも関与していると推測する．肝硬変では門脈路の血流が障害されることによりさまざまな側副血行路が開通する．同様に，本症例においても 222 番リンパ節に癌組織が転移したことにより中枢へのリンパ流が障害され，右側結腸から後腹膜，骨盤腔への交通路が形成された可能性がある．

リンパ節転移を来しやすい病理組織学的要因としては組織型，壁深達度，静脈侵襲，リンパ管侵襲などが示唆されているが，いまだ結論は出ていない[8)～10)]．しかし，右側結腸癌から後腹膜へのリンパ流が存在するならば，リンパ節転移高リスク群では後腹膜への転移再発の可能性も考慮する必要がある．さらなる症例の蓄積によりリンパ流および転移再発形式の解明を期待したい．

文　献

1) 須田武保，長倉成憲，丸田智章ほか：大腸癌の術後再発様式と治療の現状．臨外 **56**：741―746, 2001
2) 立石訓己，有馬純孝，二見喜太郎ほか：リンパ節転移状況からみた右側結腸癌に対する切除範囲の検討．日本大腸肛門病会誌 **55**：189―194, 2002
3) 立石訓己，有馬純孝，二見喜太郎ほか：大腸癌症例の臨床病理学的検討．臨と研 **73**：2281―2286, 1996
4) 岸本圭永子，高島茂樹：右側結腸癌におけるリンパ節転移様式に関する研究．金沢医大誌 **27**：50―60, 2002
5) 坂口　洋，瀬口利信，梶川博司ほか：結腸癌の後腹膜リンパ節転移による尿管狭窄を原因とする自然腎盂外溢流の1例．泌紀 **33**：1100―1104, 1987
6) Jamieson JK, Dobson JF：The lympatics of the colon. Ann Surg **50**：1077―1099, 1909
7) Slanetz CA, Herter FP：Anatomy of the large intestinal lymphatics. Edited by Haagensen CD, Feind CR, Herter FP et al. The lymphatics in Cancer. Saunders, Philadelphia, 1972, p489―516
8) 亀田勘司，古澤元之助，森　正樹ほか：クリアリング法を用いた結腸癌リンパ節転移の研究．日臨外医会誌 **52**：1740―1745, 1991
9) 三枝奈芳紀，更科広実，斉藤典男ほか：右側結腸癌のリンパ節転移に関する研究．日本大腸肛門病会誌 **45**：415―420, 1992
10) 桜井洋一，青木明人，岡芹繁夫ほか：リンパ節転移を認めない大腸癌の臨床病理学的特徴と遠隔成績．日本大腸肛門病会誌 **43**：583―589, 1990

A Rare Metastasis to Rectovesical Extraperitoneum from Cecal Cancer—Report of a case

Takamitsu Inokuma, Yoshito Ikematsu, Hideo Kida,
Shinji Waki, Takachika Ozawa* and Takashi Kanematsu**
Department of Surgery and Department of Pathology*, Hamamatsu Medical Center
Department of Surgery, Nagasaki University Graduated School of Biomedical Sciences**

We report an unusual case of recurrent colon cancer. A 62-year-old man who underwent right hemicolectomy for cecum cancer in 2000 had had a 7cm tumor resected and found histologically to be well-differentiated adenocarcinoma with lymph node metastasis along the middle colic artery. Seventeen months after initial surgery, a metastatic lesion was found in the rectovesical pouch. No other recurrent lesions were found, so we conducted total pelvic exenteration. In a resected specimen, a tumor was found in extraperitoneal connective tissue. Parietal peritoneum, mucosa of the rectum and bladder were free from cancer-cell invasion. Intraabdominal operative cytology findings were also negative. The definitive diagnosis was a solitary metastatic tumor in extraperitoneal connective tissue arising from cecum cancer. This recurrence is extremely rare, and more case reports are needed to determine the mechanism behind these metastases.

Key words：colon cancer, metastasis, rectovesical pouch

〔Jpn J Gastroenterol Surg 39：626—630, 2006〕

Reprint requests：Takamitsu Inokuma　Second Department of Surgery, Nagasaki University Graduated School of Biomedical Sciences
1-7-1 Sakamoto, Nagasaki, 852-8501 JAPAN

Accepted：November 30, 2005

©2006 The Japanese Society of Gastroenterological Surgery　Journal Web Site：http://www.jsgs.or.jp/journal/